G. Nové-Josserand

Précis d'Orthopédie

Collection Testut



Glass Case

For Ref. only
C

Orth. SC
USE NOV

Digitized by the Internet Archive
in 2014

https://archive.org/details/b21290830

NOUVELLE BIBLIOTHÈQUE

DE

L'ÉTUDIANT EN MÉDECINE

PUBLIÉE SOUS LA DIRECTION

DE

L. TESTUT

Professeur à la Faculté de médecine de Lyon.

PAR MM. LES PROFESSEURS ET AGRÉGÉS

ABADIE (de Bordeaux), ARNOZAN (de Bordeaux), AUGAGNEUR (de Lyon), BOISSON (de Lyon), BORDIER (de Lyon), BOURSIER (de Bordeaux), CARLES (de Bordeaux), CASSAËT (de Bordeaux), COLLET (de Lyon), J. COURMONT (de Lyon), DUBREUILH (de Bordeaux), FLORENCE (de Lyon), FORGUE (de Montpellier), GANGOLPHE (de Lyon), HÉDON (de Montpellier), HERRMANN (de Toulouse), HUGOUNENQ (de Lyon), L. IMBERT (de Marseille), JEANBRAU (de Montpellier), LAGRANGE (de Bordeaux), LANDE (de Bordeaux), LANGLOIS (de Paris), LANNOIS (de Lyon), LE DANTEC (de Bordeaux), MAYGRIER (de Paris), MONGOUR (de Bordeaux), DE NABIAS (de Bordeaux), NOVÉ-JOSSERAND (de Lyon), PAPILLAULT (de Paris), PAVIOT (de Lyon), PIC (de Lyon), PIÉCHAUD (de Bordeaux), M. POLLOSSON (de Lyon), POUSSON (de Bordeaux), RÉGIS (de Bordeaux), SABRAZÈS (de Bordeaux), J. TELLIER (de Lyon), TESTUT (de Lyon), THOINOT (de Paris), TOUBERT (de Paris), TOURNEUX (de Toulouse), VALLAS (de Lyon), VERDUN (de Lille), VIALLETON (de Montpellier), WEILL (de Lyon).

Cette bibliothèque est destinée avant tout, comme son nom l'indique, aux étudiants en médecine : elle renferme toutes les matières qui, au point de vue théorique et pratique, font l'objet de nos cinq examens de doctorat.

Les volumes sont publiés dans le format in-18 colombier (grand in-18), avec cartonnage toile et tranches de couleur. Ils comporteront de 400 à 1000 pages et seront

illustrés de nombreuses figures en noir ou en couleurs.

Le prix des volumes variera de 6 à 12 francs.

La Nouvelle Bibliothèque de l'Étudiant en Médecine comprend actuellement (le nombre pourra en être augmenté dans la suite) cinquante-trois volumes, qui se répartissent comme suit :

PREMIER ET DEUXIÈME EXAMENS

Précis d'Anatomie descriptive, par L. Testut, professeur d'anatomie à la Faculté de médecine de Lyon. 3e édit., 1 vol. de 820 p. . 8 fr.

Précis d'Histologie, par F. Tourneux, professeur d'histologie à la Faculté de médecine de Toulouse, 1 volume de 1000 pages avec 489 figures dont 87 en couleurs dans le texte. . . . . 12 fr.

Précis d'Embryologie, par F. Tourneux, professeur d'histologie à la Faculté de médecine de Toulouse, 1 volume de 450 pages, avec 156 figures dans le texte, dont 35 tirées en couleurs. . . . 7 fr.

Précis de Technique histologique et embryologique (Guide de l'étudiant aux travaux pratiques d'histologie), par L. Vialleton, professeur d'histologie à la Faculté de médecine de Montpellier, 1 vol. de 440 p., avec 118 fig. dans le texte, dont 35 tirées en couleurs. 8 fr.

Précis de Physiologie, par E. Hédon, professeur de physiologie à la Faculté de médecine de Montpellier, 4e édition, 1 volume de 680 pages, avec 191 figures dans le texte. . . . . 8 fr.

Précis de Chimie physiologique et pathologique, par L. Hugounenq, professeur de chimie à la Faculté de médecine de Lyon, 2e édit. 1 volume de 612 pages, avec 111 figures dans le texte, dont 14 tirées en couleurs, et 6 planches chromolithographiques hors texte. 9 fr.

Précis de Physique biologique, par H. Bordier, professeur agrégé à la Faculté de médecine de Lyon, 2e édit. 1 volume de 650 pages, avec 288 figures dans le texte, dont 20 tirées en couleurs, et une planche chromolithographique hors texte. . . . . 8 fr.

Précis de Manipulations de physique biologique (Guide de l'étudiant aux travaux pratiques), par H. Bordier, 1 volume de 325 pages. avec 82 figures dans le texte . . . . . 5 fr.

TROISIÈME ET CINQUIEME EXAMENS

Précis de Pathologie générale, par J. Courmont, professeur à la Faculté de médecine de Lyon, médecin des Hôpitaux. . 1 vol.

Précis de Pathologie externe, par E. Forgue, professeur de clinique chirurgicale à la Faculté de médecine de Montpellier, 2e édition, 2 volumes formant 1950 pages, avec 500 figures dans le texte. 20 fr.

Précis d'Anatomie topographique, par L. Testut, professeur d'anatomie à la Faculté de médecine de Lyon. . . . . 1 vol.

Précis de Médecine opératoire (Manuel de l'Amphithéâtre), par M. Pollosson, professeur de médecine opératoire à la Faculté de médecine de Lyon, 2e édition, 1 volume de 410 pages, avec 144 figures dans le texte . . . . . 6 fr.

Précis de Chirurgie opératoire, par T. Jeanbrau, professeur agrégé à la Faculté de médecine de Montpellier. . . . . 1 vol.

Précis de Thérapeutique chirurgicale, par L. Imbert, professeur de clinique chirurgicale à la Faculté de médecine de Marseille, 1 volume de 950 pages avec 292 figures dans le texte . . 10 fr.

Précis de Pathologie chirurgicale générale, par M. Vallas, professeur agrégé à la Faculté de médecine de Lyon, chirurgien des hôpitaux . . . . . 1 vol.

Précis de Pathologie interne, par F.-J. Collet, professeur agrégé à la Faculté de médecine de Lyon, médecin des hôpitaux, 4e édition, 2 volumes formant 1500 pages, avec 190 figures dans le texte, dont 32 tirées en couleurs . . . . . 16 fr.

Précis de Pathologie exotique, par A. Le Dantec, professeur de pathologie exotique à la Faculté de médecine de Bordeaux, 2e édition entièrement revisée, 1 volume de 1300 pages, avec 162 figures dont une partie en couleurs dans le texte, et 2 planches en chromolithographie hors texte. . . . . 12 fr.

Précis de Chirurgie d'armée, par J. Toubert, professeur agrégé au Val-de-Grâce, 1 volume de 550 pages, avec 234 graphiques ou figures dans le texte, dont 104 tirés en couleurs . . . . . 8 fr.

Précis d'Auscultation et de Percussion, par E. Cassaët, professeur agrégé à la Faculté de médecine de Bordeaux, médecin des hôpitaux, 1 volume de 700 pages, avec 158 figures dans le texte, dont 97 tirées en couleurs. . . . . 9 fr.

Précis d'Anatomie pathologique, par G. Herrmann, professeur à la Faculté de médecine de Toulouse . . . . . 1 vol.

Précis de Diagnostic médical, par Paviot, professeur agrégé à la Faculté de médecine de Lyon. . . . . 1 vol.

Précis des Opérations d'urgence, par M. Gangolphe, professeur agrégé à la Faculté de médecine de Lyon, chirurgien en chef de l'Hôtel-Dieu, 1 volume de 450 pages, avec 138 figures en noir et en couleurs dans le texte. . . . . 7 fr.

Précis de Bactériologie, par J. Courmont, professeur d'hygiène, à la Faculté de médecine de Lyon, médecin des hôpitaux, 2e édition, 1 volume de 900 pages, avec 374 figures en noir et en couleurs dans le texte . . . . . 10 fr.

Précis de Parasitologie humaine (parasites animaux et végétaux, bactéries exceptées), par Verdun, professeur de parasitologie à la Faculté de Médecine de Lille . . . . . 1 vol.

Précis de Dermatologie, par W. Dubreuilh, professeur agrégé à la Faculté de médecine de Bordeaux, médecin des hôpitaux, 2e édition, 1 volume de 525 pages, avec figures dans le texte. . . . . 7 fr.

Précis des Maladies vénériennes, par V. Augagneur, professeur à la Faculté de médecine de Lyon, chirurgien en chef de l'Antiquaille . . . . . 1 vol.

Précis d'Ophtalmologie, par F. Lagrange, professeur agrégé à la Faculté de médecine de Bordeaux, chirurgien des hôpitaux, 2e édit. 1 vol. de 800 pages, avec 286 figures en noir et en couleurs dans le texte et 5 planches en chromolithographie hors texte. . 9 fr.

Précis des Maladies du larynx, du nez et des oreilles, par R. Lannois, professeur agrégé à la Faculté de médecine de Lyon, médecin des hôpitaux . . . . . 1 vol.

Précis des Maladies du foie, par Ch. Mongour, professeur agrégé à la Faculté de médecine de Bordeaux. (*Sous presse*) . . 1 vol.

Précis des Maladies des voies urinaires, par A. Pousson, professeur agrégé à la Faculté de médecine de Bordeaux, chirurgien des hôpitaux, chargé du cours complémentaire des maladies des voies urinaires, 2e édition, 1 volume de 1000 pages, avec 253 figures dans le texte dont 25 tirées en couleurs . . . . . 10 fr.

Précis de Médecine infantile, par E. Weill, professeur de clinique des maladies des enfants à la Faculté de médecine de Lyon, médecin des hôpitaux, 2e édition 1 vol. de 964 pages avec 81 figures dans le texte et 8 planches en chromolithographie hors texte 10 fr.

Précis de Chirurgie infantile, par T. Piéchaud, professeur de clinique des maladies des enfants à la Faculté de médecine de Bordeaux, chirurgien des hôpitaux, 1 volume de 850 pages, avec 224 figures originales dans le texte et 2 planches en chromolithographie hors texte . . . . . 9 fr.

Précis des Maladies des vieillards, par A. Pic, professeur agrégé de la Faculté de médecine de Lyon, médecin des hôpitaux. 1 vol.

Précis des Maladies du système nerveux, par Abadie, professeur agrégé à la Faculté de médecine de Bordeaux. . . . . 2 vol.

Précis d'Obstétrique, par Ch. Maygrier, professeur agrégé à la Faculté de médecine de Paris, accoucheur de la Charité . 1 vol.

Précis de Gynécologie, par A. Boursier, professeur de clinique des maladies des femmes à la Faculté de médecine de Bordeaux, chirurgien des hôpitaux, 1 vol. de 1050 pages, avec 286 figures dans le texte . . . . . 10 fr.

Précis d'Hydrologie médicale, par A. Florence, professeur à la Faculté de médecine de Lyon . . . . . 1 vol.

Précis des Maladies des Dents et de la Bouche, par J. Tellier, ancien chef de clinique de la Faculté de médecine de Lyon. 1 vol.

Précis d'Hématologie et de Cytologie, par M. Sabrazès, professeur agrégé à la Faculté de médecine de Bordeaux . . . . . 1 vol.

Précis d'Orthopédie, par Nové-Josserand, professeur agrégé à la Faculté de médecine de Lyon, chirurgien des hôpitaux 1 vol. de 600 pages avec 266 figures dans le texte et 8 planches en photogravure hors texte . . . . . 8 fr.

Précis des Maladies des reins, par Carles, médecin des hôpitaux de Bordeaux . . . . . 1 vol.

QUATRIÈME EXAMEN

Précis de Thérapeutique, par X. Arnozan, professeur de thérapeutique à la Faculté de médecine de Bordeaux, médecin des hôpitaux. 2e édit., 2 vol. formant 1 250 pages, avec fig. dans le texte. 15 fr.

Précis de Thérapeutique clinique, par A. Pic, professeur agrégé à la Faculté de médecine de Lyon, médecin des hôpitaux. 1 vol.

Précis d'Hygiène publique et privée, par J.-P. Langlois, professeur agrégé à la Faculté de médecine de Paris, 3e édition, 1 volume de 650 pages, avec 78 figures dans le texte. . . . . 8 fr.

Précis de Médecine légale, par L. Lande, professeur agrégé et chef des travaux de médecine légale à la Faculté de médecine de Bordeaux, médecin expert des tribunaux . . . . . 1 vol.

Précis de Matière médicale, par de Nabias, professeur de matière médicale à la Faculté de médecine de Bordeaux . . . . . 1 vol.

Précis de Déontologie médicale, par L. Thoinot, professeur agrégé à la Faculté de médecine de Paris . . . . . 1 vol.

Précis d'Anthropologie, par G. Papillault, professeur à l'École d'anthropologie de Paris. . . . . 1 vol.

Précis de Législation et d'Administration militaires, par le docteur A. Boisson, médecin-major à l'Ecole du service de santé militaire à Lyon, 1 volume de 672 pages, avec 26 figures dans le texte et une planche chromolithographique hors texte. . . 8 fr.

Les volumes pour lesquels il n'y a pas d'indication de prix ne sont pas parus, mais sont en cours de rédaction ou d'impression (février 1905).

NOUVELLE BIBLIOTHÈQUE

DE

L'ÉTUDIANT EN MÉDECINE

PUBLIÉE SOUS LA DIRECTION DE

L. TESTUT

Professeur à la Faculté de médecine de Lyon.

ORTHOPÉDIE

PRÉCIS

D'ORTHOPÉDIE

PAR

G. NOVÉ-JOSSERAND

Professeur agrégé à la Faculté de Médecine de Lyon,
Chirurgien de la Charité.

Avec 266 figures dans le texte

ET 8 PLANCHES EN PHOTOGRAVURE HORS TEXTE

PARIS

OCTAVE DOIN, ÉDITEUR

8, PLACE DE L'ODÉON, 8

1905

INTRODUCTION

Le mot orthopédie de ὀρθός droit et παῖς ou παιδίον, enfant, fut créé par Andry (1721) pour servir de titre à son ouvrage sur « l'Art de prévenir et de corriger dans les enfants, les difformités du corps. »

Cette définition montre qu'à l'origine, l'orthopédie fut comprise dans un sens très large, comme une sorte de pédagogie physique, la science du développement et de la conservation de la beauté ; c'est pourquoi nous trouvons dans le livre d'Andry, des chapitres consacrés aux difformités des yeux, des sourcils, aux altérations du teint, au bégaiement, etc...

L'orthopédie ne conserva pas longtemps une acception aussi étendue. Bientôt l'usage prévalut de réduire son domaine aux déformations de l'appareil locomoteur, et pendant longtemps, elle eut pour principal objet l'étude des appareils orthopédiques et de leurs applications. C'était alors une science secondaire, occupant une situation effacée à côté de la grande chirurgie.

Depuis cinquante ans, elle s'est complètement transformée sous l'influence de la révolution profonde qui s'est faite dans la chirurgie toute entière après la découverte de l'anesthésie, de l'asepsie et de la radiographie. Peu à peu son domaine a grandi, il est aujourd'hui des plus étendus et des plus variés.

Elle est restée la collaboratrice journalière de la grande chirurgie pour un grand nombre d'affections des membres, mais le développement des méthodes conservatrices a singulièrement augmenté son importance. Aux opérations radicales d'autrefois se sont substituées des opérations économiques se

proposant pour but non seulement de conserver le membre, mais encore de lui garder sa forme et sa fonction. Il en est résulté toute une série d'applications nouvelles des appareils et des méthodes orthopédiques.

Sur son propre terrain, l'orthopédie s'est développée avec encore plus de puissance et d'originalité.

Du jour où l'on put opérer à loisir, et avec une sécurité complète, on vit l'orthopédie opératoire limitée jusque-là à de grossiers redressements et à de timides sections sous-cutanées, prendre une magnifique extension. La ténotomie à ciel ouvert permit de perfectionner les résultats, d'étendre les indications ; puis elle ouvrit bientôt la voie aux opérations plastiques sur les tendons et aux anastomoses tendineuses. De même sur le squelette, les interventions se multipliaient, et, grâce aux ostéotomies à la résection, à l'arthrodèse et aux ostéoplasties, on recula jusqu'à ses plus extrêmes limites le champ des difformités accessibles à nos moyens d'action.

Parallèlement, les opérations non sanglantes se perfectionnaient ; elles devenaient méthodiques, réglées, et pouvaient ainsi se mettre souvent en parallèle avec les opérations sanglantes. On utilisait de puissantes machines telles que l'ostéoclaste, les divers instruments redresseurs ; mais on apprenait surtout à tirer parti de l'énorme puissance du massage forcé modelant et de la capacité de transformation et d'adaptation des os en voie de croissance. Ainsi se sont faits le traitement moderne du pied bot, et de la luxation congénitale de la hanche.

Enfin le progrès se manifestait aussi dans l'orthopédie non opératoire. Les appareils se multipliaient, mieux adaptés, plus commodes, et répondant à des indications plus précises et plus variées. On apprenait à utiliser mieux la gymnastique, le massage, on perfectionnait d'une façon très ingénieuse la mécanothérapie.

C'est ainsi que l'orthopédie est devenue une des branches les plus intéressantes de la chirurgie moderne.

Dans ce petit livre qui s'adresse surtout aux étudiants et aux praticiens, nous avons cherché à exposer les principales ques-

tions de chirurgie orthopédique, sous une forme simple et pratique.

Nous avons donc laissé systématiquement de côté l'orthopédie générale, et tout ce qui n'avait qu'un intérêt de théorie ou d'histoire. A propos de chaque déformation, l'étiologie, l'anatomie pathologique et même l'étude clinique, ont été réduites aux notions indispensables pour le diagnostic et le traitement.

Ce dernier a été particulièrement développé. Nous avons cherché à mettre en lumière à propos de chaque cas l'indication à remplir et le moyen de la remplir, soit par une intervention, soit à l'aide de la gymnastique, du massage, d'un appareil ou d'une opération.

Parmi les exercices de gymnastique, nous avons choisi principalement ceux qui, tout en remplissant le but proposé, sont les plus simples, les plus à la portée des praticiens, et n'exigent pas une installation souvent impossible à réaliser.

De même à propos des appareils orthopédiques, nous nous sommes inspirés des conditions dans lesquelles se trouvent la grande majorité des médecins français. La construction des appareils étant réservée à des mécaniciens spéciaux, le rôle du chirurgien se borne à les prescrire et à en surveiller l'application. Mais, sous peine de tomber dans un empirisme grossier et dangereux, le médecin doit être capable d'exercer ce contrôle d'une façon rigoureuse, et cela n'est possible que s'il connaît bien le principe de l'appareil et le but qu'il doit chercher à atteindre.

Pour remplir ce programme, nous avons puisé largement dans les œuvres de Kirmisson, Hoffa, Lorenz, Broca, Piéchaud, Phocas, Redard, etc., qui personnifient l'école orthopédique moderne.

Mais ce travail a été surtout dominé par l'enseignement de notre regretté maître Ollier, et par les traditions que nous ont laissées nos prédécesseurs à la Charité de Lyon, Delore, Fochier, Vincent et Levrat.

L'édition de cet ouvrage nous a été beaucoup facilitée par les conseils et l'expérience de notre maître M. le Professeur

Testut et par la grande complaisance de M. Doin. Nous trouvons, avec plaisir, l'occasion de leur adresser ici nos plus sincères remerciements.

Nous avons divisé notre travail en cinq parties.

La première est consacrée aux raideurs congénitales qui portent sur l'ensemble du corps et n'ont pu trouver place dans la classification topographique que nous avons adoptée.

Les autres comprennent les déformations du cou, du rachis, des membres supérieurs et des membres inférieurs.

G. Nové-Josserand.

Lyon, le 1er janvier 1905.

PRÉCIS D'ORTHOPÉDIE

PREMIÈRE PARTIE

RAIDEURS CONGÉNITALES

Il y a deux sortes de raideurs congénitales. Les unes sont dues à un trouble dans le développement des articulations : ce sont les *raideurs articulaires congénitales*.

Les autres résultent d'une tension anormale des muscles qui dépend d'une altération des centres nerveux, elles rentrent dans le cadre des affections groupées sous le nom de *syndrome de Little*. Bien que ce dernier ne soit pas toujours congénital et puisse être également causé par des lésions nerveuses acquises, nous l'étudierons ici pour n'avoir pas à y revenir.

ARTICLE PREMIER

RAIDEURS ARTICULAIRES CONGÉNITALES

Il n'est pas rare d'observer chez les nouveau-nés une certaine limitation des mouvements, particulièrement au niveau des grandes jointures, le genou et la hanche, qui se trouvent en flexion et ne peuvent s'étendre que d'une façon incomplète et avec un certain effort. Cette anomalie disparaît généralement d'elle-même au bout de quelques jours, elle peut cependant être considérée comme le premier degré des déformations plus graves et persistantes qui sont décrites sous le nom de raideurs articulaires congénitales.

1° **Symptômes**. — Celles-ci peuvent atteindre presque

toutes les articulations des membres tantôt simultanément, c'est la forme généralisée, tantôt en se localisant à un

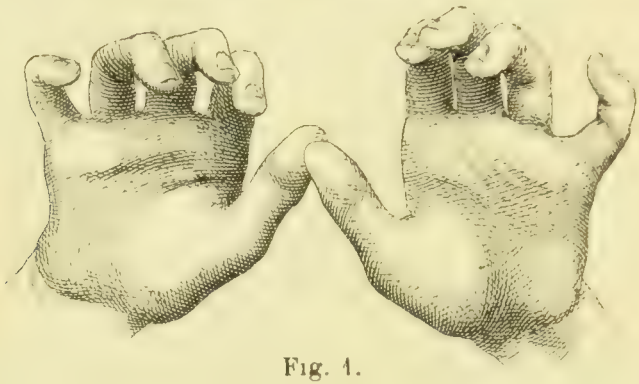

Fig. 1.
Raideur congénitale, déformation des mains.

segment de membre ou même à une seule articulation.

Dans l'un et l'autre cas, les lésions sont presque toujours symétriques, non seulement dans leur siège, mais dans leur degré et dans la variété de déformations qu'elles déterminent.

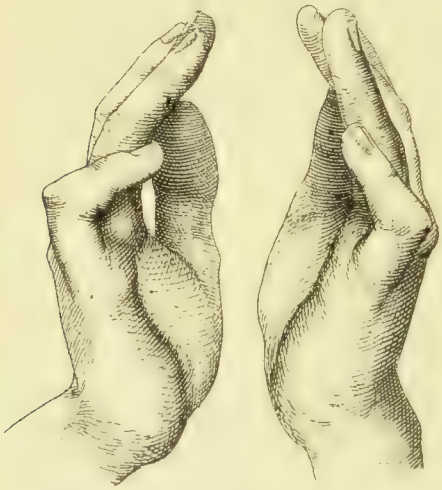

Fig. 2.
Raideur congénitale limitée aux petits doigts.

Elles ont cependant des localisations préférées. Au membre supérieur, elles augmentent de fréquence et d'intensité en allant de la racine du membre vers son extrémité ; les doigts sont donc les plus atteints (fig. 1) et particulièrement les petits doigts qui peuvent être seuls déformés (fig. 2). Le même ordre ne se retrouve pas sur les membres inférieurs. Ici c'est le genou qui est leur siège de prédilection, la hanche et la tibio-tarsienne vien-

nent ensuite, les orteils sont généralement indemnes.

Les articulations malades se trouvent toujours ou presque toujours dans une attitude de flexion plus ou moins accentuée. Les mains sont en griffe, les doigts fortement fléchis surtout dans leurs dernières phalanges, les poignets également fléchis

Fig. 3.
Raideur congénitale des membres inférieurs (d'après Magnus).

sont parfois un peu inclinés sur le bord cubital, l'avant-bras est en position intermédiaire entre la pronation et la supination, le coude fléchi au voisinage de l'angle droit. Aux membres inférieurs on trouve également de la flexion des hanches et des genoux, les pieds sont par contre en équinisme léger.

Dans les formes graves et étendues (fig. 3) on peut voir d'autres attitudes vicieuses, notamment à la hanche qui pré-

sente quelquefois un certain degré d'abduction, aux doigts qui sont inclinés de l'un ou l'autre côté. Mais le pied bot, la main bote ne coexistent que d'une façon exceptionnelle avec les raideurs congénitales, et cette indépendance relative mérite d'être relevée, car elle ne s'accorde pas avec les théories pathogéniques qui font dériver toutes ces lésions d'une même cause, la compression intra-utérine.

Les mouvements actifs et passifs sont limités dans une étendue qui peut aller depuis une réduction légère de la mobilité jusqu'à l'ankylose presque complète. Cependant presque toujours les malades arrivent à se servir de leurs membres d'une façon plus ou moins imparfaite, mais suffisante pour montrer qu'il n'y a pas de trouble important dans le fonctionnement des muscles et que l'innervation est intacte. La gêne des mouvements est toute mécanique, et lorsque l'on cherche à surmonter la résistance qui s'oppose à l'extension, on sent qu'elle n'est pas due à une rétraction des tendons, mais au raccourcissement de toutes les parties molles, des ligaments, du tissu cellulaire sous-cutané et même de la peau.

Les membres présentent d'ailleurs une conformation bien spéciale : les extrémités articulaires sont plutôt augmentées de volume, les diaphyses sont au contraire grêles, le pannicule sous-cutané est peu développé, et la peau rigide, tendue, lisse, semble être seule à recouvrir le squelette.

2° Anatomie pathologique. — Phocas et Paucet, Magnus ont pu étudier l'état anatomique des articulations au cours de résections du genou.

L'articulation présente un développement incomplet, de ses organes de glissement : les condyles ne sont recouverts de cartilage que dans leur partie postérieure où ils sont en contact avec le tibia ; leur partie antérieure est revêtue seulement d'une couche de tissu conjonctif (Magnus). Le creux poplité est comblé par du tissu fibreux dense.

Les extrémités osseuses ne présentent pas de déformation importante du moins dans leur partie articulaire. On a trouvé par contre des déformations juxta-épiphysaires. Magnus a vu,

par la radiographie, une inflexion du fémur qu'il considère comme secondaire; Vunsch admet également que la traction des parties molles peut occasionner à la longue une incurvation des os. Mais il faut compter avec une autre cause de déformation du squelette, ce sont les fractures complètes ou incomplètes qui peuvent se produire soit à l'occasion de l'accouchement (Keller) soit à la suite des efforts trop énergiques, développés pour obtenir le redressement de la déformation.

Nous avons dit que les signes cliniques ne témoignent pas en faveur de lésions nerveuses ou musculaires. Le fait de Magnus est jusqu'ici le seul dans lequel on ait signalé l'absence complète de certains muscles.

3° Pathogénie. — Tout le monde s'accorde pour considérer les raideurs articulaires congénitales comme étant la conséquence d'une compression anormale subie par le fœtus pendant son développement. Dans l'observation de Keller on a trouvé effectivement des traces de compression sur les points saillants du corps.

La cause de cette compression échappe souvent, on a pu cependant la prendre sur le fait. Ainsi dans un fait de Metzger il s'agissait d'un oligo-amnios; nous avons observé avec le Dr Monin un cas très typique de raideurs congénitales étendues, dont la cause était évidemment la présence chez la mère d'un gros kyste du pancréas.

4° Diagnostic, pronostic. — Le diagnostic des raideurs articulaires congénitales est facile. Il ne pourrait guère prêter à la discussion qu'avec la maladie de Little, mais les déformations occasionnées par celle-ci ne se montrent généralement pas dès la naissance, elles n'ont pas les mêmes localisations, et enfin elles ont, du moins dans les premiers temps, le caractère de contractures susceptibles de disparaître à certains moments.

Le pronostic est relativement bon, en ce sens que les déformations tendent naturellement à s'amender plutôt qu'à s'accroître, et que le traitement peut augmenter beaucoup cette

amélioration spontanée. Cependant il est rare d'obtenir une correction complète et un état fonctionnel absolument parfait.

5° Traitement. — Le traitement doit remplir deux indications : redresser les membres ou segments de membre pour les mettre dans l'attitude la moins gênante et la plus favorable à leur fonctionnement, et en second lieu rendre aux mouvements leur maximum d'étendue.

Chez les nouveau-nés, on ne peut poursuivre ce résultat que par le massage et les manipulations de redressement, mais ce moyen est insuffisant dans les cas un peu graves.

Il faut alors intervenir d'une façon plus active et, suivant les cas, on a le choix entre trois méthodes : le redressement lent, le redressement forcé, et l'intervention sanglante.

α) Le *redressement lent* se fait par le massage et les manœuvres de redressement, exécutés avec une certaine force et continués pendant très longtemps. On peut employer aussi les appareils de mobilisation dont la mécanothérapie offre aujourd'hui des exemples nombreux. Enfin, les appareils orthopédiques peuvent aussi rendre quelques services. On les combine de manière à agir dans le sens de la correction par des tractions élastiques ou des ressorts ; nous en verrons les détails plus tard, à propos de chaque articulation. Signalons particulièrement les appareils de Claude Martin qui ont pour principe l'emploi d'une traction élastique faible mais continue, et donnent de très bons résultats surtout pour les doigts.

β) Le *redressement forcé* se fait sans anesthésie en une ou plusieurs séances ; il est suivi de l'immobilisation dans un appareil plâtré pendant deux ou trois semaines, puis d'exercices réguliers de massage et de mobilisation.

γ) Les *interventions sanglantes*, ténotomie, ténoplastie, ne peuvent pas donner de résultat, car l'obstacle n'est pas uniquement musculaire, il se trouve également dans la capsule, les plans fibreux sous-cutanés et la peau. La seule opération rationnelle serait la section à ciel ouvert de toutes les parties molles, mais il est peu de régions où cela soit réalisable. Aussi lorsqu'on a

voulu obtenir à tout prix le redressement, a-t-on été obligé de recourir à la résection (Phocas, Magnus).

ARTICLE II

MALADIE DE LITTLE

La maladie de Little n'appartient à l'orthopédie que par son traitement; mais les progrès que celui-ci a réalisés dans ces dernières années grâce aux travaux de Lorenz, Hoffa, Redard, Vincent, etc., nous obligent à étudier avec quelques détails ses symptômes et son évolution.

La maladie de Little n'est plus considérée aujourd'hui comme une entité morbide distincte ; c'est un syndrome qui peut se développer dans des conditions très diverses : naissance prématurée, traumatismes obstétricaux au cours d'accouchements difficiles, asphyxie des nouveau-nés, infections ou intoxications de l'enfant pendant la vie intra-utérine ou dans les premiers temps de la vie (syphilis, tuberculose).

Les lésions sont également disparates : défaut ou retard de développement du faisceau pyramidal, hémorragie cérébrale ou méningée, encéphalite, sclérose cérébrale, porencéphalie, kystes, etc.

Au contraire, le tableau clinique présente une uniformité assez grande.

1° Symptômes. — Il est rare que la maladie se manifeste dès la naissance ou dans les premiers mois ; presque toujours, l'enfant paraît normal jusqu'à la fin de la première année. On s'aperçoit alors que les essais de marche font apparaître une attitude particulière des membres inférieurs ; l'enfant n'arrive à se tenir seul et à marcher qu'à dix-huit ou vingt mois, quelquefois même plus tard, vers trois ou quatre ans si la lésion est grave.

Au début, lorsque l'enfant est couché, au repos, ses membres inférieurs ne présentent rien de particulier, ils ont leur forme

et leur souplesse normales. Mais si on le place debout, on voit aussitôt les muscles du mollet entrer en contracture mettant le pied en équinisme, de sorte qu'il repose seulement sur sa pointe ; les membres inférieurs sont raides, se meuvent d'une façon brusque, saccadée, maladroite, avec un degré variable d'ataxie (fig. 4).

Fig. 4.
Maladie de Little
(d'après Hoffa).

Plus tard, les déformations augmentent, elles persistent même en position couchée, le tableau est alors très caractéristique.

L'affection est toujours bilatérale et prédominante aux membres inférieurs. Ceux-ci sont en rotation interne et fortement rapprochés l'un de l'autre, au point parfois de se croiser. Les hanches et les genoux sont légèrement fléchis, ceux-ci sont tournés en dedans de façon à se toucher par leur face antéro-interne ; enfin les pieds, dont la pointe est aussi en rotation interne, reposent sur le sol par l'extrémité antérieure des métatarsiens, le talon étant fortement soulevé (fig. 5). Cet équinisme s'accompagne souvent d'un peu de varus, mais il est exceptionnel de voir se développer un véritable varus équin comparable au pied bot congénital. D'autres fois le pied se dévie plus ou moins en valgus.

Ces déformations sont dues, primitivement du moins, à l'exagération de la tonicité de certains groupes musculaires, le triceps sural, les fléchisseurs du genou et les adducteurs de la cuisse. Au repos, ces muscles sont dans un état à peu près normal, mais s'ils viennent à être excités, soit par une incitation volontaire, soit par un réflexe provenant d'un mouvement passif, ou d'une excitation quelconque, ils entrent aussitôt en contracture, deviennent durs, rigides, et donnent au membre

son attitude caractéristique. En détournant l'attention de l'enfant ou bien en appliquant la bande d'Esmarch, on fait cesser le spasme et par suite l'attitude vicieuse.

Les mouvements dirigés dans le sens opposé à celui de la déformation sont possibles ; les muscles qui les produisent ne sont pas paralysés, sauf exception rare, mais ils peuvent à la longue s'atrophier et s'affaiblir, du fait de l'inaction à laquelle ils sont soumis.

Fig. 5.
Maladie de Little, attitude des membres inférieurs.

Le trouble moteur, dans la maladie de Little, résulte donc surtout d'un défaut d'équilibre entre les muscles contracturés et leurs antagonistes normaux ou atteints d'atrophie simple. A chaque mouvement, le membre est entraîné par la contraction excessive des premiers, et les seconds sont incapables non seulement d'empêcher cette action, mais même de la régler et de la limiter, d'où une véritable ataxie.

Le pas est court, précipité, le pied se soulève à peine au-dessus du sol sur lequel il frotte par sa pointe, il se porte brusquement en avant, comme mu par un ressort, et vient se placer à côté de l'autre pied ou même sur lui. Les genoux se heurtent. Il en résulte des chutes, rendues encore plus fréquentes parce que souvent les jambes se fléchissent brusquement et d'une façon involontaire, se dérobant sous le malade.

Dans les formes légères, la station debout et la marche sont encore possibles avec l'aide d'un bâton, mais les malades peuvent difficilement s'asseoir, à cause de la raideur des hanches, ou monter les escaliers.

Nous avons dit que les troubles résultant de la maladie de Little sont prédominants aux membres inférieurs : il est rare

qu'ils y soient absolument localisés. Presque toujours, on trouve quelques indices du retentissement de la lésion sur les membres supérieurs et sur les fonctions intellectuelles.

Les mains sont maladroites, inhabiles à exécuter des travaux minutieux, tels que l'écriture ; les enfants ont souvent du strabisme, leur développement intellectuel est retardé, ils ne parlent correctement qu'à un âge assez avancé et ont parfois la parole lente, traînante et saccadée.

Dans les formes plus graves et qui sortent un peu du domaine chirurgical, l'affection est généralisée. Les bras sont en adduction, fortement appliqués contre le tronc, les coudes et les poignets fléchis, la main en pronation et inclinée sur le bord cubital, les doigts au contraire étendus.

Le tronc est alors également pris : il présente une certaine raideur et se tient penché en avant à cause de la flexion des hanches. La contracture peut s'étendre au sterno-mastoïdien, aux muscles de la nuque, de la face. Au strabisme, s'ajoute du nystagmus. Les troubles de la parole sont exagérés par la gêne des mouvements de la langue.

L'intelligence est alors nettement au-dessous de la moyenne, l'enfant dit seulement quelques mots, il est incapable de se servir, malpropre, on trouve là tous les degrés jusqu'à l'idiotie complète. Les crises épileptiformes ne sont pas rares, on peut observer aussi des tics, de l'athétose, et des mouvements choréiformes.

2° Évolution, pronostic. — A la longue, les troubles résultant de la maladie de Little peuvent être augmentés par un double mécanisme : les antagonistes des muscles contracturés s'atrophient et perdent leur force, tandis que ces derniers devenant de plus en plus prédominants, se modifient dans un autre sens. Suivant la loi commune à tous les muscles contracturés pendant longtemps, ils sont atteints de rétraction fibreuse permanente. Leur structure jusque-là normale est altérée par la prolifération du tissu fibreux, et ce phénomène se traduit en clinique par l'impossibilité de leur rendre leur longueur normale, même en usant de la bande d'Esmarch ou de

l'anesthésie. Ils restent donc tendus comme des cordes, fixant les segments de membres dans leur position anormale et inextensibles.

Les pieds sont alors fixés en équinisme ou en varus équin et on peut voir s'installer à la longue les déformations caractéristiques du pied bot dans sa forme la plus accentuée. Les genoux restent fléchis sous un angle qui ne dépasse généralement pas 45°, ils se dévient quelquefois aussi en valgus ; dans le creux poplité, les tendons des muscles postérieurs fortement tendus, se dessinent sous la peau. Les hanches se fixent en flexion et en adduction.

Le squelette ne subit que dans une faible mesure le contrecoup de ces troubles musculaires. Au pied, on peut rencontrer les mêmes altérations osseuses que dans les autres pieds bots acquis. Mais la flexion du genou ne s'accompagne pas de la subluxation en arrière, ni des inflexions du fémur et du tibia si fréquentes au cours des autres contractures. Par contre, Schulthess a signalé un déplacement particulier de la rotule qui remonte, par suite de l'allongement du ligament rotulien et vient se placer pendant la flexion sur le sommet des condyles, donnant au genou une forme en pointe.

A la hanche il n'est pas rare d'observer des luxations ; j'en ai vu pour ma part trois exemples : deux fois le déplacement était bilatéral, et dans le troisième cas, il ne se trouvait que d'un côté. Il y aurait lieu de se demander si cette luxation est secondaire, due aux contractures, ou primitive, c'est-à-dire une malformation associée à la maladie de Little mais ne dépendant pas directement d'elle. C'est une question que nous ne pouvons pas trancher actuellement.

Les rétractions fibreuses qui viennent rendre permanentes les déformations causées tout d'abord par les contractures, doivent être considérées comme la suite naturelle de l'évolution de ces dernières. Elles ne sont donc pas l'indice d'une aggravation, ni d'une marche progressive des lésions nerveuses qui ont causé la maladie. Au contraire, on peut dire que, d'une façon générale, la maladie de Little tend plutôt à s'améliorer

et que dans les formes les plus graves, elle reste seulement stationnaire.

L'amélioration spontanée peut-elle aller jusqu'à une guérison complète ? On a cité l'exemple de malades qui sont devenus capables de mener une existence normale, mais ces faits sont rares. Le pronostic dépend surtout de la limitation des troubles moteurs aux membres inférieurs et de l'intégrité aux fonctions cérébrales. Seuls les malades qui remplissent ces deux conditions, sont susceptibles de bénéficier d'une amélioration sérieuse ; encore faut-il maintenir leurs membres dans des conditions assez bonnes pour leur permettre de profiter des avantages que peut leur procurer l'éducation supplémentaire de leurs centres nerveux. C'est là l'objet principal du traitement.

3° Traitement. — Le traitement de la maladie de Little ne peut que très exceptionnellement avoir pour objet de modifier la lésion nerveuse qui en est la cause première. Cependant on connaît quelques faits dans lesquels le traitement spécifique a procuré une amélioration rapide (Meignan), et ceci justifie l'essai de ce moyen dans les cas où la syphilis peut être incriminée.

Le plus souvent, on ne peut s'adresser qu'aux symptômes. et l'indication à remplir est alors double : corriger l'attitude vicieuse des membres, et atténuer le plus possible le défaut d'équilibre des forces musculaires.

A. Correction des attitudes vicieuses. — Les attitudes vicieuses auxquelles on a le plus souvent à faire sont l'adduction avec rotation interne des cuisses, la flexion des genoux et l'équinisme des pieds avec un degré variable de valgus ou de varus. On emploie contre elles, le redressement lent, le redressement forcé ou enfin la ténotomie.

a. *Redressement lent.* — Les manipulations de redressement, les tractions élastiques continues ou discontinues, ne peuvent suffire que dans les formes très légères et chez des enfants jeunes ; dès que les rétractions fibreuses ont atteint un cer-

tain développement, on est obligé d'agir d'une façon plus énergique.

b. *Redressement forcé.* — Le redressement forcé sous anesthésie, employé par Busch, Erb, Korteweg, Calot ne donne un résultat durable que s'il aboutit à la déchirure du muscle. Si ce dernier est seulement distendu, la contracture reparaît aussitôt que cesse l'effort ou la contention ; elle est quelquefois même exagérée, de sorte que l'on a, pendant quelques semaines, plutôt une aggravation des troubles fonctionnels.

On emploie le redressement forcé surtout pour faire disparaître la contracture des adducteurs. Le malade étant profondément endormi, le bassin est fixé, la cuisse fléchie à angle droit est portée progressivement dans un degré extrême d'abduction, les adducteurs se tendent puis se déchirent ; on facilite la manœuvre en exerçant avec le pouce de fortes malaxations du muscle pour le broyer vers son insertion supérieure, ou en frappant à ce niveau de petits coups secs avec le bord cubital de la main.

On maintient ensuite les cuisses écartées au moyen d'une gouttière de Bonnet, ou d'une gouttière double articulée de manière à tenir les hanches en abduction et on commence le plus tôt possible des mouvements actifs et passifs.

Cette divulsion suffit le plus souvent à la hanche, et c'est seulement pour des cas exceptionnellement graves qu'on peut discuter la section ou la résection du nerf obturateur proposées par Lorenz ou la myotomie des adducteurs.

Mais au niveau du genou et du pied, il est rare que le redressement forcé donne un résultat durable, et la seule ressource se trouve alors dans la ténotomie.

c. *Ténotomie.* — Celle-ci n'est pas toutefois admise sans conteste, et on discute encore son opportunité et ses indications. Déjerine, D'Espine et Picot, Le Gendre et Broca et récemment encore Salaghi ont fait valoir ses inconvénients, dont le principal est de faire naître un pied talus à la place du pied équin. Il est vrai que souvent on n'arrive pas à rétablir la forme du pied mais à changer sa déformation, toutefois ce changement donne presque toujours au malade une meilleure base de sus-

tentation, et en fin de compte une amélioration fonctionnelle.

Brocq et Terrillon, Vincent, limitent l'indication des sections tendineuses aux rétractions fibreuses qui persistent pendant l'anesthésie.

Enfin Lorenz, Hoffa, Redard, l'étendent aux simples contractures, lorsqu'elles sont trop fortes pour être traitées par d'autres moyens.

La section du tendon d'Achille peut être faite par la voie sous-cutanée, mais, dans le creux poplité, il est préférable d'opérer à ciel ouvert. On juge généralement inutile de réséquer une partie du tendon ; au contraire on remplace souvent à l'exemple de Hoffa la simple section du tendon d'Achille par l'allongement opératoire de ce tendon.

On le dédouble par une incision longitudinale sur les deux extrémités de laquelle on fait tomber une incision transversale de manière à figurer un Z très allongé ; les deux moitiés glissent l'une contre l'autre, et sont finalement suturées bout à bout. On évite ainsi le danger d'une absence de réunion ; ce danger est toutefois, au dire de Lorenz, tout à fait chimérique.

Après la ténotomie, le membre mis en hypercorrection, c'est-à-dire en abduction et rotation externe des cuisses, extension forcée du genou, flexion dorsale exagérée des pieds, est fixé dans le bandage plâtré.

La durée de l'immobilisation est encore discutée ; Lorenz la continue pendant quatre à huit semaines, Lebrun a soutenu au contraire qu'il est préférable de la réduire à dix ou douze jours. On adopte généralement le chiffre moyen de trois à quatre semaines.

B. Rétablissement de l'équilibre musculaire. — La deuxième partie du traitement a pour objet d'atténuer la disproportion de force qui existe entre les muscles contracturés, et leurs antagonistes, et de développer les fonctions de régulation et de coordination des centres nerveux. On cherche à agir dans ce sens, soit par des interventions sanglantes, soit par des moyens gymnastiques et orthopédiques.

α) La *ténotomie* contribue déjà dans une certaine mesure à rétablir l'équilibre musculaire d'une double façon : d'abord le repos du muscle, qui résulte de sa section, a pour effet une diminution de son état spasmodique; de plus, par suite de sa rétraction après la section, et de la position d'hypercorrection imposée au membre, le tendon qui se reconstitue est notablement plus long que l'ancien, d'où une diminution sensible et durable de la puissance du muscle sectionné.

β) La *transplantation tendineuse* a été proposée par Eulenbourg, Codivilla, Hoffa comme un moyen plus actif pour agir dans ce sens. A la jambe un segment du triceps sural est amené en avant pour être suturé aux extenseurs et aux péroniers; au genou, la longue partie du biceps et le demi-tendineux sont anastomosés sur droit antérieur. On obtiendrait ainsi non seulement une meilleure répartition des forces autour de l'articulation, mais encore une diminution très appréciable de l'état spasmodique. Cette méthode toutefois n'a pas encore fait ses preuves, et notre meilleure ressource se trouve encore dans le massage, la gymnastique, aidés de l'orthopédie.

γ) Le *massage et la gymnastique* doivent être combinés de façon à développer la force des muscles non contracturés et à obtenir une sorte de rééducation motrice.

Le massage consiste d'abord en mouvements passifs imprimés au pied, au genou, à la hanche, dans tous les sens, mais plus particulièrement dans la direction opposée à la déformation, c'est-à-dire de la flexion dorsale du pied, de l'extension du genou et de l'abduction des hanches.

Il utilise ensuite l'effleurage, le pétrissage des muscles et plus particulièrement le tapotage au niveau des extrémités tendineuses (Hoffa), pour atténuer l'état spasmodique des muscles.

Enfin on doit faire exécuter au malade des mouvements actifs : il doit apprendre à faire, au commandement, les mouvements les plus étendus du pied, du genou, de la hanche en agissant lentement, avec mesure, pour obtenir une précision de plus en plus grande.

Les exercices de marche sont également très recommandés au point de vue de l'éducation psychique. Le malade apprend à marcher d'abord dans un petit chariot supporté par des roues, puis avec l'aide d'une autre personne ou d'un bâton; l'exercice du tricycle (Vincent) est un moyen agréable de faire travailler les muscles dans de bonnes conditions. On peut y associer, les bains, l'hydrothérapie et tout ce qui peut atténuer l'excitabilité réflexe des muscles.

Fig. 6.
Tuteur rigide avec soutiens axillaires.

δ) Les *appareils orthopédiques* enfin ont aussi donné lieu à des opinons contradictoires. Lorenz les proscrit : ils sont dit-il incapables de rétablir l'équilibre des muscles ; s'ils sont rigides ils ne se prêtent pas à la rééducation motrice, si l'on emploie des tractions élastiques, elles doivent être tellement puissantes qu'elles empêchent aussi les mouvements, et d'ailleurs la contracture se reproduit rapidement après l'ablation des tuteurs. Il se contente de conserver l'attitude correcte du membre au moyen de sacs de plomb disposés d'une façon convenable, et cherche à faire marcher les malades le plus possible.

Les critiques de Lorenz sont en partie fondées : cependant, tous les autres orthopédistes ont conservé l'usage des tuteurs. Leurs inconvénients ne sont pas très grands si leur emploi est combiné avec le traitement gymnastique, et ils permettent la station debout et la marche dans de meilleures conditions.

On se sert de tuteurs articulés, fixés sur une ceinture pelvienne ; dans les formes graves et étendues, on est quelquefois obligé, pour soutenir le tronc, d'y adjoindre des tuteurs latéraux remontant jusqu'aux aisselles (fig. 6).

Le maintien de la correction est obtenu soit en fixant les articulations du tuteur qui est alors complètement rigide, soit au moyen de la traction élastique ou d'un ressort.

La traction élastique est la plus employée : on la réalise en adaptant au tuteur de larges bandes de caoutchouc dispo-

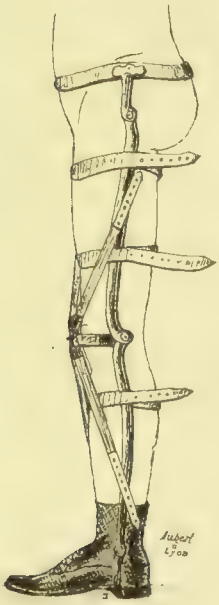

Fig. 7.
Tuteur avec traction élastique pour réaliser l'extension des genoux.

Fig. 8.
Tuteur avec traction élastique pour produire la flexion dorsale du pied (Hoffa).

sées de manière à produire la flexion dorsale du pied (fig. 8), l'extension du genou (fig. 7) et de la hanche.

Les appareils à ressorts ne sont guère employés qu'au niveau du genou ou du pied. Au genou, on utilise quelquefois l'appareil de Robin qui se compose d'un ressort dont les extrémités sont fixées l'une à la partie fémorale, l'autre à la partie tibiale du tuteur, et dont la partie moyenne s'attache au niveau du

genou de manière à obliger les deux segments à s'étendre l'un sur l'autre. Pour combattre l'équinisme du pied, on peut aussi se servir d'une chaussure articulée sur un tuteur qui se fixe à la jarretière. Un ressort ou un butoir disposé à la partie interne de la région du cou-de-pied, permet au pied de se fléchir complètement, mais l'empêche de s'étendre au delà d'un certain angle que l'on peut fixer à volonté.

DEUXIÈME PARTIE

DÉFORMATIONS DU COU

Au point de vue orthopédique ; les déformations du cou se résument dans l'étude des diverses espèces de torticolis.

On donne le nom de *torticolis* à une attitude anormale de la tête qui est inclinée sur une épaule et regarde plus ou moins de côté. Cette attitude peut se rencontrer au cours d'un grand nombre de maladies des divers organes du cou, elle est alors souvent un symptôme d'importance secondaire. On réserve plus particulièrement le nom de torticolis aux cas dans lesquels elle est permanente et constitue le symptôme essentiel de la maladie, soit qu'elle existe presque seule, soit qu'elle persiste après la cessation de la cause qui l'a fait naître.

Ainsi compris, le torticolis peut remonter à la naissance, c'est le *torticolis dit congénital ;* il peut se développer à tous les âges de la vie, à la suite d'une lésion reconnue des muscles ou du squelette du cou c'est le *torticolis acquis* dans lequel nous réserverons une place à part pour les déformations qui relèvent du mal de Pott sous-occipital.

ARTICLE PREMIER

TORTICOLIS CONGÉNITAL

Un certain nombre d'observations dues à Renneke, Petersen, Luning et Schulthess, Withmann, Kuss, Koch, Maass, etc., établissent que le torticolis peut exister dès la naissance. Mais, le plus souvent, la déformation apparaît seulement au bout de

deux ou trois semaines, et son origine congénitale est alors discutable. Malgré cette différence, qui au premier abord semble capitale, on continue à décrire ensemble ces deux sortes de torticolis, parce que leurs symptômes et leurs lésions sont semblables. Nous verrons, du reste, que l'on tend aujourd'hui à leur attribuer une même cause, qui agirait aussi bien avant la naissance que pendant l'accouchement.

§ 1. — Anatomie pathologique

La lésion essentielle du torticolis congénital se trouve dans le muscle sterno-cléido-mastoïdien qui est altéré dans sa structure et raccourci. L'attitude anormale qui en résulte a pour conséquence des déformations étendues à une grande partie du squelette. Nous avons donc à décrire les lésions primitives du sterno-mastoïdien et les déformations secondaires.

1° Lésions du muscle sterno-cléïdo-mastoïdien. — L'affection est généralement unilatérale, et se trouve avec une fréquence à peu près égale à droite et à gauche. Le véritable torticolis double est très rare, on n'en cite qu'une observation d'Hildebrand. Par contre, une autopsie rapportée par Kirmisson montre que dans le torticolis vulgaire, unilatéral, le muscle considéré comme sain peut présenter, à l'état latent, des altérations de même nature que le muscle malade ; ce fait est peut-être plus fréquent qu'on ne l'a pensé jusqu'ici.

Le muscle malade est raccourci dans une proportion qui peut atteindre la moitié de sa longueur. Cette rétraction est généralement plus accentuée sur le chef sternal, mais, après la section de ce dernier, on voit que le chef claviculaire est également raccourci dans une proportion un peu moindre. La rétraction isolée, ou du moins très prédominante du chef claviculaire, peut exister ; mais elle est rare (Malgaigne, Bouvier, Philips, Guérin).

Dans les cas les moins graves, le muscle conserve sa couleur et son apparence charnue. On trouve seulement à sa surface, au niveau de son 1/3 inférieur, des mouchetures ou

des traînées blanc grisâtre. Sur une coupe, on voit que les faisceaux musculaires sont séparés par les travées plus ou moins épaisses d'un tissu qui a la couleur et la densité du tissu fibreux.

Lorsque l'altération est plus étendue, ce tissu d'apparence fibreuse remplace complètement le tissu musculaire sur une certaine étendue. Il forme quelquefois de simples intersections tendineuses ou bien une languette de longueur variable ; plus souvent c'est une masse fibroïde, compacte, ressemblant à du tissu cicatriciel, qui se prolonge plus ou moins haut à l'intérieur du corps musculaire. Chez des sujets âgés, on a trouvé quelquefois le muscle transformé dans toute sa longueur en un véritable tendon.

Les lésions sont toujours prédominantes dans la moitié ou le tiers inférieur du muscle, elles sont généralement plus accentuées sur le chef sternal ; le chef claviculaire, conserve souvent son apparence normale, et son raccourcissement paraît alors un simple phénomène d'adaptation, mais il peut être aussi malade, et présenter même parfois les lésions les plus accentuées.

Au niveau des noyaux scléreux, les différents faisceaux constitutifs du muscle sont fusionnés et ne peuvent être isolés. Ils redeviennent généralement distincts à la partie supérieure du muscle. Kirmisson a vu dans un cas, que le faisceau superficiel (sterno-cléïdo-mastoïdien) était sain, tandis que le faisceau profond (cléïdo-mastoïdien) était complètement dégénéré.

L'examen histologique montre que la lésion du sterno-mastoïdien est le résultat d'une *myosite interstitielle fibreuse*. Au début, on trouve seulement un épaississement de la gaine conjonctive des faisceaux primitifs ; plus tard, cette gaine devenue fibreuse, pauvre en cellules, pénètre dans le faisceau primitif, et dissocie les faisceaux secondaires ; finalement, ceux-ci disparaissent et sont remplacés par un bloc fibreux.

Cette myosite interstitielle a été retrouvée avec une constance remarquable, non seulement dans le torticolis congénital vulgaire, mais également dans les cas ou la déformation s'était

établie pendant la vie intra-utérine (Köster, Heusinger, Hadra, Hildebrand, Maass.)

Il faut ajouter que l'examen histologique n'a jamais permis de constater, même chez les plus jeunes enfants, ni des altérations dégénératives simples des fibres musculaires, ni des hémorragies ou des pigmentations pouvant témoigner en faveur d'une rupture musculaire.

2° Altérations et déformations secondaires. — Le raccourcissement du sterno-mastoïdien a pour effet de modifier à la longue la disposition des organes qui l'entourent, et de déterminer ainsi des altérations secondaires qui portent sur les parties molles du cou, et sur le squelette du rachis, du crâne et de la face, du thorax et du bassin.

a. *Altérations des parties molles du cou.* — La gaine du muscle sterno-mastoïdien est quelquefois soudée, fusionnée avec lui, mais le plus souvent elle garde son indépendance. Dans l'un et l'autre cas, elle se rétracte, et lorsqu'on fait la ténotomie, son feuillet profond en particulier doit être constamment recherché et dilacéré dans un temps spécial de l'opération.

Le fascia superficialis et l'aponévrose superficielle subissent le même travail de rétraction ; on les sent après la section du muscle se tendre formant des brides que l'on doit poursuivre souvent très loin, surtout dans le creux sus-claviculaire.

Les autres muscles du cou ne présentent pas d'altérations importantes ; à la longue, il peuvent se raccourcir ou s'allonger pour s'adapter aux conditions anormales dans lesquelles ils se trouvent, mais ces changements ne paraissent avoir que peu d'importance pratique.

La carotide présente parfois du côté du torticolis des flexuosités, un amincissement de ses parois, et même une réduction sensible de son calibre (Witzel). On a pensé trouver dans cette altération une explication de l'atrophie faciale et cranienne.

b. *Déformations du rachis.* — L'inclinaison de la tête qui résulte de la rétraction des muscles, ne peut pas se produire sans déterminer aussi une incurvation de la colonne vertébrale ;

il y a donc constamment dans le torticolis, une scoliose cervicale dont la convexité est dirigée vers le côté sain, et dont le sommet correspond à la quatrième cervicale (Bouvier).

Le reste du rachis réagit de façons différentes. Tantôt la courbure cervicale reste unique ; elle se poursuit en s'atténuant de plus en plus dans la région dorsale et jusque dans la région lombaire. C'est le type I de Lorenz : scoliose à une seule courbure et à convexité tournée vers le côté sain (fig. 9 A).

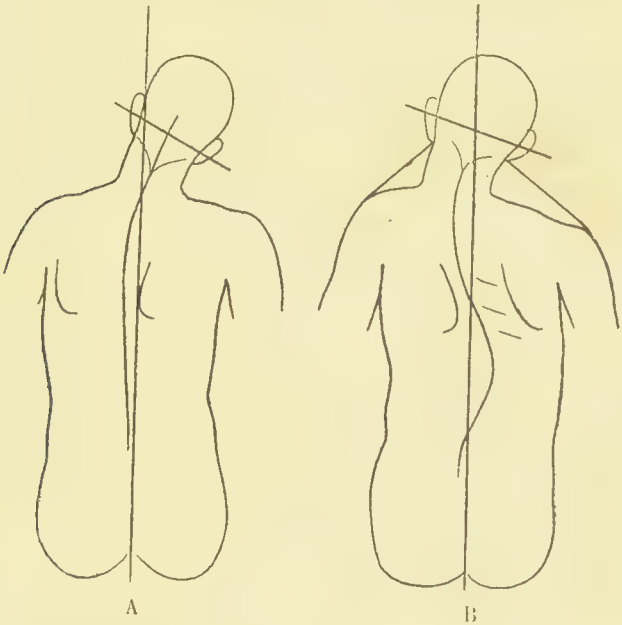

Fig. 9.
Schéma des deux types de scoliose (d'après Lorenz) : A, type I, scoliose à une courbure ; B, type II, scoliose à trois courbures.

Tantôt, au contraire, elle se complique de courbures de compensation qui siègent l'une au-dessus d'elle dans les articulations occipito-atloïdo-axoïdienne, l'autre au-dessous dans la région dorsale. On a alors le type II de Lorenz, caractérisé par trois courbures : une cervicale moyenne à convexité dirigée vers le côté sain, une cervicale supérieure et une dorsale, dont la convexité est dirigée vers le côté malade (fig. 9 B).

La courbure de compensation supérieure donne naissance à la déformation que Lorenz a bien décrite sous le nom de *compensation occipitale*. La tête est déplacée en totalité vers le côté sain, il en résulte que le sterno-mastoïdien, au lieu d'être oblique en haut et en dehors, devient directement vertical, sa tension se trouve ainsi diminuée, et la tête peut se tenir un peu plus droite. Mais cette amélioration est compensée, par le déplacement de la tête vers le côté sain qui aggrave la difformité, et comme cette attitude ne tarde pas à être fixée par la rétraction des ligaments, elle persiste après la ténotomie et compromet en grande partie le résultat de cette dernière.

La courbure de compensation inférieure s'étend généralement à la moitié ou aux deux tiers supérieurs de la colonne dorsale ; elle peut déterminer à son tour une incurvation compensatrice lombaire ou dorso-lombaire. D'après Nicoladoni, Lorenz, cette scoliose serait due, dans une certaine mesure, au poids de la tête qui repose presque entièrement sur le côté sain ; ce serait donc une scoliose statique. Cette scoliose s'accompagne des mêmes déformations vertébrales et costales que la scoliose vulgaire ; ces déformations sont particulièrement fréquentes et accentuées au niveau des côtes supérieures.

Les courbures antéro-postérieures du rachis peuvent aussi être modifiées. La cyphose dorsale est généralement exagérée, de même que la lordose lombaire.

c. *Déformations du crâne et de la face.* — Les déformations de la face et du crâne ont été surtout bien étudiées par Witzel d'après un torticolis gauche.

Vu par sa face inférieure, le crâne paraît avoir subi une inflexion à convexité dirigée vers le côté sain. La ligne médiane au lieu d'être rectiligne, décrit une courbe à concavité tournée vers le côté malade, les os de la face ne regardent pas directement en avant mais à gauche (côté malade), et l'apophyse mastoïde correspondante se trouve sur un plan plus antérieur. La base du crâne est moins longue et plus large du côté de la lésion.

La voûte est, d'une façon générale, comme la base, plus étroite et plus longue du côté sain, plus large et plus courte du

côté malade. Elle donne en outre l'impression d'avoir été comprimée dans le sens de celui de ses diamètres obliques dont l'extrémité antérieure correspond au muscle malade. Il en résulte que le sommet de la tête ne correspond plus à la ligne médiane, mais se dirige obliquement de la partie antérieure du côté sain, à la partie postérieure du côté malade. De ce côté, les bosses frontales et pariétales sont moins accentuées ; les os eux-mêmes sont déformés, ainsi l'angle antéro-inférieur du pariétal est augmenté, l'angle postéro-inférieur par contre diminué.

A la face, on trouve de même un allongement du squelette du côté sain qui est aussi plus étroit, et un élargissement du côté malade qui est aussi plus court. L'axe vertical du visage décrit une courbure à concavité dirigée vers le côté malade.

La cavité orbitaire de ce côté est plus basse, elle est en outre déformée, rétrécie, réduite surtout dans ses diamètres verticaux : la saillie de l'os malaire est moindre, la voûte palatine est sur un plan plus élevé que du côté sain.

On a donné beaucoup d'explications de ces malformations cranio-faciales qui accompagnent le torticolis. Quelques-uns les ont considérées comme le résultat d'une simple atrophie unilatérale du crâne, qui s'expliquerait, pour Stromeyer, par une capacité respiratoire insuffisante de ce côté, pour Bouvier, par la diminution de la circulation sanguine à la suite des flexuosités et de l'atrophie de la carotide du côté du torticolis. Les expériences de Gudden ont en effet montré que la ligature de la carotide, cause une certaine atrophie du crâne ; mais il faut bien remarquer qu'il s'agit ici moins d'atrophie que d'asymétrie, et qu'on a à faire, en réalité, à une véritable scoliose cranienne.

D'après Witzel, Falkenberg, cette asymétrie serait due à la rupture de l'équilibre musculaire du cou résultant du torticolis. Les muscles du côté sain exerçant une traction exagérée, soit passivement par suite de leur tension, soit activement à cause des efforts incessants qu'ils font pour redresser la tête, entraîneraient un trouble dans la croissance du crâne.

Pour Nicoladoni, l'asymétrie serait un trouble de croissance

d'origine mécanique, résultant de l'inégale répartition du poids du crâne sur les parties de la base qui le supporte.

d. *Déformation du thorax et du bassin.* — Le thorax est attiré en haut vers le côté malade, de telle sorte que l'articulation sterno-claviculaire correspondante se place perpendiculairement au-dessous de la mastoïde. C'est le même fait d'adaptation, que nous avons montré plus haut déplaçant la tête vers le côté sain pour permettre au muscle malade de se mettre verticalement et de diminuer aussi le plus possible sa tension. Le sternum est oblique de haut en bas et du côté malade vers le côté sain, il est parfois de plus légèrement incurvé, sa convexité étant tournée vers la déformation. Les côtes présentent surtout des modifications de courbure en rapport avec les types de scoliose que nous avons décrits.

Le bassin n'est pas déformé, mais il subit un mouvement de rotation tel que l'épine iliaque antéro-supérieure du côté sain est en retrait.

§ 2. — Étiologie

L'étiologie du torticolis congénital est obscure. Les statistiques montrent qu'il est à peu près aussi fréquent chez les garçons que chez les filles. Il peut être héréditaire, et on cite à ce propos l'exemple très démonstratif d'une femme atteinte du torticolis qui eut six enfants porteurs de la même déformation.

Il peut s'associer avec des malformations congénitales, telles que le bec-de-lièvre, le pied bot, la luxation congénitale de la hanche. On peut le voir coexister aussi avec des lésions acquises ayant pour origine un traumatisme obstétrical, par exemple les paralysies radiculaires du plexus brachial.

Mais le fait qui domine très haut l'étiologie et la pathogénie du torticolis congénital, c'est qu'on l'observe très souvent à la suite d'accouchements difficiles. Depuis Stromeyer toutes les statistiques sont venues confirmer cette donnée. En additionnant les faits rassemblés par Witzel, Zehnder, Hénoch et Maass, on trouve que sur un total de 129 cas, 88 fois le torticolis a été

précédé d'un accouchement anormal. Il s'agit le plus souvent d'un présentation du siège, le forceps vient ensuite mais bien loin derrière, dans la proportion de 5 sur 28 (Maass).

A la suite de ces accouchements laborieux, on trouve assez souvent sur l'un des muscles sterno-mastoïdien, une lésion qui paraît avoir un certain rapport avec le développement du torticolis, et qui est généralement décrite sous le nom d'*hématome du sterno-mastoïdien*. C'est une tuméfaction qui survient peu de jours après la naissance, au niveau du tiers inférieur du muscle, formant une sorte d'anneau dur, circonscrit, peu douloureux, sensible surtout à la distension du muscle et qui ne s'accompagne ni d'ecchymose, ni d'aucun phénomène inflammatoire. Cette tumeur disparaît ordinairement au bout de quelques semaines ; elle peut cependant persister durant des mois et même des années.

Maass a bien défini la relation de ce soi-disant hématome avec le torticolis. Leur coexistence, n'est pas constante ; le torticolis peut se développer sans qu'il y ait d'hématome, et ce dernier par contre n'est pas fatalement suivi de rétraction du muscle. Lorsqu'ils coexistent, ils apparaissent en même temps ; quelquefois le torticolis succède à l'hématome, exceptionnellement il le précède.

§ 3. — Pathogénie

Telles sont les données d'après lesquelles on peut discuter le problème de la pathogénie du torticolis congénital, problème qui actuellement n'est pas encore complètement résolu.

Pour les uns, le torticolis, est une malformation congénitale absolument comparable, par exemple, au pied bot ; c'est l'ancienne théorie qui a été reprise et défendue encore récemment par Petersen, Jeannel, etc.

Les autres adoptant l'idée déjà émise par Stromeyer (1834) considèrent la rétraction du sterno-mastoïdien comme la conséquence d'une déchirure ou d'une contusion de ce muscle produite au cours de l'accouchement.

1° Théorie de l'origine congénitale. — Les partisans de cette théorie admettent que le torticolis est dû à une attitude anormale du fœtus, dont la tête s'est trouvée déviée par des adhérences amniotiques, ou par une cause quelconque de compression. Ils s'appuient sur les faits indiscutables dans lesquels on a trouvé le torticolis constitué dès la naissance, et où, par conséquent, la déformation ne peut pas s'expliquer par une lésion du sterno-mastoïdien produite au cours de l'accouchement ; ils invoquent aussi la coexistence assez fréquente d'autres malformations congénitales, et l'existence souvent précoce de l'atrophie cranio-faciale qui, pour eux, serait primitive, et témoignerait d'une compression intra-utérine.

Nous verrons à propos du diagnostic qu'on observe chez les nouveau-nés des attitudes anormales de la tête qui peuvent reconnaître cette pathogénie ; mais celle-ci n'est pas applicable au véritable torticolis congénital caractérisé par la rétraction du sterno-mastoïdien atteint de myosite fibreuse. Cette lésion étant constante, on ne comprendrait pas son développement et sa localisation exclusive dans un seul muscle, s'il s'agissait seulement d'une attitude anormale qui devrait avoir pour conséquence un raccourcissement portant également sur tous les muscles du cou du côté malade.

2° Théorie de l'origine acquise. — On est ainsi amené à considérer l'inclinaison de la tête, et toutes les déformations qui en dérivent, comme la conséquence de la lésion du sterno-mastoïdien, mais comment expliquer cette lésion ?

Stromeyer admettait que, pendant un accouchement anormal, le sterno-mastoïdien peut être, soit contusionné par le forceps, soit arraché ou déchiré au cours des tractions exercées sur l'épaule dans l'extraction de la tête dernière, ou pendant les mouvements imprimés à la tête pour le dégagement des épaules. Telle serait la cause de l'hématome du sterno-mastoïdien, le torticolis surviendrait secondairement et par suite de la rétraction du muscle blessé.

Mais deux faits principaux sont venus ruiner la théorie de Stromeyer. D'abord il n'est pas du tout certain que la tumé-

faction du sterno-mastoïdien soit un hématome. Suivant la remarque de Maass, en clinique, on ne voit jamais cette tumeur avoir le caractère d'une collection sanguine, elle est dure, fibreuse. Le microscope montre de plus que jamais, même dans les cas récents, on n'a trouvé à côté des lésions de myosite interstitielle, des traces d'hémorragie et de pigment sanguin.

En second lieu la pathologie générale et l'expérimentation ont montré que les plaies des muscles, ou les foyers fermés de contusion musculaire n'aboutissent pas à des lésions comparables à celles du sterno-mastoïdien dans le torticolis. Les blessures des muscles se réparent au contraire assez vite, et ne donnent naissance ni à de la myosite fibreuse, ni à la rétraction permanente des muscles (Heller).

Mikulicz et Kader ont alors proposé une autre explication. La contusion musculaire deviendrait capable d'engendrer la myosite fibreuse et la rétraction si elle était infectée. Ils supposent donc qu'une infection générale, comme il s'en produit si souvent chez les nourrissons, vient se localiser dans le muscle contusionné pendant l'accouchement, pour y déterminer la myosite fibreuse. Heller a montré par des expériences que les choses peuvent se passer ainsi, et cette explication a joui d'une certaine faveur. Elle n'est cependant pas à l'abri de toute critique.

Maass a en effet vainement cherché, sur un certain nombre d'enfants en puissance de torticolis, cette phase d'infection générale ou locale. Il a vu la tumeur du sterno-mastoïdien se développer et évoluer sans fièvre, sans phénomènes locaux inflammatoires, et il s'étonne qu'une lésion infectieuse, en dehors de la tuberculose et de la syphilis, soit capable de produire des lésions pouvant aller jusqu'à la destruction presque complète du muscle, sans s'accompagner de réaction plus marquée, et sans aller jamais jusqu'à la suppuration.

Voici d'ailleurs qu'une théorie plus satisfaisante commence à se développer. Différents auteurs, et en particulier Mikulicz, avaient remarqué la ressemblance frappante des lésions du torticolis avec la nécrose ischémique décrite par Volkmann et

Lesser. On sait qu'il s'agit d'une dégénérescence fibreuse étendue que l'on voit apparaître dans certains groupes musculaires, particulièrement à l'avant-bras, à la suite de l'application du bandages de fracture trop serrés. Maass pense que le sterno-mastoïdien pourrait se trouver exposé par sa situation, sa longueur, les particularités de sa circulation sanguine à faire de la nécrose ischémique, lorsqu'il est soumis à une distension exagérée. Cette condition se trouverait réalisée surtout pendant l'accouchement, particulièrement lorsqu'il est dystocique; mais elle pourrait l'être également pendant la vie intra-utérine, à la suite d'une attitude vicieuse longtemps prolongée de la tête. Ainsi s'expliquerait l'existence des lésions identiques dans tous les torticolis, qu'ils soient vraiment congénitaux ou d'origine obstétricale.

§ 4. — Symptômes

Nous avons vu que le torticolis peut être constitué au moment de la naissance, mais cela est rare. Presque toujours, les premiers signes de la déformation apparaissent lorsque l'enfant est âgé de quelques semaines. On remarque d'abord l'attitude anormale de la tête, et une certaine gêne des mouvements en rapport avec la rétraction du sterno-mastoïdien. Bientôt la déformation du rachis et du crâne deviennent évidentes.

1° Attitude de la tête. — L'attitude caractéristique du torticolis congénital est une inclinaison de la tête vers le côté malade, combinée avec un mouvement de rotation faisant regarder la face vers le côté sain (fig. 10). Il s'y joint parfois un certain degré de flexion, mais cette dernière est loin d'être constante (fig. 11 et 12).

D'après Hoffa, Maass, l'inclinaison latérale existerait seule chez les jeunes enfants, et la rotation serait secondaire : celle-ci est, en tout cas, sujette à des variations assez grandes ; quelquefois à peine visible, elle est très prononcée dans d'autres cas. On a dit que ces différences pouvaient être en rapport avec la localisation des lésions, la rétraction du chef clavicu-

laire déterminant surtout l'inclinaison latérale, tandis que le chef sternal serait plutôt rotateur, mais cette explication ne paraît pas s'accorder avec les faits.

On apprécie l'inclinaison latérale en considérant la ligne médiane du visage qui, de verticale est devenue oblique, et dont

Fig. 10.
Torticolis congénital droit.

Fig. 11.
Torticolis congénital droit, attitude en flexion.

le prolongement vient tomber au niveau ou même en dehors de l'articulation sterno-claviculaire.

L'oreille du côté malade est abaissée et rapprochée de la clavicule. On peut en mesurant cette distance et en la comparant à celle du côté sain, évaluer le degré de l'inclinaison latérale.

La rotation tourne le visage vers le côté sain ; le déplacement du menton par rapport à la clavicule peut servir à mesurer l'étendue de ce mouvement.

2° État des mouvements. — Les mouvements actifs et pas-

sifs sont conservés dans tous les sens où ils ne sont pas limités par la rétraction du sterno-mastoïdien. L'extension et la flexion sont complètes ou à peu près ; l'inclinaison latérale et la rotation sont également conservées dans le sens de l'exagération de la déformation ; mais si on cherche au contraire à corriger cette dernière, le mouvement est arrêté par la tension du muscle rétracté.

Fig. 12.
Torticolis congénital gauche, attitude en extension.

3° Rétraction du muscle sterno-mastoïdien. — Ce muscle soulève alors les téguments et devient facilement perceptible à la vue et au palper. Chez les enfants très jeunes, on peut trouver encore la tuméfaction dure, annullaire, développée sur le tiers inférieur du muscle, qui précède ou accompagne souvent le développement du torticolis, mais généralement ce symptôme a disparu lorsque l'enfant vient en observation, et on ne trouve plus alors qu'une simple rétraction du muscle.

Celui-ci forme une corde qui s'étend de l'extrémité interne

de la clavicule à l'apophyse mastoïde. Son obliquité normale est réduite, il tend à devenir vertical et à s'isoler des autres parties molles du cou. Au palper, il paraît diminué de volume et donne la sensation d'une corde dure, résistante, de consistance uniforme. A son extrémité inférieure, on sent bien le tendon arrondi du chef sternal, qui semble prendre une part prépondérante à la rétraction ; souvent au contraire le chef claviculaire se délimite mal, et on ne le voit entrer en jeu qu'après la section du premier (Guérin).

Le muscle réagit faiblement à l'électricité faradique.

4° Déformation du cou. — Le cou est déformé : du côté de la lésion, il paraît court, réduit de largeur et d'épaisseur, et, dans les cas accentués, on trouve à sa surface des plis transversaux plus ou moins profonds. Du côté sain au contraire, le cou semble plus long, et il est en outre élargi par la saillie que fait à ce niveau le rachis cervical dévié.

Celui-ci ne décrit pas seulement une courbure à convexité dirigée vers le côté sain, il subit en outre un mouvement de torsion qui a pour effet de faire saillir les apophyses transverses du côté sain en arrière et en dehors. Celles-ci déforment la nuque en soulevant le splénius, et en élargissant le bourrelet qui limite de ce côté la dépression de la nuque, tandis que celui du côté malade est au contraire effacé.

Dans les cas ou la compensation occipitale s'est produite, la tête se tient un peu plus droite, mais elle est déplacée en totalité vers le côté sain, de sorte que la ligne de l'épaule correspondante est notablement raccourcie, tandis que du côté malade, elle est au contraire allongée.

5° Courbures rachidiennes. — Nous avons vu qu'il existe deux types principaux de scoliose dépendante du torticolis. La scoliose à une courbure à convexité dirigée du côté sain, forme le premier type. Elle a son sommet à la partie moyenne de la région cervicale, et s'étend généralement à toute la hauteur de la région dorsale et même jusqu'à la région lombaire. La déformation des côtes occupe la partie supérieure du

thorax, et se manifeste surtout au niveau de l'épaule qui est relevée, et dont les dimensions antéro-postérieures sont augmentées. La tête est souvent alors inclinée sur l'épaule du côté malade, et semble déplacée en totalité de ce côté (fig. 13 et 14).

Dans le deuxième type qui

Fig. 13.
Torticolis congénital gauche, déplacement de la tête à gauche.

Fig. 14.
Sujet de la figure 13, vu de dos, scoliose à une courbure à convexité droite.

correspond aux cas avec compensation occipitale, la scoliose est à deux courbures, cervico-dorsale supérieure à convexité dirigée vers le côté sain, et dorsale ou dorso-lombaire à convexité tournée vers le côté malade. On rencontre aussi quelquefois une troisième courbure lombaire de même sens que la première. Chacune de ces courbures peut s'accompagner de déformations de torsion comme dans une scoliose vulgaire. Dans ce type, la tête est relativement droite, mais elle est déplacée en totalité vers l'épaule du côté

sain. Cette épaule est alors plus courte que celle du côté malade (fig. 15 et 16).

Fig. 15.
Torticolis congénital droit, la tête inclinée à droite est légèrement déplacée à gauche de telle sorte que la ligne de l'épaule est allongée à droite et raccourcie à gauche (d'après Redard).

Fig. 16.
Sujet de la figure 15 vu de dos, scoliose à deux courbures, cervicale à convexité gauche, dorsale à convexité droite. Légère compensation occipitale et déplacement de la tête à gauche (d'après Redard).

6° Déformations cranio-faciales. — Enfin, les déformations cranio-faciales s'accusent par une asymétrie plus ou moins prononcée du crâne et du visage. En regardant le malade bien en face (fig. 17), on voit que, du côté malade, la face présente les signes d'un certain degré d'atrophie générale : elle est plus courte et semble par contre un peu élargie.

La ligne médiane de la face n'est plus rectiligne, mais décrit une courbure à convexité dirigée vers le côté sain, la peau de la tempe, du front, de la joue, et l'aile du nez semblent avoir

été tirées en bas, et si l'on trace deux lignes transversales passant l'une par les yeux et l'autre par la bouche, on voit que ces lignes ne sont pas parallèles, mais convergent vers le côté malade.

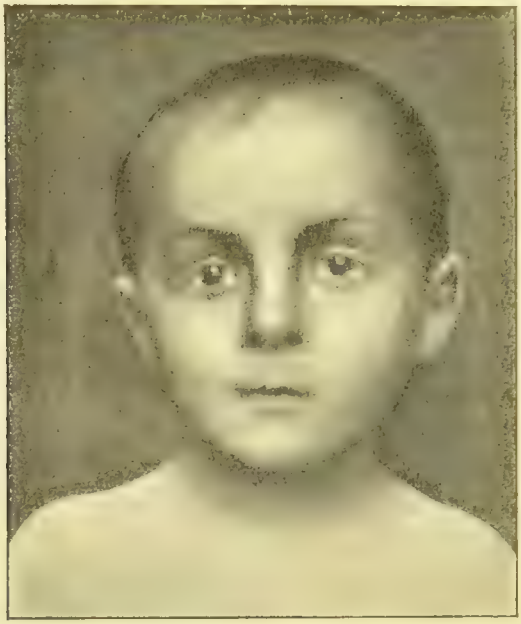

Fig. 17.
Torticolis congénital droit opéré : persistance de l'asymétrie faciale.

Lorsque cette asymétrie est très prononcée, elle peut devenir évidente même sur les maxillaires ; la courbe de l'arcade alvéolaire est modifiée de telle sorte que la série des incisives forme avec celle des molaires un angle presque droit du côté sain, plus obtus, du côté malade ; de ce côté la symphyse du menton est aussi un peu plus éloignée de l'angle du maxillaire qui est lui-même plus ouvert. Enfin la voûte palatine est plus profonde du côté malade.

Sur le crâne, on note que le point culminant de la tête est déplacé vers le côté sain ; du côté malade, la bosse frontale est aplatie, la bosse pariétale moins haute, mais plus large, et on

retrouve en un mot les déformations du crâne que nous avons signalées à l'anatomie pathologique.

Cette asymétrie cranio-faciale peut exister dès la naissance, généralement elle se montre seulement au bout de quelques années, et tend à augmenter à mesure que le sujet avance en âge.

§ 5. — Diagnostic

Chez les très jeunes enfants, il peut être très difficile de distinguer le torticolis congénital de certaines autres lésions qui s'accompagnent aussi d'attitudes anormales de la tête.

Ce sont d'abord les malformations du rachis cervical, ankylose de l'atlas avec l'occipital, anomalies ou développement incomplet des vertèbres, elles sont très rares (Uhde Rex).

Il est par contre assez fréquent d'observer chez les nouveau-nés, une attitude anormale de la tête qui est penchée de côté, et présente de plus un degré assez prononcé d'asymétrie cranio-faciale. Cette déformation résulte probablement d'une position vicieuse du fœtus, dont la tête s'est ainsi trouvée exposée à une pression anormale de la paroi utérine. Il est souvent difficile de la différencier du torticolis chez les jeunes enfants : on peut y parvenir cependant, en remarquant qu'elle est constituée dès la naissance, et tend plutôt à s'atténuer, et que le sterno-mastoïdien a conservé sa souplesse et son élasticité. Dans la plupart des cas, elle ne dure pas au delà de quelques semaines, elle peut cependant persister pendant toute la première année.

A un âge plus avancé, le diagnostic s'impose le plus souvent. Cependant on doit toujours avoir présente à l'esprit la possibilité d'une confusion avec le torticolis osseux, et particulièrement avec celui qui résulte du mal de Pott sous-occipital.

Cette erreur a été commise par les plus grands maîtres, et elle est grave parce qu'elle conduit à une thérapeutique désastreuse. Les anamnestiques, montrant que la lésion s'est développée dans les premiers temps de la vie, souvent à la suite d'un accouchement difficile, et sans l'intervention d'aucun trauma-

tisme, d'aucun élément inflammatoire ont déjà une valeur, mais ils manquent souvent ou sont incomplets. L'attitude de la tête, l'asymétrie faciale, n'ont rien de bien particulier au torticolis musculaire, la rétraction du sterno-mastoïdien peut être simulée par une contracture de ce muscle causée par l'arthrite vertébrale.

Mais deux symptômes permettent d'éviter sûrement l'erreur : le torticolis congénital ne s'accompagne pas de douleurs, et laisse tous les mouvements libres, sauf ceux qui sont empêchés par le muscle rétracté. Au contraire, dans le mal de Pott, il existe presque constamment des douleurs sous une forme quelconque, (douleurs irradiées, douleurs provoquées par la pression, les mouvements, etc.) et les mouvements sont limités à la fois dans plusieurs sens, et dans des directions qui ne correspondent pas à celles du muscle supposé malade.

§ 6. — Pronostic

Le pronostic du torticolis congénital dépend moins du degré de raccourcissement du muscle que du développement des déformations secondaires, scoliose et asymétrie cranio-faciale. Il est en effet facile de faire disparaître la bride formée par le sterno-mastoïdien, mais cette intervention ne corrige ni l'asymétrie faciale, ni la scoliose, elle arrête seulement leurs progrès, et il faut un traitement orthopédique prolongé pour modifier la déviation du rachis. La courbure unique du type I de Lorenz se corrige plus facilement que la scoliose à deux courbures avec compensation occipitale ; cette dernière ne disparaît jamais entièrement. On améliore donc beaucoup le pronostic du torticolis en intervenant de bonne heure, tandis que les déformations secondaires sont encore peu prononcées, souples, et peuvent se corriger facilement.

§ 7. — Traitement

Chez les nouveau-nés, le traitement se borne à favoriser la résorption de la tumeur fibreuse du sterno-mastoïdien, si

elle existe, par le massage, les applications chaudes et humides (Maass), et à prévenir ou à combattre la rétraction du muscle par des moyens orthopédiques.

A partir de l'âge de deux ans, une intervention opératoire peut seule faire céder le muscle transformé en un cordon fibreux très résistant. On la retardait autrefois jusqu'à l'âge de sept ans, mais la tendance actuelle est d'opérer le plus tôt possible pour éviter les déformations secondaires du cou, du rachis et de la tête. Le traitement orthopédique n'est plus alors qu'un complément de l'acte opératoire, mais son importance est néanmoins considérable, car c'est de lui que dépend en grande partie la perfection du résultat. Nous avons donc à étudier un traitement orthopédique et un traitement opératoire.

1° Traitement orthopédique. — Les indications du traitement orthopédique sont de distendre le sterno-cléido-mastoïdien, de corriger la scoliose et le déplacement de la tête, et enfin, de maintenir celle-ci dans une position correcte en développant les autres muscles du cou, et éventuellement par des appareils orthopédiques.

a. *Massage et gymnastique.* — On commence par l'effleurage, puis le pétrissage des divers muscles du cou, sterno-mastoïdien, trapèze, scalènes, muscles de la nuque aussi bien du côté sain que du côté opéré.

On fait ensuite des manipulations de redressement consistant à faire pencher la tête du côté sain et à la faire regarder vers le côté malade. Pour cela, l'opérateur se place derrière le malade, fixe avec l'une de ses mains l'épaule du côté malade, tandis qu'avec l'autre main placée sur la tête, il incline fortement celle-ci sur l'épaule du côté sain. Il fait exécuter de même le mouvement de rotation.

Une autre manœuvre, également très bonne, consiste à saisir le cou du malade avec les deux mains, en plaçant les pouces sur l'angle de la mâchoire, et la saillie mastoïdienne du côté du torticolis, et les autres doigts sur la partie moyenne du cou du côté sain. En exerçant une pression avec les pouces,

tandis que les autres doigts opposent une résistance, on incline fortement la tête sur l'épaule du côté sain.

Si l'enfant est avancé en âge, il faut lui faire répéter seul les mêmes mouvements, en ayant soin de fixer l'épaule du côté malade en faisant porter à la main un haltère un peu lourd. On peut également faire faire au commandement les mouvements les plus étendus de la tête dans

Fig. 18.
Suspension de Sayre.

Fig. 19.
Appareil de Lorenz.

tous les sens, flexion, extension, rotation, inclinaison latérale, etc. Enfin, on combat la scoliose par les divers exercices que nous décrirons plus loin en étudiant cette déformation.

b. *Moyens mécaniques de redressement.* — Ces moyens peu-

vent être associés aux précédents : ils comprennent la suspension par la tête et la traction élastique.

La suspension se réalise, soit en position verticale au moyen de l'appareil de Sayre (fig. 18) auquel l'enfant est suspendu pendant quelques minutes deux ou trois fois par jour, soit sur un plan incliné sur lequel l'enfant se place pendant quelques heures le jour, et peut même dormir la nuit. La mentonnière qui retient la tête doit être accrochée obliquement, de manière à faire la plus forte traction sur le côté de la déformation.

Fig. 20.
Appareil de Gourdon.

Comme appareil de traction élastique, on peut indiquer les suivants : Lorenz (fig. 19) place autour de la tête un diadème en plâtre, auquel s'attache au point voulu une bande élastique, qui va se fixer d'autre part autour de l'épaule du côté sain, en passant sur la convexité de la scoliose cervicale, puis autour de la racine de la cuisse du côté malade, et remonte de là à la couronne plâtrée.

L'appareil ~~de~~ Gourdon (fig. 20) est également recommandable.

c. *Appareils orthopédiques* — Chez les petits enfants, on peut aider au maintien de la tête en faisant porter une cravate en carton ou en cuir, prenant appui sur la ceinture scapulaire, et soulevant le menton seulement du côté malade. On utilise également un collier de caoutchouc qui se gonfle exclusivement du côté malade, et tend ainsi à redresser la tête (fig. 21).

Fig. 21.
Collier de caoutchouc.

Chez les enfants plus âgés, après la ténotomie ou la résection du sterno-mastoïdien, il est rarement nécessaire de faire porter un appareil orthopédique ; il vaut mieux habituer l'enfant à porter de lui-même sa tête droite par l'effort des muscles développés par le massage et la gymnastique.

Si par exception on devait y avoir recours, il suffit le plus souvent d'un simple collier en cuir moulé : collier de Mathieu (fig. 27) de Collin. Les minerves articulées, que nous décrirons à propos du mal de Pott sous-occipital, ne doivent trouver ici que bien rarement leur indication.

2° Traitement opératoire. — Les méthodes opératoires employées dans le torticolis congénital sont actuellement au nombre de quatre : ce sont la ténotomie, la résection du sterno-mastoïdien, son allongement opératoire, et enfin le redressement non sanglant de Lorenz.

a. *Ténotomie.* — Depuis l'antisepsie, on a renoncé à la ténotomie sous-cutanée qui exposait au danger de blesser les gros vaisseaux ou les nerfs de la base du cou, et avec laquelle il était presque impossible de faire une opération complète. Le seul avantage dont la ténotomie sous-cutanée puisse se prévaloir, l'absence de cicatrice visible, n'est pas suffisant pour faire passer sur ces deux inconvénients fondamentaux.

La technique de la ténotomie à ciel ouvert est bien réglée aujourd'hui, et les procédés ne diffèrent guère que dans le siège de l'incision cutanée. Toutes les incisions possibles ont été préconisées tour à tour : incision transversale, parallèle au bord supérieur de la clavicule (Verneuil, Kirmisson, Quéru, Quenz, Redard), incision suivant le bord externe du muscle (Volkmann), suivant son bord interne (Phocas, Vincent, Levrat), enfin incision oblique de haut en bas et de dehors en dedans, située entre les deux chefs du sterno-mastoïdien (Lorenz). En principe l'incision doit être aussi courte que possible pour que la cicatrice se dissimule mieux, mais cependant assez grande pour permettre de bien voir dans la plaie, et de conserver tous les avantages de l'opération à ciel ouvert. L'incision oblique de Lorenz est évidemment la plus avantageuse, car en

écartant successivement les deux bords de la plaie, on peut se porter à volonté sur les deux chefs du muscle : elle doit avoir une longueur de 4 centimètres environ.

Après section de la peau, du peaucier, de l'aponévrose superficielle, on arrive sur le muscle dont on ouvre la gaine. Le chef sternal se présente d'abord, on l'isole sur ses bords et sur sa face profonde puis on le charge sur la sonde cannelée et on le sectionne à petits coups de bistouri. On se porte ensuite en dehors où le chef claviculaire est traité de même. Mais l'intervention ne doit jamais s'en tenir là. Il faut faire incliner la tête du côté sain, tandis qu'un doigt explore la plaie dans la profondeur ; on rencontre alors quelquefois des fibres musculaires qui ont échappé à la résection, et surtout des brides fibreuses qui résultent de la rétraction du fascia superficialis et de la gaine du sterno-mastoïdien. Ces tissus sont tantôt coupés prudemment entre deux pinces, après avoir été reconnus avec soin, tantôt dilacérés avec le doigt. Il faut découvrir largement la face antérieure de la veine jugulaire, poursuivre la libération du côté médian et vers le creux sus-claviculaire, aussi loin qu'on sent des résistances et s'arrêter seulement lorsque les tissus sont souples et ne s'opposent plus au redressement.

L'hémorragie est à peu près nulle, seule l'hémostase du muscle demande quelques soins. Puis on suture, sans drainage; la suture intra-dermique a l'avantage d'être un peu moins visible.

Lorenz ajoute à l'opération un deuxième temps qui consiste à faire séance tenante, et, pendant que dure encore l'anesthésie, le redressement en un temps de la scoliose cervicale. Il fait d'abord exécuter à la tête un mouvement de rotation dans le sens de la correction, puis il redresse l'inclinaison latérale en appliquant les pouces en avant et en arrière de l'oreille du côté de la déformation, tandis que les autres doigts étendus et placés sur la convexité de la courbure du rachis cervical font effort et tendent à la redresser. Cette manœuvre doit être faite lentement, progressivement et avec prudence; le résultat ne doit être obtenu qu'au bout de quinze à vingt minutes.

Malgré ces précautions, ce redressement forcé de la scoliose cervicale n'est pas sans danger. Reiner a publié un cas de mort qui lui est imputable; nous avons eu nous-même un accident analogue chez une enfant de sept ans, aussi l'avons-nous définitivement abandonné. Il n'est d'ailleurs pas nécessaire, du moins chez les enfants jeunes, si l'on a soin de poursuivre la libération des tissus rétractés aussi loin qu'il le faut.

Après l'opération, on ne juge plus guère indispensable aujourd'hui de maintenir la correction par un bandage plâtré. Un simple pansement fixe la tête légèrement inclinée sur l'épaule du côté sain, et dès que la plaie est fermée, c'est-à-dire au bout de huit ou dix jours, on commence le traitement orthopédique et gymnastique qui doivent empêcher la récidive et corriger la scoliose.

b. *Opérations plastiques.* — Nous signalons seulement les essais qui ont été tentés d'allonger le sterno-mastoïdien pour éviter la perte définitive de son action (Wolkowitsch Föderl). Cette méthode n'est pas susceptible d'être généralisée, car elle paraît devoir augmenter sensiblement les risques de récidive, et son utilité est des plus restreintes, la ténotomie ne faisant naître ni déformation ni trouble fonctionnel.

c. *Résection du sterno-mastoïdien.* — Proposée par Volkmann (1885) acceptée par Billroth, Lorenz, Bradfort, Heinecke, etc., cette méthode a pris une extension rapide : elle est devenue la méthode de choix pour de nombreux chirurgiens, surtout en Allemagne, à la suite des travaux de Mikulicz (1895).

La résection totale a été abandonnée à cause du danger de blesser le nerf spinal ou la veine jugulaire pendant la dissection de la partie supérieure du muscle, et actuellement on ne fait plus que la résection partielle, limitée généralement aux deux tiers inférieurs du muscle.

En voici la technique :

Par une incision longitudinale de 3 à 4 centimètres entre la portion claviculaire et portion sternale du sterno-mastoïdien, on découvre et on isole le muscle qui est sectionné au ras de son insertion inférieure. Puis en inclinant la tête, et en la fai-

sant tourner vers le côté sain, on attire le muscle à travers la plaie, et on en résèque les deux tiers inférieurs.

Après hémostase, on réunit la plaie et l'on fixe la tête par un simple pansement. Il se forme de suite après, dans toute l'étendue de la plaie, une cicatrice calleuse qui a au début une certaine tendance à se rétracter, mais qui devient molle et extensible au bout de quelques mois.

L'extirpation partielle du sterno-mastoïdien n'est ni plus difficile ni plus grave que la simple ténotomie. Son seul inconvénient est l'aplatissement d'ailleurs peu accentué du cou qui résulte de la suppression du corps musculaire ; elle ne cause aucune gêne fonctionnelle. Elle aurait par contre deux avantages assez sérieux : d'abord de simplifier beaucoup le traitement, parce que la correction obtenue se maintient sans qu'il soit nécessaire de faire aucun traitement orthopédique ; en second lieu les risques de récidives seraient moins nombreux, à cause de l'écartement des deux bouts du muscle, et surtout de la suppression du tissu atteint de myosite fibreuse dont l'évolution progressive serait pour Mikulicz la cause principale de la récidive.

Il est encore actuellement difficile de juger cette méthode et de discuter ses indications[1]. Tous les chirurgiens qui l'ont employée, ont été frappés de l'excellente correction qu'elle donne, cependant Franke, Bunge, Stumne ont observé des récidives.

Elle ne paraît pas avoir une action plus efficace que la ténotomie sur les déformations rachidiennes, qui sont le point le

[1] Mon interne M. Thiers vient d'étudier comparativement les résultats éloignés donnés par deux séries de malades opérés les uns par la simple ténotomie à ciel ouvert, les autres par la résection partielle du sterno-mastoïdien. Ce travail montre que ces deux méthodes sont à peu près équivalentes. En faisant d'une façon précoce des mouvements de redressement suivis d'un traitement orthopédique simple, on arrive aussi bien après la ténotomie qu'après la résection à obtenir une attitude correcte de la tête et une mobilité à peu près normale. L'asymétrie faciale et la scoliose s'atténuent mais ne disparaissent pas entièrement. Les avantages invoqués en faveur de la résection partielle sont donc théoriques (Thèse de Lyon, 1904-1905).

plus important dans bien des cas. Aussi Hartmann, Maass, admettent-ils qu'elle n'a pas une grande supériorité chez les sujets âgés, dont le muscle, entièrement fibreux, a épuisé toute sa capacité de rétraction. Son indication principale serait au contraire chez les enfants, pour supprimer le noyau fibreux en voie de rétraction et d'extension.

d. *Redressement non sanglant de Lorenz.* — Il nous reste à dire quelques mots du redressement non sanglant que Lorenz a repris récemment et perfectionné sous le nom de *myorrhexie.*

Le malade étant endormi profondément, le tronc est fixé solidement par un aide, l'épaule du côté de la déformation fortement abaissée et la tête portée le plus possible du côté sain pour tendre fortement le muscle. Le chirurgien fait avec les pouces des pressions énergiques sur le sterno-mastoïdien immédiatement au-dessus de son insertion, un craquement indique que le muscle a cédé. On fait alors des mouvements énergiques de détorsion, pour redresser la scoliose cervicale, et la tête est fixée en hypercorrection par un bandage plâtré.

Cette méthode a donné à Lorenz six succès et six insuccès.

Elle est donc très incertaine. Son seul avantage serait d'éviter une cicatrice généralement très peu visible, et il est largement compensé par les dangers que nous croyons inhérents à la correction brusque de la scoliose cervicale.

ARTICLE II

TORTICOLIS ACQUIS

Le torticolis acquis est un symptôme commun à un grand nombre de maladies des divers organes du cou, et il n'est pas possible d'en faire une étude d'ensemble.

Nous énumérerons dans un chapitre d'étiologie générale les principales variétés de torticolis acquis ; ensuite nous

aurons plus particulièrement en vue le torticolis rhumatismal chronique qui est le plus important, et a seul une histoire anatomique et clinique bien définie.

§ 1. — Étiologie

Le torticolis acquis peut se développer de deux façons : tantôt il est le résultat des lésions déterminées dans la peau, les muscles, les nerfs ou les os par une maladie de ces divers tissus; tantôt au contraire, ceux-ci étant sains, ou ayant recouvré leur intégrité, il résulte simplement de la longue persistance d'une attitude vicieuse, et de l'adaptation des muscles, des ligaments et des os aux conditions anormales dans lesquelles ils se sont trouvés pendant longtemps.

Les causes du torticolis acquis sont extrêmement nombreuses, on peut classer les principales de la façon suivante :

1° Torticolis habituel ou d'attitude. — L'habitude prise et gardée pendant un temps très long, de porter la tête d'une façon anormale, peut rendre cette attitude définitive. Tel est le *torticolis des petits maîtres*. Mais, le plus souvent, cette habitude est imposée au malade d'une façon plus ou moins impérieuse par des circonstances particulières. C'est ainsi que les troubles de la vision, myopie, hypermétropie unilatérales, astigmatisme, amblyopie, diplopie, peuvent donner naissance au *torticolis oculaire*.

De même les obstructions nasales, les végétations adénoïdes, l'hypertrophie des amygdales peuvent être une cause de torticolis, lorsqu'elles sont prédominantes d'un côté. La tête s'incline du côté opposé en relevant le menton et abaissant l'occiput. Enfin les maladies de l'oreille peuvent donner un résultat analogue, non seulement des lésions évidentes comme l'otorrhée, mais même des lésions non suppurées, qui peuvent rester latentes, et doivent être recherchées (Gellé).

La pathogénie de ces torticolis est d'ailleurs discutable : il n'est pas facile de distinguer la part qui revient à l'habitude et

aux troubles mécaniques dus à la lésion, de celle qui doit être mise sur le compte des réflexes ayant pour point de départ l'affection causale.

2° Torticolis cicatriciel. — Nous signalons sans y insister le torticolis dû à des cicatrices vicieuses qui résultent le plus souvent des brûlures.

3° Torticolis musculaire. — Les lésions primitives des muscles, après avoir occupé la première place dans la pathogénie du torticolis acquis, ont aujourd'hui perdu une grande partie de leur importance. Il est d'abord très douteux que les lésions traumatiques des muscles, puissent, dans les circonstances ordinaires, déterminer un torticolis permanent. Les faits souvent cités de Pouteau et de Cavalier sont d'une interprétation discutable : au contraire, les faits cliniques et les expériences de Heller montrent que la réparation des muscles se fait rapidement, et sans donner lieu à une rétraction persistante.

On n'admet pas davantage que l'inflammation primitive des muscles soit la cause du torticolis aigu, subaigu ou chronique d'origine rhumatismale. La contracture douloureuse des muscles qui en est le signe le plus frappant, est considérée aujourd'hui comme l'expression symptomatique d'une arthrite cervicale.

Le domaine du torticolis musculaire se trouve ainsi réduit aux rares cas de myosites primitives dues à des infections banales ou à la syphilis, et aux myosites secondaires par propagation des inflammations développées dans d'autres organes du cou, adéno-phlegmons, abcès rétro-pharyngiens, mastoïdites de Bézold, parotidites, etc., et encore, dans ces cas, faut-il faire évidemment une part à la contracture réflexe des muscles, qui a pour but d'immobiliser la région malade et d'atténuer la douleur.

4° Torticolis nerveux. — Les lésions du système nerveux périphérique sont rarement une cause de torticolis acquis. On

peut signaler les blessures du spinal (section et compression) la paralysie infantile.

Weil, Guillemot ont étudié le torticolis qui accompagne les paralysies obstétricales du plexus brachial, et dont la pathogénie est complexe. Lorsque la rétraction du sterno-mastoïdien siège du même côté que la paralysie, on l'interprète comme un torticolis obstétrical ordinaire. Lorsqu'elle se trouve du côté opposé, on l'attribue à l'extension de la lésion nerveuse au plexus cervical, entraînant la paralysie des muscles correspondants du cou, et la rétraction de leurs antagonistes.

On ne peut pas faire rentrer dans le torticolis acquis les contractures des muscles de la nuque qui accompagnent ordinairement les méningites cérébrales et spinales aiguës et la méningite tuberculeuse. Il faut cependant savoir que ces contractures peuvent exceptionnellement être prédominantes d'un côté, et produire ainsi un torticolis (Sergiu, Rendu).

Nous n'insisterons pas sur le *torticolis spasmodique*, dont l'histoire tout entière est en dehors du domaine de l'orthopédie.

5° **Torticolis articulaire et osseux**. — On tend de plus en plus aujourd'hui à attribuer la plupart des torticolis acquis à des lésions du rachis cervical qui peuvent être traumatiques, rhumatismales, succéder à des ostéo-arthrites destructives, ou à la dystrophie rachitique.

α) Le *torticolis traumatique* peut être l'expression d'une fracture ou d'une luxation du rachis cervical, mais il s'agit alors le plus souvent de grands traumatismes dans la symptomatologie desquels cette déformation tient une place effacée. Le torticolis peut succéder aussi à de simples efforts musculaires occasionnés par le port sur la tête d'un fardeau pesant, ou à des mouvements brusques et violents de la tête, particulièrement dans le sens de la rotation. Il s'agit alors d'entorses, de pincements de la synoviale et même parfois de ces luxations incomplètes qui sont connues sous le nom de luxations par rotation.

β) Le *torticolis rhumatismal* est considéré aujourd'hui comme étant presque toujours dû à une arthrite cervicale. Dally

Delore, et plus récemment Lannelongue, Broca, Robin et Londe, Marfan l'ont bien établi. Cette arthrite peut se localiser dans l'articulation occipito-altoïdienne (Dally) mais son siège le plus fréquent est entre la 2e et la 3e cervicales.

La nature de cette arthrite est d'ailleurs variable : il peut s'agir de rhumatisme vrai, mais, le plus souvent, c'est un pseudo-rhumatisme infectieux, qui a son origine soit dans une cause locale, angine, infection bucco-pharyngée, adénite, mastoïdite, etc... soit dans une fièvre éruptive, la rougeole, et surtout la scarlatine, soit enfin dans une maladie infectieuse, érysipèle, diphtérie, fièvre typhoïde, blennorragie, etc.

Ces diverses infections, qui évoluent au début avec une certaine acuité, passent quelquefois à l'état chronique, et alors, au lieu d'une attitude vicieuse passagère de la tête, liée à l'arthrite et disparaissant avec elle, on a un torticolis permanent à tendance progressive.

γ) Le type du *torticolis osseux* est le mal de Pott sous-occipital que nous étudierons plus loin. Il faut en rapprocher l'ostéo-arthrite syphilitique et l'arthrite sèche déformante.

δ) Enfin on a décrit un *torticolis rachitique* (Phocas, Piéchaud) qui paraît dû plutôt au relâchement des ligaments qu'au ramollissement du squelette résultant de la dystrophie rachitique.

§ 2. — Anatomie pathologique

Avec une pathogénie aussi complexe et aussi variée, l'anatomie pathologique du torticolis acquis échappe à toute description d'ensemble. Mais lorsque l'affection a eu une longue durée, il se développe des lésions secondaires, à peu près toujours les mêmes, quelle que soit la cause première de la déviation. Ce sont ces lésions qui constituent l'anatomie pathologique véritable du torticolis acquis, elles sont surtout typiques dans le torticolis articulaire chronique.

Les parties molles et en particulier les muscles se raccourcissent pour s'adapter aux conditions de tension dans lesquelles ils se trouvent depuis très longtemps.

Mais les lésions articulaires sont prédominantes. Les liga-

ments se rétractent et fixent les vertèbres dans leur situation anormale. Les surfaces articulaires, particulièrement au niveau de l'articulation occipito-atloïdienne, perdent leur cartilage, se déforment, subissent parfois des déplacements, des glissements qui arrivent à constituer de véritables subluxations. Elles finissent quelquefois par s'ankyloser.

On peut voir aussi se développer des déformations secondaires du rachis, du crâne et de la face, tout à fait semblables à celles que nous avons décrites dans le torticolis congénital.

L'asymétrie cranio-faciale se produit souvent assez vite, elle est plus accentuée sur la face mais moins prononcée sur le crâne que dans le torticolis congénital.

§ 3. — Symptômes

Le tableau symptomatique du torticolis acquis varie naturellement suivant sa cause, et suivant le muscle ou le groupe musculaire contracturé.

Dans le torticolis vulgaire, l'action prédominante est celle du sterno-mastoïdien qui incline la tête de son côté, et la fait regarder du côté opposé. Si les deux muscles sont pris simultanément, la tête s'incline en avant. La contracture du trapèze porte la tête en arrière et en bas en la faisant regarder du côté opposé. Celle du splénius, l'attire aussi en arrière mais en la faisant tourner du côté malade.

Quelquefois la contracture porte sur l'ensemble des muscles de la nuque, et donne le *torticolis postérieur*, étudié par Delore. La tête est renversée en arrière avec un mouvement de rotation qui la fait regarder du côté le plus atteint.

Parmi les nombreuses variétés étiologiques, le torticolis rhumatismal est le seul qui ait une histoire et une évolution méritant d'être mentionnées.

Il débute avec des symptomes aigus, qui se présentent souvent par poussées successives, accompagnées de fièvre, de douleurs vives, localisées dans un côté du cou, avec irradiations vers l'épaule, la mâchoire, l'oreille. La tête s'immobilise en position vicieuse, les moindres mouvements sont impos-

sibles. Au palper, les muscles sont contracturés et sensibles; mais on découvre des points douloureux plus précis à la pression sur les apophyses transverses, particulièrement au niveau de la troisième cervicale (Lannelongue, Broca.)

Peu à peu, les symptômes aigus s'amendent, et souvent la guérison se fait ainsi avec l'aide d'un simple traitement médical.

Mais il arrive aussi que l'affection passe à l'état chronique. Alors l'attitude vicieuse persiste, les mouvements de la tête en tous sens, sont à peu près abolis, les essais de mobilisation réveillent des douleurs très vives, et provoquent parfois des craquements. Peu à peu les contractures disparaissent mais l'ankylose se complète de plus en plus.

Alors on peut observer la subluxation de l'atlas sur l'occipital, qui se traduit par le déplacement des apophyses transverses, et par la saillie de l'arc antérieur que peut sentir le doigt introduit dans l'arrière-bouche.

L'asymétrie faciale commence à se montrer souvent d'une façon assez précoce et augmente la déformation; il se développe des courbures secondaires du rachis qui, comme dans le torticolis congénital, permettent un certain redressement de la tête, mais au prix de déformations persistantes de la colonne vertébrale et des côtes.

§ 4. — Diagnostic

Le diagnostic du torticolis rhumatismal se pose surtout avec l'entorse et la subluxation des vertèbres cervicales par effort musculaire, le mal de Pott et enfin le torticolis congénital.

Les luxations du rachis cervical de cause musculaire sont incomplètes ou complètes, suivant que les apophyses articulaires déplacées ont conservé quelques rapports entre elles, ou se sont complètement chevauchées. Dans la luxation unilatérale incomplète, la tête est inclinée vers le côté sain, mais sans présenter de mouvements de rotation, de sorte que le menton ne se tourne pas vers le côté malade. Le cou est allongé du côté de la luxation, il paraît au contraire raccourci de l'autre

côté. Dans la luxation complète, l'inclinaison latérale se complique de rotation, et le menton se tourne du côté de la lésion. Le début brusque, à l'occasion d'un mouvement violent, l'atténuation progressive des symptômes, permettent le plus souvent de poser le diagnostic. Mais en l'absence d'anamnestiques précis, il peut être très difficile de distinguer cette déformation de celle d'un torticolis rhumatismal chronique, lorsque la lésion est ancienne. La sensation d'un corps vertébral déplacé fournie par l'examen de la paroi postérieure du pharynx, le déplacement latéral d'une apophyse épineuse, et la radiographie seraient alors les meilleurs éléments de diagnostic.

Le diagnostic avec le mal de Pott cervical peut être également très difficile. On a le début différent, insidieux et lent dans la tuberculose, aigu à grand fracas dans le rhumatisme. D'après Lannelongue, les douleurs du torticolis rhumatismal auraient un caractère d'acuité plus grande que celle du mal de Pott. Enfin, l'empâtement de la nuque, la tuméfaction des ganglions, les abcès par congestion, font défaut dans le rhumatisme.

Mais tous ces signes sont sujets à des variations assez grandes. D'ailleurs, avec les idées que l'on a aujourd'hui sur les manifestations rhumatoïdes de nature tuberculeuse, on peut se demander si le torticolis acquis dit rhumatismal n'est pas quelquefois tuberculeux.

Enfin il est généralement facile de distinguer le torticolis rhumatismal du torticolis congénital. Dans le premier, les phénomènes douloureux sont accentués, la mobilité du rachis cervical réduite dans tous les sens. Le second au contraire est indolore, et ne limite les mouvements que dans la direction correspondante au muscle contracturé.

§ 5. — Traitement

Tant que le torticolis acquis est le symptôme d'une maladie en évolution, c'est principalement à cette dernière que doit s'adresser le traitement. Beaucoup de torticolis rhumatismaux guérissent spontanément ou sous l'influence d'un traitement

médical approprié, enveloppement chaud, antipyrine, salycilate de soude, etc...

L'indication d'une thérapeutique plus active apparaît seulement lorsqu'au déclin de l'affection aiguë, on voit l'attitude vicieuse de la tête persister, et la maladie prendre une allure chronique.

a. *Extension continue.* — Le meilleur moyen à employer à ce moment est l'extension continue sur le plan incliné, telle que nous la décrirons plus loin à propos du mal de Pott cervical (fig. 24). On voit assez souvent se produire ainsi en quelques jours des guérisons rapides et définitives.

Cependant, dans les cas anciens, et lorsque l'inflammation articulaire continue à évoluer d'une façon chronique, l'extension continue peut être insuffisante ; l'expérience a montré qu'il n'y a alors aucun avantage à poursuivre l'emploi de ce moyen ; le seul traitement qui convienne alors est le redressement de la tête sous anesthésie, suivi de l'immobilisation dans une minerve plâtrée.

b. *Redressement forcé.* — Delore a indiqué pour ce redressement la technique suivante : Le malade anesthésié est assis sur un tabouret peu élevé, deux aides le maintiennent. L'opérateur s'empare de la tête et lui fait exécuter doucement, progressivement des mouvements de rotation et d'inclinaison en sens inverse de la déformation, jusqu'au redressement complet. Celui-ci est généralement obtenu au bout de cinq à dix minutes.

Ces manœuvres ne sont pas sans danger : on connaît des cas de mort par lésion du bulbe, aussi faut-il les exécuter avec beaucoup de lenteur et de prudence, ne pas faire les manœuvres brutales que semble signifier le nom de redressement brusque ou forcé, mais au contraire, savoir s'arrêter devant une résistance trop grande, quitte à compléter la correction dans une séance ultérieure.

La tête est fixée dans une minerve plâtrée (fig. 25) qui la maintient pendant six semaines à deux mois. Ce temps suffit généralement pour obtenir une guérison complète.

Les inconvénients du redressement forcé étant d'autant moins considérables que la lésion est moins ancienne, il faut l'appli-

quer de bonne heure, aussitôt qu'il paraît démontré que le traitement médical aidé de l'extension continue ne peut pas avoir raison de la déformation.

ARTICLE III

DÉFORMATIONS DANS LE MAL DE POTT SOUS-OCCIPITAL

La tuberculose de l'extrémité supérieure du rachis présente une physionomie anatomique et clinique particulière, à cause du grand développement des surfaces articulaires qui unissent l'occipital et les deux premières vertèbres cervicales. Au lieu d'une ostéite destructive des corps vertébraux comme dans le mal de Pott vulgaire, nous avons surtout à faire ici à une arthrite.

§ 1. — Anatomie pathologique

Cette arthrite peut être une synovite primitive comme l'a montré B. Teissier, mais elle est plus souvent secondaire à une lésion osseuse des condyles de l'occipital, des surfaces articulaires ou des arcs de l'atlas, du corps de l'axis ou de l'apophyse odontoïde.

Les déformations qui en résultent se développent suivant le même mode que dans une arthrite tuberculeuse quelconque.

Au début, la contracture réflexe des muscles immobilise la tête et la dévie dans une attitude anormale qui varie suivant le groupe musculaire intéressé. Puis intervient la pesanteur qui tend à porter la tête en avant.

Les surfaces articulaires, altérées et ramollies par la tuberculose, se laissent déformer, user par les pressions exagérées qu'elles subissent en certains points du fait de l'attitude anormale et du poids de la tête; les ligaments ramollis ou détruits ne suffisent plus à maintenir les os au contact, et ainsi se fait peu à peu la subluxation, et dans certains cas la luxation patho-

logique, bien étudiée par Malgaigne, Teissier, Lannelongue.

Le déplacement se fait presque toujours dans l'articulation altoïdo-axoïdienne, et en avant. C'est donc une luxation de la tête et de l'atlas en avant de l'axis et du reste du rachis ; elle est le plus souvent bilatérale, mais inégalement accentuée des deux côtés. Cette luxation a souvent pour conséquence la compression du bulbe par l'apophyse odontoïde et la mort subite.

Cependant, cette éventualité n'est pas absolument fatale, surtout si le glissement se fait d'une manière lente et progressive. Il se peut, en effet, que le bulbe échappe à la compression, soit parce que l'axis étant plus ou moins incliné, son apophyse odontoïde ne correspond plus au milieu, mais au bord du trou rachidien, soit aussi parce que cette apophyse, ayant été détruite ou fracturée à sa base, peut suivre l'atlas dans son déplacement.

La luxation de l'occipital sur l'atlas est beaucoup plus rare. Lannelongue n'a pu en trouver que 3 cas contre 27 de la forme précédente. Dans cette variété, le bulbe peut aussi être comprimé entre le bord postérieur du trou occipital et l'arc antérieur de l'atlas.

§ 2. — Symptômes

Dans les premières phases de l'évolution du mal sous-occipital, la tête peut occuper des positions assez variées, suivant le siège des contractures. Il est exceptionnel qu'elle reste droite, presque toujours elle s'incline plus ou moins en avant sous l'influence de la pesanteur ; ce mouvement est parfois assez accentué pour que le menton vienne au contact de la face antérieure du thorax. Mais presque toujours aussi la tête s'incline de côté, et se tourne de façon à regarder vers le côté opposé, comme dans le torticolis congénital (fig. 22 et 23).

Lorsque les lésions en sont arrivées à la luxation pathologique, on a une déformation très caractéristique. La tête est inclinée en avant, le menton venant presque au contact de la poitrine. Mais il ne s'agit plus ici d'un mouvement comparable à la flexion physiologique, comme celui qui se produit au début

de la maladie, c'est un glissement de la tête en avant sur le rachis ayant pour conséquence une déformation de la nuque au niveau de laquelle on sent l'apophyse épineuse de l'axis fortement saillante, et au-dessus d'elle une profonde dépres-

Fig. 22. — Mal sous-occipital.

sion. Par le toucher pharyngien, on peut sentir une dépression correspondante au corps de l'axis, tandis que l'arc antérieur de l'atlas fait au contraire un relief anormal.

§ 3. — Diagnostic

Le diagnostic du mal de Pott sous-occipital peut présenter des difficultés assez sérieuses lorsque la maladie, encore à son début, se manifeste seulement par une attitude vicieuse de la tête. On a souvent beaucoup de peine à le différencier des diverses espèces de torticolis acquis, principalement dans les cas où ce dernier n'a pas une origine bien nette traumatique ou inflammatoire. Parfois, il faut attendre pour résoudre le problème de connaître l'évolution de la lésion, et l'action du

traitement d'épreuve par le repos. Presque toujours celui-ci, aidé de l'extension continue, guérit en quelques jours les torticolis rhumatismaux, tandis que la lésion pottique se modifie d'une façon beaucoup plus lente.

Lorsque l'enfant est jeune, la lésion déjà ancienne, et que les anamnestiques manquent de précision, il faut aussi diffé-

Fig. 23. — Mal sous-occipital.

rencier la déviation de la tête due au mal de Pott, du torticolis congénital.

Nous avons dit précédemment que cette confusion, grave dans ses effets, a été commise plus d'une fois. L'attitude de la tête n'a rien de caractéristique, il suffit pour s'en convaincre de comparer les photographies que nous reproduisons; mais, dans le torticolis congénital, les mouvements sont libres et non douloureux, à l'exception de ceux qui distendent le sterno-mastoïdien ; dans le mal de Pott au contraire, ils sont tous plus ou moins limités. Ce dernier se caractérise en outre par l'empâtement de la nuque, les douleurs spontanées et à la pression, les abcès.

A la période de déformation et de subluxation pathologique, il peut être difficile de distinguer un mal de Pott ancien d'un torticolis rhumatismal invétéré, ou d'une luxation par rotation ancienne du rachis, mais ce diagnostic offre peu d'intérêt pratique. Les signes cliniques ne suffisent généralement pas, et seule la radiographie peut apporter des éléments permettant de le trancher.

§ 4. — Traitement

Comme dans toute arthrite tuberculeuse, le principe du traitement du mal sous-occipital est de mettre les articulations malades dans une bonne position, de les immobiliser, et de les décharger du poids de la tête.

1° Redressement de la tête. — Le redressement de la tête est ici un problème particulièrement difficile, à cause de la friabilité des os, et des risques de mort subite par compression du bulbe. Aussi le redressement brusque, défendu autrefois par Bonnet, Teissier, Malgaigne, combattu par Schupke, Bérard et Bouvier, est-il généralement rejeté. Avec Lannelongue, Kirmisson, on admet que le redressement ne peut être tenté que par des moyens de douceur dont le meilleur est l'extension continue.

On la réalise, soit au moyen des appareils que nous décrirons plus loin à propos du mal de Pott, gouttière de Bonnet, lit de Lannelongue, cadre de Phelps, lit plâtré, soit, lorsqu'il ne s'agit pas d'un traitement prolongé, au moyen d'une simple planche recouverte d'un matelas mince. La tête est fixée à la partie supérieure de l'appareil, par une mentonnière de Glisson, et l'extension est faite à l'aide d'un poids de 2 à 3 kilogrammes fixé à une corde qui passe sur une poulie à la partie supérieure de l'appareil, ou plutôt, par le poids même du malade, en inclinant le lit à 30° environ pendant quelques heures le jour et pendant la nuit (voir fig. 90). Dans la simple contracture du début, cinq à huit jours suffisent pour obtenir le redressement complet de la tête. Mais s'il y a déjà des déformations sérieuses ou des subluxations, un temps plus long est nécessaire.

2° Immobilisation et décharge du rachis. — Une fois la tête redressée, la seconde indication est d'immobiliser et de décharger le rachis. Tant que la maladie est encore en évolution, on ne peut employer pour cela que la gouttière de Bonnet ou l'appareil plâtré. Les appareils orthopédiques trouvent leur indication seulement plus tard, pendant la convalescence.

Fig. 24.
Gouttière de Bonnet disposée pour l'extension continue et la fixation de la tête au moyen de pelotes latérales.

a. *Gouttière de Bonnet.* — Le décubitus prolongé dans la gouttière de Bonnet, associé avec l'extension continue produit une décharge complète du rachis, et prévient, autant qu'il est possible de le faire la déformation des surfaces articulaires. Ce moyen réalise par contre d'une façon moins parfaite l'immobilisation de la tête, car il permet encore l'exécution de mouvements assez étendus dans le sens de la rotation. Nous avons pallié cet inconvénient, en faisant ajouter à la gouttière deux pelotes latérales, qui s'appliquent sur les côtés de la tête, et dont la position peut se régler exactement sans exercer une pression trop forte (fig. 24).

Avec cette addition, on obtient une immobilisation des articulations malades qui sans être parfaite est cependant suffisante, et on réalise ainsi les meilleures conditions pour le traitement.

b. *Minerve plâtrée.* — La seconde méthode consiste à immobiliser la tête dans une minerve

plâtrée. Gangolphe a indiqué une manière simple et commode de construire cet appareil (fig. 25 et 26) : on taille une attelle en T dont les chefs transversaux larges de 4 à 6 centimètres sont assez longs pour entourer la tête, se croiser sur la nuque, et revenir ensuite en avant, en recouvrant

Fig. 25.
Minerve plâtrée.

la région sus-claviculaire et la face antérieure du thorax jusqu'au-dessous du sein. Le chef vertical part du front, recouvre le sommet de la tête, la nuque, et descend en suivant le milieu du dos jusqu'à la ceinture.

Cette attelle est trempée dans la bouillie plâtrée, puis appliquée sur le patient dont on a préalablement garni le cou et la poitrine d'une mince couche de ouate et dont les cheveux sont garantis par une capeline de gaze. Il faut avoir soin de faire une adaptation très exacte au niveau du front et des régions mastoïdiennes. On peut ensuite consolider l'appareil en le

recouvrant d'une bande plâtrée qui en renforce la partie cervicale et vient se terminer autour du thorax pour arrêter et réunir les trois chefs de l'attelle.

La minerve plâtrée immobilise très bien la tête et la soutient en même temps ; elle permet au malade de se lever, de mar-

Fig. 26.
Minerve plâtrée.

cher, ce qui constitue un avantage très important dont il faut tenir compte en discutant ses indications.

Celles-ci doivent être posées surtout d'après l'âge des malades. Le bandage plâtré immobilise mieux que la gouttière, mais par contre il décharge moins bien le rachis du poids de la tête, aussi préférons-nous la gouttière particulièrement chez les enfants, et lorsque ceux-ci peuvent être placés dans des conditions d'hygiène satisfaisante. A l'âge adulte au contraire, les os résistent mieux, et il est plus difficile de concilier le traitement par la gouttière avec le séjour au grand air ; alors le traitement ambulatoire au moyen de la minerve plâ-

trée semble préférable, aussitôt que la tête a été redressée, et qu'un repos de quelques semaines a fait disparaître les douleurs vives du début.

Nous croyons que l'immobilisation dans la gouttière ou le bandage plâtré doit être poursuivie jusqu'à la guérison apparente du mal de Pott, c'est-à-dire jusqu'au moment où les douleurs, la contracture des muscles, la tuméfaction de la région de la nuque ayant disparu, le malade est devenu

Fig. 27.
Collier en cuir moulé.

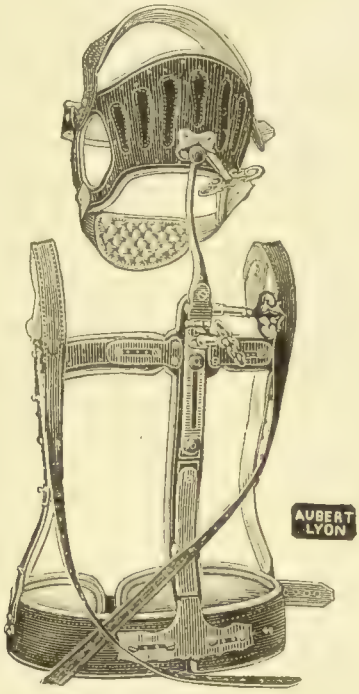

Fig. 28.
Minerve orthopédique.

capable de soutenir sa tête droite et sans appui. Alors seulement apparaît l'indication des appareils orthopédiques.

c. *Appareils orthopédiques.* — Ceux-ci ne peuvent pas en effet prétendre assurer une immobilisation de la tête, et surtout une décharge suffisante du rachis tant que le mal de Pott est encore en évolution. On ne peut les utiliser qu'à une période tardive, lorsqu'il s'agit seulement de maintenir la bonne attitude de la tête, et de donner un repos relatif aux articulations encore convalescentes.

Ces appareils sont construits sur deux modèles dont les figures 27 et 28 donnent une bonne idée.

Le *collier rigide* (fig. 27) peut être fait en bois (Lorenz) ou en cuir moulé (Mathieu). Il s'appuie sur les épaules et soutient la tête par le menton et l'occiput. Cet appareil doit s'appliquer d'une façon très exacte de manière à remplir son rôle sans trop gêner les mouvements de mastication, aussi doit-il être toujours fait d'après un moulage plâtré.

La *minerve orthopédique* (fig. 28) se compose d'un corset tuteur sur lequel est monté un soutien céphalique que l'on peut articuler de façon à l'adapter à toutes les positions de la tête. Cet appareil ne trouve son indication que dans des cas spéciaux, car il ne fixe pas la tête d'une manière suffisante pour pouvoir remplacer la gouttière ou la minerve plâtrée, et après la guérison, il n'est pas nécessaire, le collier rigide suffisant dans le plus grand nombre des cas.

TROISIÈME PARTIE

DÉFORMATIONS DU RACHIS

Chez l'homme adulte, à l'état normal, le rachis n'est pas rectiligne. Dans le sens antéro-postérieur, il décrit une première courbure à convexité antérieure au niveau de la région cervicale, une seconde courbure à convexité postérieure à la région dorsale, enfin une troisième courbure à convexité antérieure dans la région lombaire.

Dans le sens latéral, l'existence d'une courbure dorsale à convexité droite, attribuable à l'usage prédominant du bras droit, n'est pas admise par la plupart des anatomistes. On décrit seulement une dépression des corps vertébraux qui se trouve à gauche, à partir de la cinquième dorsale, et au-dessous d'elle, et qui paraît causée par le passage de l'aorte.

La conformation du rachis est très différente chez l'enfant nouveau-né. Si on considère seulement la ligne des apophyses épineuses, on trouve la colonne absolument droite, et il faut la regarder par sa face antérieure pour découvrir une ébauche de courbure cervicale et dorsale (Bouland).

Les courbures physiologiques du rachis se développent donc après la naissance. Elles sont dues à des causes multiples dont la principale paraît être l'attitude bipède. La colonne qui tend à se fléchir en avant sous l'action du poids de la tête et des viscères, se redresse dans sa portion cervicale lorsque l'enfant commence à tenir la tête droite, et dans sa portion lombaire, lorsqu'il se met debout pour marcher.

Pendant plusieurs années, ces courbures sont passagères, et disparaissent entièrement pendant le décubitus. Elles ne commencent à se fixer et à devenir permanentes que vers

l'âge de six ans. Leur accroissement n'est pas régulier : tout d'abord la courbure lombaire augmente beaucoup lorsque l'enfant commence à marcher ; elle reste ensuite stationnaire tandis que la courbure dorsale se développe peu à peu de quatre à huit ans. Plus tard, à l'approche de la puberté, le développement et l'inclinaison du bassin occasionnent une nouvelle augmentation de la courbure lombaire.

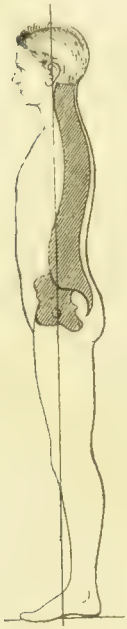

Fig. 29. Attitude normale (d'après Hoffa).

Lorsque le type définitif est atteint (fig. 29), l'attitude doit être telle que l'axe du corps coupe l'oreille immédiatement en arrière de l'angle du maxillaire, passe presque exactement par la ligne transversale qui réunit les cotyles, et tombe sur le pied à peu près au niveau de l'articulation de Chopard (Hoffa).

Ce type normal peut subir sans sortir de l'état physiologique, des variations assez étendues résultant de l'hérédité de famille ou de race, des habitudes, des professions, etc.....

Les déformations qui caractérisent l'état pathologique consistent soit dans le développement anormal des courbures antéro-postérieures, soit dans l'apparition de courbures latérales anormales. Nous avons donc à étudier ; 1° Les anomalies des courbures antéro postérieures ; 2° Les courbures latérales ou scolioses.

CHAPITRE PREMIER

ANOMALIES DES COURBURES
ANTÉRO-POSTÉRIEURES DU RACHIS

Les courbures antéro- postérieures du rachis peuvent s'effacer, s'exagérer, ou occuper un siège anormal. Leur disparition produit le *dos plat* ; leur exagération ou leur développement dans un siège anormal donne naissance à la *cyphose* lorsque la convexité est dirigée en arrière, à la *lordose*, lorsqu'elles est dirigée en avant. Le caractère de ces déformations varie beaucoup suivant leurs causes; nous distinguerons donc :

1° Les *déformations dites essentielles*, cyphose, lordose, dos plat;

2° La *cyphose* et la *lordose rachitiques ;*

3° La *cyphose* et la *lordose paralytiques ;*

4° La *cyphose traumatique ;*

5° La *cyphose pottique.*

ARTICLE PREMIER

DÉFORMATIONS DITES ESSENTIELLES

On donne à ces déformations le qualificatif d'essentielles, parce que l'état pathologique qui leur donne naissance n'apparaît pas d'une façon aussi évidente que dans les déformations rachitiques, paralytiques, pottiques, etc., de sorte qu'elles paraissent s'être développées spontanément. Ce terme évidemment impropre, doit être conservé jusqu'au jour où nous con-

naîtrons la nature exacte de la lésion qui les produit, parce qu'il permet de grouper des affections qui ont en clinique des affinités évidentes. Nous décrirons successivement le dos plat, la cyphose et la lordose.

§ 1. — Dos plat

Le dos plat se caractérise par le développement insuffisant ou nul des courbures physiologiques du rachis, qui conserve ainsi sa forme infantile.

1° Symptômes. — La colonne vertébrale monte droit (fig. 30), sans décrire de courbure correspondante à l'ensellure physiologique de la région lombaire, ni à la cyphose de la région dorsale. Seul le rachis cervical s'incline parfois en avant, formant une légère cyphose qui a son sommet vers la VIIe cervicale où la Ire dorsale.

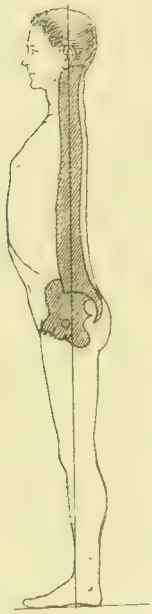

Fig. 30. Dos plat (d'après Hoffa).

La tête se trouve ainsi tantôt droite, tantôt penchée en avant. La poitrine paraît au premier abord très développée parce qu'elle est bombée en avant, mais c'est seulement une belle apparence, car la cavité thoracique est au contraire réduite par suite de l'absence de la cyphose dorsale normale.

Le dos est plat, les omoplates se détachent en relief à sa surface, le bassin est peu incliné en avant, la crête iliaque est sensiblement horizontale et le sacrum vertical. Il en résulte que la région lombo-sacrée est aplatie et la saillie des fesses diminuée.

Staffel considère comme un dérivé du dos plat, la déformation à laquelle il donne le nom de *dos plat creux*. Elle est caractérisée par une lordose qui occupe la partie inférieure de la région dorsale à

partir de la VIIIe dorsale et les premières lombaires. Le reste de la colonne lombaire est droit ou s'incurve en une légère cyphose, de sorte que les courbures normales paraissent alors transposées, la cyphose occupant la région lombaire, et la lordose la région dorsale inférieure.

2° **Étiologie**. — En dehors de l'hérédité, la cause principale du dos plat paraît être la station assise trop précoce avec une faiblesse anormale du squelette et des muscles du dos, dans laquelle le rachitisme doit avoir une bonne part. Dans ces conditions, il tend à se faire chez le jeune enfant une cyphose lombaire qui persiste rarement, mais qui entrave du moins la formation de l'ensellure lombaire normale, rendue déjà difficile par la faiblesse des muscles qui doivent faire basculer le bassin en avant. La déformation de la région dorsale en dos plat ou même en dos creux, paraît être une simple compensation de la lésion lombaire primitive.

Le dos plat peut être aussi une déformation professionnelle, notamment chez les tailleurs.

3° **Pronostic**. — La principale importance du dos plat vient de la prédisposition très marquée qu'il crée en faveur de la scoliose. Schulthess a bien montré que souvent des sujets de belle apparence, parce qu'ils se tiennent bien droits et ont la poitrine fortement développée, montrent, lorsqu'on les fait pencher en avant, des déformations costales en rapport avec une scoliose parfois très prononcée. Celle-ci reste longtemps latente, parce que, le squelette du thorax étant déplacé en avant, les angles des côtes sont cachés profondément sous les masses musculaires, et ne se montrent à la surface du dos que lorsque le sujet se penche en avant.

4° **Traitement**. — Il est rare d'avoir à diriger un traitement contre le dos plat, presque toujours c'est à la scoliose concomitante que l'on a à faire. L'indication principale serait de chercher à obtenir par le massage et la gymnastique, le développement des muscles lombaires et fessiers, pour amener le

bassin à prendre son inclinaison normale et reconstituer ainsi la lordose lombaire physiologique.

§ 2. — Cyphose simple, dos rond

La cyphose simple est l'exagération de la courbure à convexité postérieure qui occupe normalement la région dorsale (*dos rond*) ou l'existence de courbures de même direction en d'autres points du rachis.

1° Symptômes. — Dans la *cyphose totale*, cette courbure s'étend à toute la hauteur de la colonne vertébrale, faisant ainsi disparaître la lordose normale des régions cervicale et lombaire (fig. 31). Les *cyphoses partielles* se localisent à un segment du rachis, elles ont leur siège de prédilection à la région cervico-dorsale supérieure, et dans toute la hauteur de la région dorsale.

Fig. 31.
Dos rond
(d'après Hoffa).

Fig. 32.
Dos rond.

Le tableau de la cyphose totale est le plus caractéristique (fig. 32). Le dos est arrondi, saillant en arrière, les omoplates se détachent en forme d'aile, elles sont écartées en dehors et découvrent une partie de la face postérieure du thorax : la région sacrée et les fesses sont plates.

En analysant la déformation, on voit que le bassin placé dans une situation plus antérieure qu'à l'état normal est en

outre relevé en avant, de sorte que la crête iliaque est à peu près horizontale. Le sacrum est donc sensiblement vertical; au-dessus de lui le rachis s'incurve brusquement en arrière, et commence à décrire une courbure qui s'étend jusqu'à la partie moyenne du cou. L'arc qu'il forme est régulièrement arrondi et a son sommet vers le milieu de la région dorsale.

La tête est inclinée en avant, le cou dirigé obliquement en haut et en avant, la poitrine est rentrée, elle semble étroite et rétrécie, les épaules sont tombantes et déplacées en avant, le ventre flasque et saillant. L'attitude dans son ensemble donne une impression frappante de relâchement et de laisser aller.

Pendant longtemps le rachis conserve une souplesse suffisante pour se redresser entièrement par l'effort des muscles, la pression des mains, ou le décubitus, et pour exécuter tous les mouvements du rachis normal, particulièrement dans le sens de l'hyperextension. Mais il vient un moment où la déformation se fixe, surtout à la région dorsale; elle résiste alors aux essais de redressement et son diagnostic avec la cyphose pottique peut dans ces conditions présenter quelques difficultés.

Les cyphoses partielles sont surtout fréquentes au niveau de la région dorsale et de la région cervico-dorsale inférieure. Le rachis lombaire peut rester droit, ou bien présenter par compensation une exagération de sa lordose, donnant le *dos creux rond de Staffel.*

2° Étiologie. — Les causes du dos rond sont multiples : il y a d'abord l'hérédité qui occupe certainement une grande place dans son étiologie, soit comme hérédité familiale, soit comme hérédité ethnique (race juive). Il faut citer en second lieu toutes les causes que nous retrouverons dans l'étiologie de la scoliose des adolescents : dystrophie du squelette, faiblesse des muscles, bancs d'école défectueux, travaux scolaires trop prolongés, etc. On peut encore citer le dos rond professionnel, par exemple, celui des menuisiers, serruriers, etc. ; et le dos rond physiologique qui se développe chez les vieillards.

Mais comme le dit Hoffa, la cause principale du dos rond dans le jeune âge paraît se trouver surtout dans une faiblesse de la volonté, dans une sorte d'impuissance du sujet de commander à ses muscles et d'obtenir d'eux un effort durable. Aussi, dans les cas où il prend son plus grand développement, s'agit-il souvent d'enfants affectés de tares nerveuses, et prédisposés à l'hystérie et surtout à la neurasthésie.

3° Traitement. — Il faut s'inspirer des considérations précédentes pour le traitement du dos rond, et mettre en première ligne une médication morale dont l'exécution est malheureusement bien souvent difficile ou incomplète.

Faire appel à la bonne volonté de l'enfant, lui enseigner les attitudes qu'il doit prendre pour se tenir correctement, et enfin renforcer l'action de la volonté sur les muscles par la gymnastique, et en particulier, par la répétition fréquente de mouvements simples rythmés tels que par exemple les exercices d'assouplissement qui sont enseignés dans les écoles et à l'armée.

Le traitement proprement dit n'est souvent qu'un adjuvant du précédent; il consiste à développer la force des muscles en général, et particulièrement de ceux du dos, en vue d'assurer le maintien de la correction, et à obtenir provisoirement celle-ci avec des appareils de soutien. En outre lorsque la déformation est fixée il faut préalablement assouplir le rachis.

La première indication est remplie par les divers exercices que nous décrirons plus loin à propos de la scoliose.

Signalons en particulier les mouvements d'hyperextension du tronc, et les mouvements de natation faits dans la position couchée sur le ventre, ou bien, sur le plint, les jambes fixées et le tronc pendant librement en dehors du plint. On agit simultanément sur les muscles longs du dos, et sur ceux de la ceinture scapulaire.

On peut aussi exercer ces groupes musculaires séparément : les premiers en faisant marcher l'enfant en portant sur la tête, un fardeau léger, ou en demandant à l'enfant de redresser son rachis, tandis qu'on exerce avec la main une pression sur la

tête. Les seconds en faisant exécuter différents mouvements des membres supérieurs avec des haltères, des bâtons, etc.

Dans les formes légères, il est préférable de laisser l'enfant

Fig. 33.
Corset tuteur avec brassières pour dos rond.

apprendre à se tenir par le seul jeu des muscles, et l'orthopédie ne doit intervenir que dans les déformations déjà assez accentuées.

Les appareils que l'on emploie le plus souvent ont surtout pour but de corriger la chute des épaules en avant. Ce sont des brassières (fig. 33) ou des confortateurs dont les modèles

sont innombrables ; ils ne peuvent avoir quelque utilité que s'ils prennent leur point d'appui sur le bassin, soit directement, soit par l'intermédiaire du corset.

L'inclinaison de la tête en avant peut être combattue au moyen d'un col rigide, un peu haut, qui s'appuie sur la partie

Fig. 34.
Corset tuteur en coutil avec armatures métalliques supportant un collier rigide pour combattre l'attitude cyphotique de la tête.

supérieure du thorax par l'intermédiaire d'une colerette en cuir léger (fig. 34).

Dans le cas de cyphose dorsale accentuée, on peut employer l'appareil de Nyrop (fig. 35). Il se compose d'une ceinture pelvienne supportant une tige dorsale qui fait ressort en arrière et porte à son extrémité supérieure deux soutiens axillaires attachés à une tige transversale. Appliqué, cet appareil tend à la fois à redresser le rachis et à attirer les épaules en arrière.

Lorsque la déformation est fixée, il faut préalablement l'as-



Fig. 35.
Ressort de Nyrop.

souplir par la gymnastique et particulièrement, sur le plint, par des mouvements forcés d'hyperextension combinés avec des pressions exercées sur le sommet de la déformation.

On peut encore employer des moyens mécaniques, tels que par exemple le décubitus sur le Wolm ou l'appareil suivant qui est dû à Lorenz (fig. 36). Sur un fort poteau vertical, on place à une hauteur convenable une tige en T bien matelassée contre laquelle le bassin est fixé au moyen d'une sangle. Une autre sangle passant sous les aisselles, fixe le dos à la partie supérieure de l'appareil, et attire le tronc de manière à l'obliger à se pencher en avant. Le malade doit mettre ses bras en arrière, et lutter de toutes ses forces contre la traction de la sangle supérieure. Le médecin peut l'aider en portant les épaules fortement en arrière.

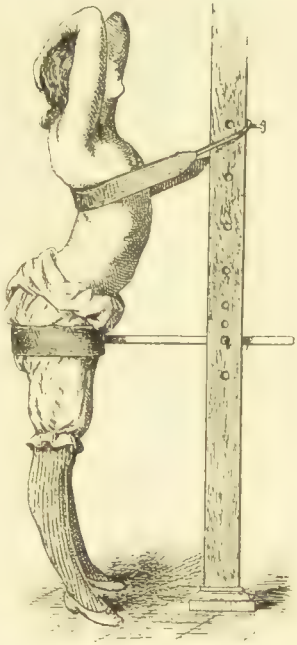

Fig. 36.
Appareil de Lorenz pour le redressement du dos rond (d'après Hoffa).

Lorsque l'assouplissement paraît suffisant, on reprend les

exercices de développement des muscles, ceux-ci devant toujours en fin de compte assurer le maintien de la correction.

§ 3. — Lordose

La lordose est caractérisée par une incurvation du rachis à convexité antérieure (fig 37). Elle siège presque toujours à la région lombaire, empiétant quelquefois sur la région dorsale. Son symptôme le plus frappant est l'ensellure lombaire ; le ventre est très saillant en avant, le bassin s'incline fortement, de sorte que le sacrum est très oblique de haut en bas et d'avant en arrière, et les crêtes iliaques se dirigent presque verticalement en bas.

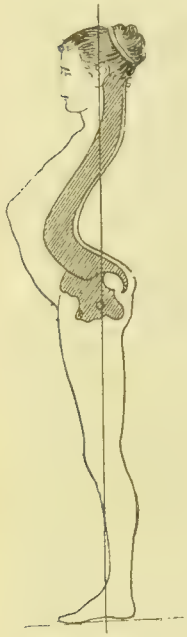

Fig. 37.
Lordose
(d'après Hoffa).

La lordose n'est que très rarement une déformation habituelle ou essentielle comme le dos plat ou le dos rond. Dans la plupart des cas, elle est la conséquence d'une lésion de la hanche ou du membre inférieur, ayant occasionné une inclinaison exagérée du bassin, ou d'un état pathologique bien défini comme le rachitisme ou la paralysie enfantile. Nous y reviendrons plus loin.

ARTICLE II

CYPHOSE ET LORDOSE RACHITIQUES

Les déformations que nous venons d'étudier ont avec le rachitisme des relations indéniables. Mais le rôle de cette dystrophie reste effacé, discret, et d'ailleurs inconstant, car il est des cas dans lesquels on ne peut en trouver la moindre trace.

On réserve le nom de cyphose et de lordose rachitiques aux déformations qui coexistent avec des signes nets de rachitisme généralisé.

1° Cyphose rachitique. — La cyphose rachitique est la forme la plus fréquente : elle apparaît généralement de deux à trois ans, un peu après les lésions des membres (Redard). C'est donc une manifestation plutôt tardive du rachitisme infantile.

Sa cause essentielle est le ramollissement des os, et le relâchement des muscles et des ligaments qui sont le fait de la dystrophie rachitique ; mais il faut incriminer aussi les attitudes imposées à l'enfant et en particulier la station assise trop précoce et trop prolongée.

Fig. 38.
Cyphose rachitique.

Bouland, qui a étudié minutieusement les lésions du rachitisme vertébral, a montré que la déformation ne siège pas toujours exclusivement sur les os ; la courbure se fait aussi aux dépens des disques intervertébraux, qui peuvent même dans quelques cas être seuls déformés.

Cliniquement, c'est une courbure étendue à toute la hauteur de la région dorso-lombaire (fig. 38) : elle est régulièrement arrondie, et son sommet se trouve au niveau des dernières dorsales. Elle ne se montre bien que dans la position assise. Si on couche l'enfant, elle disparaît le plus souvent d'une

manière complète, et on peut même en soulevant l'enfant par les jambes faire exécuter au dos un mouvement d'hyperextension aussi prononcé que l'état normal.

Il peut arriver cependant que la souplesse du dos ne soit pas aussi grande et que la cyphose présente une certaine fixité ; alors le diagnostic avec le mal de Pott peut présenter de très grandes difficultés, nous étudierons ce diagnostic plus tard, à propos du mal de Pott.

Fig. 39.
Lordose rachitique.

Fig. 40.
Lordose rachitique.

La cyphose rachitique est le plus souvent une simple attitude vicieuse qui disparaît avec les autres accidents rachitiques. Elle ne persiste que dans des cas exceptionnellement graves, ou lorsqu'elle est combinée à la scoliose; elle se fixe alors et devient une déformation très rigide, et dont le pronostic est très mauvais.

Son traitement se limite le plus souvent au traitement général du rachitisme, avec la prescription de laisser les enfants couchés presque constamment sur un matelas de crin dur. Ce n'est que dans les formes particulièrement graves qu'il devient nécessaire de faire une immobilisation plus complète dans une gouttière de Bonnet.

2° Lordose rachitique. — La lordose rachitique est assez fréquente, mais elle se montre plus tardivement. Elle est due le plus souvent à une attitude compensatrice du bassin qui s'incline fortement en avant pour rétablir l'équilibre détruit par les déformations des membres inférieurs. C'est donc une sorte de lordose statique. Elle peut également exister ou persister isolément comme le montrent les figures 39 et 40. Adams, Witzel Arbuthnot-lane et Hoffa admettent que la lordose est alors la conséquence de l'aplatissement du bassin, et de l'inclinaison du sacrum, qui en résulte. Il n'est pas imposssible aussi que le fort développement du ventre, et le relâchement des muscles de la paroi antérieure de l'abdomen que l'on observe souvent chez les rachitiques, puisse occasionner une incurvation permanente de la colonne vertébrale.

ARTICLE III

CYPHOSE ET LORDOSE PARALYTIQUES

Les paralysies, et notamment la paralysie infantile, peuvent provoquer soit de la cyphose soit de la lordose.

La cyphose paralytique, s'observe dans le cas de paralysie complète des muscles extenseurs du rachis. Le thorax s'incline

alors en avant, et les patients ne peuvent pas se relever seuls.

La lordose paralytique peut résulter, comme l'a montré Duchenne, soit de la paralysie des muscles spinaux, soit de la paralysie des muscles abdominaux.

Dans le premier cas, le malade qui est exposé à tomber en avant, cherche à déplacer son centre de gravité en portant fortement en arrière tout le haut de son corps. Il met ainsi en tension les muscles abdominaux dont la contraction empêche la chute complète du corps en arrière, et rend l'équilibre un peu plus stable. Dans le second cas, le ventre devient très saillant, et le malade se plie en quelque sorte au niveau de sa région lombaire, pour permettre à ses muscles sacro-lombaires, privés de leurs antagonistes, de se raccourcir, tout en conservant la direction générale du corps dans une position suffisamment rapprochée de la verticale.

Les déformations paralytiques du rachis n'ont pas une grande tendance à se fixer. Elles disparaissent d'ailleurs dès que le malade se couche, et la position anormale n'est pas alors conservée assez longtemps pour qu'il se produise des déformations osseuses.

Le seul traitement qui leur convienne, une fois passée la période de régression de la paralysie, est un bon corset tuteur.

ARTICLE IV

CYPHOSE TRAUMATIQUE

Signalée par Kümmel (1891), cette lésion a été retrouvée depuis un assez grand nombre de fois pour qu'on ne puisse pas la considérer comme étant très rare.

1° Symptômes. — A la suite d'un traumatisme du rachis dont les symptômes immédiats sont généralement peu accentués et de courte durée, on voit survenir, au bout de quelques semaines ou de quelques mois, de nouveaux accidents. Le malade ressent des douleurs dans les espaces intercostaux, il

a de légers troubles de la motilité dans les membres inférieurs. La marche devient incertaine, la station debout sans soutien, pénible. Alors se développe une cyphose qui occupe généralement la région dorsale, et au sommet de cette courbure, une saillie un peu plus accentuée qui forme une sorte de gibbosité. Exceptionnellement, on a pu voir cette cyphose s'accompagner d'une scoliose avec déplacement plus ou moins accentué du thorax sur le bassin.

2° Anatomie pathologique. — En l'absence d'autopsie, on ne peut faire encore que des hypothèses sur la nature de cette lésion. Kümmel l'attribuait à une ostéite raréfiante consécutive au traumatisme. Pour Mikulicz, Henlé, il s'agirait d'une sorte de trouble trophique résultant du traumatisme. Pour Koenig ce serait toujours une fracture.

3° Pronostic. — Le pronostic est variable. Tandis que la plupart des cas semblent être relativement bénins, en ce sens qu'avec un traitement approprié on peut arrêter les progrès de la déformation, supprimer les douleurs et obtenir une guérison par ankylose, le fait de Henlé montre que ce processus peut être plus grave, et continuer à progresser malgré le traitement pendant un temps très long et peut être indéfiniment.

4° Diagnostic. — Le diagnostic de la cyphose traumatique doit être souvent difficile et incertain à cause de sa ressemblance avec le mal de Pott. Lorsqu'on a la notion d'un traumatisme récent ayant atteint le rachis, il peut en résulter une présomption déjà sérieuse. Mais l'accident primitif peut avoir été assez banal pour que son rapport avec la déformation du rachis n'apparaisse pas tout d'abord. Il faut alors tenir compte des signes locaux. On a remarqué que dans la cyphose traumatique la gibbosité est plus régulièrement arrondie et les douleurs plus vives que dans le mal de Pott. Ces symptômes ne permettent pas d'établir un diagnostic certain, mais ils peuvent éveiller l'attention et faire diriger l'enquête étiologique de manière à découvrir le traumatisme initial.

5° Traitement. — D'ailleurs le traitement est le même : décharger le rachis et l'immobiliser, d'abord par le décubitus jusqu'à la disparition complète des douleurs, puis à l'aide d'un corset tuteur qui doit être porté très longtemps.

ARTICLE V

CYPHOSE ET GIBBOSITÉ POTTIQUES

C'est la tuberculose vertébrale qui occasionne les modifications les plus fréquentes des courbures antéro-postérieures du rachis. Les déformations qu'elle fait naître vont souvent jusqu'à devenir de véritables gibbosités, dont l'étude et le traitement ont été de tout temps un des principaux objets de l'orthopédie. Dans ces dernières années, des essais thérapeutiques retentissants ont donné à cette question un nouvel intérêt, et fait étudier de plus près le développement et l'évolution des gibbosités pottiques.

1° Étiologie. — La gibbosité n'est pas la conséquence fatale et nécessaire du mal de Pott. Cette maladie peut évoluer sans s'accompagner de déformation rachidienne appréciable, dans certaines conditions qui dépendent de l'âge du malade, du siège et de la forme anatomique des lésions.

Chez l'adulte dont le squelette est résistant, la gibbosité fait souvent défaut ; elle est loin en tout cas, de se présenter avec une fréquence et un développement aussi considérable que chez l'enfant dont le rachis plus souple, se laisse plus facilement déformer. D'une façon générale, les gibbosités sont d'autant plus fréquentes et plus accentuées que les malades sont plus jeunes. Cependant, même dans les conditions les plus défavorables, on peut obtenir la guérison sans déformation, si le traitement est commencé assez tôt, et poursuivi pendant longtemps et avec rigueur.

Au point de vue du siège, on peut poser en règle que la gibbosité est d'autant plus fréquente que la lésion se trouve plus

haut. A la région lombaire, les déformations sont moins constantes et restent petites ; c'est à la région dorsale, et surtout dans ses deux tiers supérieurs, qu'on voit se développer les gibbosités les plus importantes ; à la région cervicale elles sont souvent moins volumineuses, mais plus constantes encore à cause des difficultés que présente alors le traitement.

Enfin, les deux grandes formes anatomiques que revêt la tuberculose vertébrale ne prédisposent pas également à la production des gibbosités pottiques. Celles-ci sont surtout fréquentes dans la forme localisée et destructive du mal de Pott, lorsque les corps vertébraux sont envahis en totalité, et rapidement détruits ; au contraire, dans la variété plus rare où les lésions restent superficielles mais se diffusent à une grande étendue de la face antérieure du rachis, la formation d'une gibbosité est plus tardive, elle peut même manquer entièrement.

2° Anatomie pathologique. — Il est tout à fait rare que la cyphose pottique soit due à une simple incurvation du rachis ; presque toujours elle résulte d'une destruction plus ou moins étendue des corps vertébraux, ayant pour conséquence une conformation tout à fait particulière du rachis. Nous allons étudier les éléments qui constituent la gibbosité pottique proprement dite ; il faudra considérer ensuite les déformations secondaires qu'elle fait naître dans le reste de la colonne vertébrale, le thorax, le crâne et le bassin ; enfin nous aurons à montrer comment le rachis pottique se consolide, ce point ayant une importance capitale pour le traitement.

A. Lésions des corps vertébraux. — Elles résultent du double processus qui produit toutes les déformations causées par la tuberculose ostéo-articulaire. Les corps vertébraux peuvent être détruits directement par la caséification ou la nécrose tuberculeuse. Plus souvent, ils sont simplement usés et déformés par l'*ulcération de compression* ; le tissu osseux ramolli et troublé dans sa nutrition par la lésion voisine, se résorbant sous l'influence des pressions auxquelles il est normalement soumis.

D'après les statistiques de Bouvier et de Beuthner, les lésions pottiques ne se limiteraient à une ou deux vertèbres que dans un tiers des cas ; le plus souvent, le mal est plus étendu, il frappe trois, quatre, cinq et jusqu'à huit vertèbres, dont la destruction crée une large brèche sur la face antérieure du rachis.

La formation de la gibbosité est facile à comprendre dans les cas simples où un seul corps vertébral a disparu. Le rachis se coude, et fait un angle saillant en arrière, dont le sommet correspond à l'apophyse épineuse de la vertèbre malade. Cette coudure peut être assez prononcée pour que les corps vertébraux sus- et sous-jacents à celui qui manque viennent au contact, et comblent entièrement la perte de substance c'est l'*inflexion complète* (Ménard). Mais souvent il n'en est pas ainsi, et les corps vertébraux, voisins de la lésion, restent séparés l'un de l'autre par une sorte de caverne, contenant de la matière caséeuse, ou des séquestres, c'est alors l'*inflexion incomplète*.

Lorsque la destruction s'étend à un grand nombre de corps vertébraux, la disposition de la gibbosité est plus complexe.

Il peut encore se faire une *inflexion complète*. La coudure devient alors tellement accentuée qu'elle forme une véritable plicature : les corps vertébraux sus- et sous-jacents viennent au contact les uns des autres par leur face antérieure, et ainsi se trouve rétablie la continuité de la colonne rachidienne antérieure (fig. 44). Le foyer de la lésion est représenté par un pli qui se dirige vers le sommet de l'angle, et s'étend ordinairement jusqu'aux pédicules, parfois même jusqu'aux apophyses articulaires de la vertèbre qui forme le sommet. Les bords de ce pli sont formés par les pédicules des vertèbres dont les corps ont été détruits, et dont les arcs postérieurs disposés plus ou moins en éventail forment la partie saillante et arrondie de la gibbosité.

Mais souvent le rachis ne peut pas s'incurver assez pour réaliser l'inflexion complète ; à la région dorsale notamment, un tel affaissement est rendu impossible par la présence du

thorax qui étaie le rachis en avant. Alors, les corps vertébraux situés aux deux extrémités de la lésion, restent distants l'un de l'autre, et à la place des corps vertébraux détruits on trouve une cavité plus ou moins grande, remplie de caséum, de grumeaux osseux, et parfois de séquestres (fig. 41).

Les deux segments du rachis qui forment la gibbosité ne sont pas toujours exactement superposés ; le segment supérieur peut se déplacer par rapport à l'inférieur en avant, en arrière ou par côté. Lannelongue, Menard ont rapporté des exemples de ces déplacements qui peuvent aboutir à de véritables luxations.

Fig. 41.
Mal de Pott lombaire, inflexion incomplète (d'après Hoffa).

B. Arc postérieur. — En général, les lésions tuberculeuses s'arrêtent en arrière au niveau des pédicules ou des apophyses articulaires ; les arcs postérieurs sont donc conservés. Par suite de la destruction des corps, et de la coudure angulaire du rachis, ils ont une certaine tendance à s'énucléer en arrière au niveau du sommet de la gibbosité et exagérer ainsi cette dernière ; lorsque celle-ci comprend plusieurs vertèbres, les arcs postérieurs se disposent en rayonnant, leurs pédicules ainsi se rapprochent, tandis que leurs apophyses épineuses s'écartent, et il en résulte un changement appréciable dans la disposition des articulations.

Celles-ci se mettent en flexion forcée, leurs surfaces s'écartent en haut ; se pressent fortement en bas, sous l'influence du poids qu'elles supportent, étant la seule partie du rachis encore capable de jouer le rôle d'un organe de sustentation ; elles se déforment, s'usent réciproquement, se pénètrent et c'est par

elles que commence en général le processus d'ankylose qui aboutit à la consolidation du rachis.

C. Canal rachidien. — Dans les déformations pottiques même les plus accentuées, le canal rachidien n'est pas sensiblement modifié dans son calibre, il est même plutôt élargi que rétréci comme on le pensait autrefois. Aussi peut-on poser en règle que, en général, les troubles médullaires du mal de Pott ne relèvent pas d'une cause mécanique, mais bien de la propagation de la lésion bacillaire aux enveloppes de la moelle : pachyméningite externe de Charcot et Michaud.

Cependant il paraît également certain que, dans quelques cas, la formation de la gibbosité peut avoir pour effet une compression mécanique de la moelle. Nélaton avait déjà rapporté un cas dans lequel un corps vertébral s'était affaissé de telle sorte qu'une arête transversale faisait saillie en arrière, et appuyait sur la moelle. Tripier (in thèse de Gayet) dit avoir remarqué assez souvent une localisation prédominante des lésions médullaires au niveau de cette arête antérieure. L'expérience acquise dans ces dernières années, soit au cours des laminectomies, soit par le redressement forcé, a montré que effectivement dans quelques cas, la suppression de l'agent mécanique représenté par l'arête antérieure à fait cesser une paralysie. Le fait paraît donc certain, reste à apprécier sa fréquence. L'opinion de Trendelenbourg, qui dit avoir trouvé cinq fois sur huit un rétrécissement osseux du canal rachidien, semble bien exagérée, et il semble plus conforme à la vérité d'admettre les chiffres de Kraske qui ne l'a trouve qu'une fois sur cinquante-deux.

Les trous intervertébraux ne sont pas modifiés sensiblement dans leurs dimensions ; les troubles nerveux radiculaires doivent, comme les troubles médullaires, être rapportés le plus souvent à des lésions bacillaires des méninges.

Cependant on voit quelquefois, dans des cas de déviations prononcées et anciennes, l'application d'un tuteur faire disparaître des douleurs irradiées qui paraissent bien alors avoir une origine mécanique.

D. Influence de la gibbosité sur le reste du rachis. — La portion saine du rachis subit deux sortes d'altérations.

D'abord les vertèbres qui sont situées au voisinage du foyer de destruction présentent souvent, comme tout tissu osseux situé au voisinage d'une lésion tuberculeuse, un certain ramollissement qui leur permet de se déformer en divers sens, soit pour augmenter la gibbosité, soit pour produire des déviations latérales du rachis. Lange a récemment insisté sur ces lésions paragibbeuses, en raison desquelles il faut considérer le rachis comme dépourvu de sa résistance normale, non seulement au niveau de la gibbosité, mais encore à son voisinage dans une assez grande étendue.

La seconde cause de déformation du rachis à distance de la gibbosité est purement statique. Le malade cherche à reprendre l'attitude verticale que sa gibbosité tend à lui faire perdre, et il y parvient en compensant en partie ou en totalité la cyphose par une lordose. Dans les courbures de la région dorsale, on note seulement une exagération de la lordose physiologique cervicale et lombaire. La déformation est plus grande dans les maux de Pott des extrémités du rachis ; on voit alors la cyphose normale de la région dorsale disparaître, à un moment donné le dos est simplement plat, puis à la longue il se creuse, et on voit se produire une lordose qui s'étend à toute la hauteur de la colonne, et modifie souvent beaucoup la forme générale du corps.

E. Modifications de la tête, du thorax, du bassin. — Witzel a décrit chez les cyphotiques une déformation du crâne et de la face dont le caractère principal est une augmentation du diamètre mento-occipital avec réduction correspondante du fronto-occipital.

Les déformations du thorax ont été bien étudiées par Lannelongue. Dans les gibbosités de la partie moyenne et inférieure du rachis, le thorax est raccourci dans ses dimensions verticales, tandis que ses dimensions transversales et antéro-postérieures restent normales ; ces dernières sont parfois même exagérées par la saillie en avant du sternum qui forme une sorte de

bosse antérieure. Le thorax, court et renflé, ressemble ainsi assez bien à une outre ou à un tonneau (fig. 42). Par suite du changement de direction des côtes qui sont presque horizontales, leur excursion est limitée et la respiration devient surtout diaphragmatique.

Dans les gibbosités du segment dorsal supérieur, le thorax est au contraire aplati et allongé, le

Fig. 42.
Mal de Pott dorsal inférieur, thorax évasé (d'après Hoffa).

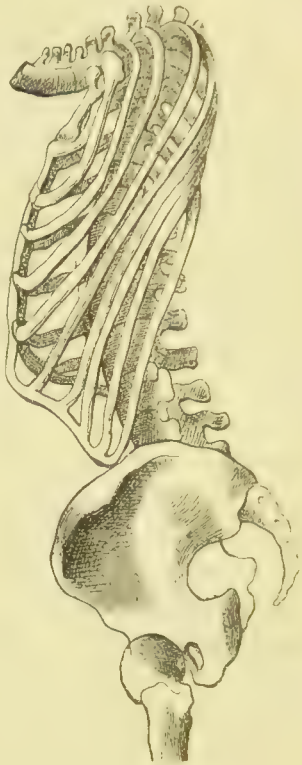

Fig. 43.
Mal de Pott dorsal supérieur, thorax allongé (d'après Hoffa).

sternum presque vertical se rapproche du rachis, et les côtes rectilignes se dirigent presque directement en bas (fig. 43).

Dans les gibbosités lombaires, le thorax s'incline en avant jusqu'à ce que les côtes viennent au contact du bassin : la cavité abdominale est réduite dans le sens vertical, le ventre devient saillant en avant et la taille n'existe plus.

Le mal de Pott ne déforme le bassin que lorsqu'il siège bas et a débuté dans la première enfance. La destruction de la

dernière lombaire conduit à la déformation appelée *spondylolisthésis ;* l'extrémité inférieure du rachis pénètre dans le bassin et occasionne un rétrécissement antéro-postérieur, les malades ont une ensellure considérable ressemblant à celle de la luxation congénitale.

Sur le bassin proprement dit, la déformation principale est un redressement de la concavité antérieure du sacrum, avec éversion des ailes iliaques et rapprochement des ischions, ce qui donne à l'ensemble du bassin la forme d'un entonnoir. Il peut y avoir en outre, dans le cas de mal de Pott lombo-sacré, des hyperostoses et des jetées ostéophysiques entraînant des déformations tout à fait irrégulières.

F. Lésions des parties molles. — Elles sont peu importantes si l'on se borne à envisager celles qui dépendent exclusivement de la déformation.

Nous avons déjà parlé de la moelle et des racines rachidiennes. Sur la face antérieure du rachis, on a pu voir l'aorte et la veine cave coudées en bayonnettes au niveau de la gibbosité, et présenter à ce niveau un rétrécissement capable de retentir sur le cœur et la circulation périphérique (Lannelongue, Kirmisson et Bouchacourt).

G. Évolution et consolidation de la gibbosité. — L'étude des faits anatomiques et des résultats fournis par les tentatives de redressement des gibbosités pottiques, a montré que la consolidation du rachis se fait d'une manière lente. Elle reste pendant très longtemps incomplète, fibreuse, d'où une possibilité d'amélioration mais une certitude d'aggravation si le traitement orthopédique n'est pas continué très longtemps. D'une façon générale la tuberculose vertébrale est surtout destructive et les réactions productives qu'elle détermine sont le plus souvent tardives et peu étendues.

Régnault, Ménard, Gayet ont étudié le processus qui aboutit à la consolidation du rachis. Il se montre d'abord sur les arcs postérieurs au niveau des apophyses articulaires qui se soudent entre elles ; puis il s'étend aux lames et aux divers autres

éléments de l'arc postérieur. D'après Ménard, cette ankylose est presque constante, elle se produit même dans les cas où la lésion continuant à évoluer il ne se fait aucune consolidation antérieure, mais elle est tardive et ne se montre pas avant la fin de la deuxième année.

Dans l'idée que cette ankylose des arcs postérieurs avait une part importante dans la consolidation du rachis, on a cherché à la provoquer et à l'activer en faisant des ligatures apophysaires (Chipault), la résection des apophyses épineuses et l'avivement du périoste des lames (Calot). Mais les faits n'ont pas justifié cette conception. Assurément on a vu des cas dans lesquels la soudure des arcs postérieurs était suffisante pour empêcher l'effondrement des corps et prévenir la gibbosité (Gayet), mais cela est exceptionnel et ne se rencontre guère en dehors de la région lombaire.

Fig. 44.
Gibbosité pottique, inflexion complète consolidation osseuse (d'après Jalowiecki).

En général, l'ankylose des arcs postérieurs ne prend qu'une part relativement faible à la consolidation du rachis, et c'est dans la réparation des corps que celle-ci doit trouver son élément principal.

Lorsque les corps vertébraux sont restés au contact, ils peuvent se souder de manière à former une sorte de cal. Dans les gibbosités considérables, les corps vertébraux déformés et en partie détruits se fusionnent en une masse osseuse unique qui a la forme d'un bloc triangulaire remplissant l'angle formé par la coudure rachidienne (fig. 44). Ce *cal interfragmentaire* a

été rencontré assez souvent par Bouvier, Chassaignac, Nichet, Gayet, etc., et il semble un processus de guérison assez fréquente (Gayet). Mais ce cal se produit d'une façon très lente, et sa consolidation ne doit être complète qu'au bout de longues années.

La soudure peut aussi se faire par des jetées osseuses, étendues entre les deux extrémités de la gibbosité, et formant une sorte de cal périphérique (Delpech, Cloquet, Nichet). Mais ce mode de réparation paraît être très rare (Gayet).

Lorsque l'inflexion est incomplète et qu'il persiste un intervalle libre entre les vertèbres qui limitent la région malade, la réparation se fait ordinairement par une masse fibreuse qui remplit le vide et fixe plus ou moins solidement les pièces osseuses en présence. Ce tissu fibreux semble provenir du périoste de la face antérieure du rachis (Gayet), et le tissu médullaire ne paraît prendre aucune part à la réparation.

Cette ankylose fibreuse peut-elle arriver à s'ossifier et à donner une consolidation osseuse définitive ? Lannelongue, Gayet ont montré que le tissu ossifiable d'origine périostique pouvait arriver à souder des corps vertébraux maintenus à quelque distance, mais aucun fait ne démontre qu'on puisse compter sur ce travail pour combler une perte de substance un peu étendue.

3° Symptômes. — La gibbosité est un symptôme généralement précoce du mal de Pott, du moins chez l'enfant. Souvent c'est elle qui attire en premier lieu l'attention. Elle peut cependant se montrer tardivement, lorsque le mal de Pott est confirmé, ou même se trouve à son déclin.

Son développement est généralement lent, progressif ; on l'a vue quelquefois cependant apparaître brusquement, à la suite d'une chute qui révèle une lésion latente jusque-là.

Au début, on note seulement la saillie exagérée d'une apophyse épineuse qui dépasse un peu l'alignement ; peu à peu la gibbosité se développe sous la forme d'une saillie dont le caractère essentiel est d'être médiane et angulaire, mais qui

varie d'ailleurs beaucoup suivant les régions et suivant la disposition des lésions.

C'est quelquefois une simple flexion du rachis qui forme une coudure angulaire dont le sommet correspond à l'apophyse épineuse de la vertèbre malade (fig. 45), et dont l'ouverture reste généralement au-dessous de l'angle droit qu'elle atteint quelquefois et dépasse rarement. Dans ce cas, le rachis reste rectiligne au-dessus et au-dessous de la lésion.

Fig. 45.
Mal de Pott dorsal moyen, gibbosité angulaire.

Lorsque plusieurs vertèbres sont atteintes, la déformation devient une véritable gibbosité dont la forme varie un peu suivant les régions.

A la région dorsale, qui est le siège de prédilection des grosses gibbosités, celles-ci sont généralement arrondies, formant un arc de cercle à peu près régulier, sur lequel toutes les apophyses épineuses sont uniformément saillantes. Quelquefois cette bosse arrondie est surmontée par une coudure angulaire plus ou moins bien différenciée (fig. 46).

On rencontre aussi quelquefois, à la partie supérieure du dos, une déformation un peu particulière qui porte le nom de *type cyphotique* (fig. 47). Dans ce cas, la courbure du rachis arrondie, très régulière n'a pas un développement assez grand pour mériter le nom de gibbosité. Elle ressemble plutôt à un dos rond simple dont il est parfois très difficile de la distinguer, parce que cette région du rachis étant physiologiquement peu mobile, la raideur, les douleurs, et les autres signes du mal de Pott restent latents pendant une période souvent très longue.

Lorsque la gibbosité dorsale est un peu ancienne, il est rare qu'elle ne soit pas compliquée par des courbures de compen-

sation résultant de l'effort du malade pour se redresser. Il se creuse ainsi des lordoses cervicales et lombaires (fig. 48), qui tout en rétablissant la verticalité du rachis, accroissent sensiblement le relief de la gibbosité proprement dite.

Fig. 46.
Mal de Pott de la région dorsale moyenne, volumineuse gibbosité angulaire sans courbure de compensation.

Fig. 47.
Mal de Pott dorsal moyen, volumineuse gibbosité arrondie, courbure de compensation dorsale inférieure.

Au niveau de la région lombaire, la cyphose pottique prend assez rarement un développement considérable ; elle est presque toujours angulaire, ou forme une courbure de petit rayon et comprenant un petit nombre de vertèbres (fig. 49). La déformation compensatrice qu'elle provoque est caractéristique ; c'est une lordose à grand rayon qui s'étend à toute la hauteur de la colonne dorsale, et détermine une attitude spéciale, dos

plat, épaules reportées en arrière, ventre et thorax fortement saillants en avant.

Les gibbosités de la région cervicale inférieure et dorsale supérieure revêtent aussi presque toujours la même forme; rarement angulaires, elles sont le plus souvent arrondies, de court rayon, et limitées à un petit nombre de vertèbres ; dans

Fig. 48.
Mal de Pott dorsal, petite gibbosité. Lordose compensatrice lombaire.

Fig. 49.
Mal de Pott lombaire, petite gibbosité angulaire, attitude en réclination.

d'autres cas elles s'étendent du côté du dos, et empruntent alors aux gibbosités dorsales une partie de leurs caractères (fig. 50). Elles sont remarquables surtout parce que leur

segment supérieur se dirigeant presque horizontalement en avant, forme une sorte de plateau et repousse fortement la tête en avant. Il ne se fait pas de courbure compensatrice bien prononcée du côté cervical; du côté dorsal au contraire, on voit souvent se développer une lordose accentuée

Fig. 50.
Mal de Pott dorsal supérieur, gibbosité arrondie.

Fig. 51.
Mal de Pott dorsal supérieur. Dos creux de compensation.

qui s'étend parfois jusqu'à la région lombaire (fig. 51). Chez les nourrissons et jusqu'à deux ans, le mal de Pott de la région lombaire se manifeste souvent par une cyphose à grand rayon peu accentuée, qui ressemble beaucoup à la cyphose rachitique avec laquelle elle peut être confondue facilement (comparer à ce point de vue les figures 52 et 38).

Nous ne parlons pas ici des déviations latérales déterminées

par le mal de Pott, leur étude trouvera sa place au chapitre des scolioses symptomatiques.

L'examen d'une gibbosité pottique doit renseigner non seulement sur sa forme, mais encore sur son degré de consolidation. Nous avons montré que généralement celle-ci est tardive, et ne commence guère à se produire avant la fin de la deuxième année; mais le moment où elle se complète est très variable. Souvent le malade lui-même a conscience de la mobilité anormale de son rachis; on peut dans la plupart des cas la révéler facilement en constatant que le décubitus, la suspension verticale ou sur le plan incliné réduisent la déformation dans une proportion qui est variable, parfois considérable. Lorsque la mobilité est moindre, elle ne se révèle que sur le tracé très exact de la gibbosité pris au moyen du cyrtomètre ou d'une lame de plomb flexible, en comparant la forme du dos lorsque le malade est debout et couché, et lorsqu'il a marché librement et sans appareil pendant quelques jours.

Fig. 52.
Mal de Pott dorsal inférieur chez un jeune enfant.

4° Traitement. — On ne considère plus aujourd'hui la gibbosité comme un mal nécessaire, « le premier pas vers la guérison (Nélaton) », le « sine qua non » de la réparation des désordres pottiques (Chassaignac). On sait qu'il est possible d'éviter la déformation; on a tenté d'autre part d'agir sur les gibbosités déjà constituées pour les faire disparaître ou du moins les atténuer.

Le traitement des gibbosités pottiques comprend donc

deux parties : le traitement préventif et le traitement curatif.

A. Traitement préventif. — L'anatomie pathologique nous a démontré que la gibbosité résulte d'un double processus : destruction directe des corps vertébraux par la tuberculose, usure des os malades par l'ulcération compressive. De là deux indications : limiter le plus possible la lésion tuberculeuse, et soustraire le rachis au poids du corps.

Pour remplir la première indication il faut commencer le traitement de bonne heure, avant l'apparition de la déformation, immobiliser rigoureusement le rachis, et enfin mettre le malade dans des conditions d'hygiène permettant de lutter avec succès contre l'agent infectieux. Ce dernier point présente une importance particulière, à cause de la longue durée de la maladie, et la principale difficulté du traitement du mal de Pott résulte justement de la nécessité qui s'impose d'immobiliser complètement le malade, tout en lui permettant de se déplacer facilement pour avoir son nécessaire de soleil et de grand air. Les moyens dont nous disposons pour cela, peuvent se ranger en trois catégories : le décubitus, les corsets plâtrés, les appareils orthopédiques.

a. *Décubitus*. — Avec Ollier, Lannelongue, Hoffa, et la plupart des orthopédistes modernes, nous pensons que seule la position couchée réalise d'une façon suffisante l'immobilisation et la décharge du rachis, mais ce décubitus doit se faire sur un appareil portatif.

Les appareils imaginés dans ce but sont assez nombreux ; les principaux sont : la gouttière de Bonnet, le lit de Lannelongue, le cadre de Phelps, le lit plâtré de Lorenz, etc.

La *gouttière de Bonnet* est le plus commode de tous, et c'est elle que nous allons prendre comme type (fig. 53). C'est une gouttière en fil de fer, assez grande pour supporter le corps du malade dans toute sa hauteur, et recouverte d'un matelas mince ; la partie correspondante à la partie malade doit être un peu bombée, de manière à mettre le dos en légère hyperextension. Lorsque la lésion siège bas, à la région lombaire,

ou à la région dorsale inférieure, l'immobilisation produite par le décubitus est suffisante. Dans les maux de Pott de la région dorsale supérieure, il faut assurer une meilleure fixation du thorax en ajoutant des bretelles qui fixent les épaules contre la

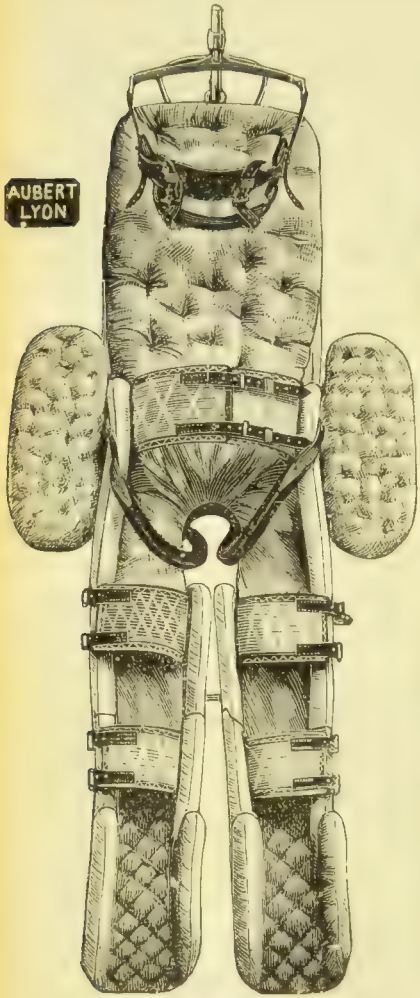

Fig. 53.
Gouttière de Bonnet disposée pour le traitement du mal de Pott.



Fig. 54.
Cadre gouttière imité de Phleps.

gouttière et empêchent l'enfant de se soulever (Ollier, Kirmisson); il est de plus nécessaire de compléter la décharge du rachis au moyen de l'extension continue que l'on réalise de

la même manière que nous avons indiquée à propos du mal sous-occipital.

Avec ces améliorations, la gouttière de Bonnet remplit toutes les indications du traitement du mal de Pott : immobilisation et décharge du rachis, possibilité de porter facilement le malade au grand air ; elle est de plus d'un nettoyage et d'un entretien facile, et n'expose pas aux échares.

Cependant son prix assez élevé ne permet pas d'en faire un usage très général. On peut alors la remplacer par le *cadre de* Phelps, dont la construction est des plus simples. C'est un cadre en bois (fig. 54) qui porte des sangles transversales disposées de manière à soutenir le malade lorsque le cadre est soulevé, pour permettre de lui donner les soins de propreté nécessaires. On fait reposer ce cadre sur une planche recouverte d'un matelas de crin dur ; l'ensemble est assez léger pour permettre le transport facile du malade s'il n'a pas plus de dix à douze ans. Le *lit plâtré de* Lorenz est aussi très employé surtout en Allemagne. Pour le construire, le malade est couché sur le ventre, la tête, les épaules et les cuisses soutenues par des coussins de sorte que le poids du thorax oblige la colonne vertébrale à se mettre peu à peu en légère lordorse. Alors, après avoir garni de ouate le dos du patient, on fait un bandage plâtré qui représente un véritable moulage en plâtre du dos, depuis la saillie occipitale jusqu'au pli fessier. Le bandage une fois sec est retiré, poli, etc., et constitue une gouttière qui s'adapte très exactement, immobilise d'une façon complète, et se prête bien au transport du malade, à l'extension continue, etc.

Cet appareil, théoriquement parfait, doit être cependant d'une construction délicate et exposer aux échares ; il est de plus assez lourd, d'un nettoyage difficile, et pour ces raisons, il paraît inférieur à la gouttière de Bonnet.

Le traitement du mal de Pott par le décubitus prolongé n'est pas toujours réalisable. Beaucoup de malades ne sont pas dans des conditions leur permettant d'être transportés chaque jour dehors, et d'avoir les soins nécessaires. Alors se pose la question du traitement ambulatoire.

b. *Corset plâtré.* — Ce traitement est en principe bien infé-

rieur au décubitus, qui seul décharge complètement le rachis ; mais il devient une méthode de nécessité pour les gens qui ne peuvent pas avoir autrement la part de soleil et de grand air indispensable pour leur conserver un bon état général. Grâce aux progrès accomplis dans la confection des appareils, il est en somme suffisant dans bien des cas, à la condition que le malade reste couché d'une façon presque constante, et n'utilise la faculté qu'il a de se lever et de marcher que d'une façon tout à fait passagère. Ajoutons que, chez l'adulte, où le traitement par le décubitus a les plus grands inconvénients, la tendance moins prononcée à la formation d'une gibbosité permet de recourir plus souvent à la méthode ambulatoire.

Fig. 55.
Corset plâtré selon CALOT.

Seul le grand corset plâtré inamovible, avec les perfectionnements que lui a apporté CALOT, peut obtenir d'une façon suffisante l'immobilisation et la décharge du rachis (fig. 55).

Il se fait soit en suspension verticale, soit en position de reclinaison, c'est-à-dire d'hyperextension légère du dos, obtenue en faisant coucher le malade sur des coussins disposés de façon convenable, ou à l'aide d'appareils spéciaux tels que le lit de REDARD.

On applique sur la peau une étoffe de soie légère qu'on recouvre d'une couche très régulière de ouate renforcée aux points de pression, nuque, menton et crêtes iliaques, puis

d'une lame de papier destinée à empêcher l'imbibition du coton par le plâtre. On applique alors les bandes plâtrées circulairement en renforçant l'appareil aux points de fatigue (nuque, crêtes iliaques) et aux endroits où l'application des bandes est difficile (aisselle) au moyen d'attelles de tarlatane trempées dans la boullie plâtrée. Le bandage embrasse la tête, le cou, le menton, et le thorax entier jusqu'à la racine des cuisses.

Lorsqu'il est sec, le malade est couché, et pour éviter une pression trop forte, cause fréquente d'eschares, au niveau du menton, cette partie de l'appareil est enlevée aux ciseaux, et remplacée de suite par une pièce plâtrée, surajoutée, adaptée d'une façon minutieuse à la surface de la région mentonnière. L'appareil est renouvelé en moyenne tous les trois mois.

c. *Appareils orthopédiques.* — Il faut poser en principe que l'immobilisation rigoureuse du rachis et sa décharge par le décubitus, doivent être continuées tant que le mal de Pott est encore en évolution, c'est-à-dire tant qu'il persiste des douleurs et une tendance à l'augmentation de la gibbosité, et qu'il n'y a aucune complication d'abcès ou de troubles nerveux.

En pratique, déterminer le moment où un pottique peut se lever est un problème très difficile. La durée absolue de l'immobilisation ne signifie rien : les termes qu'on a fixés, six mois, un an, deux ans, n'ont pas grande valeur parce que les cas sont fort dissemblables. Il nous semble qu'en moyenne dix-huit mois à deux ans sont nécessaires ; parfois il suffit de moins et assez souvent il faut davantage. Ce n'est que par l'analyse des symptômes, des tâtonnements, des essais successifs de lever qu'on peut trouver des raisons décisives. La radiographie n'a pas encore donné sur ce point des renseignements de grande valeur.

Mais en laissant le malade se lever, marcher, et revenir progressivement à une existence normale, il faut encore soutenir le rachis pendant plusieurs années. On sait en effet que les déformations peuvent continuer à s'accroître encore pendant longtemps ; la statistique de Taylor basée sur 40 cas suivis pendant dix à trente-sept ans après leur guérison, montre

bien ce risque de déformations tardives, surtout dans les maux de Pott des régions dorsale inférieure et lombaire.

C'est alors que le corset amovible trouve son indication. Son principe doit être de s'appuyer sur le bassin, de soutenir la gibbosité en exerçant sur elle une légère pression, de maintenir le rachis dans une légère position de lordose, et enfin de

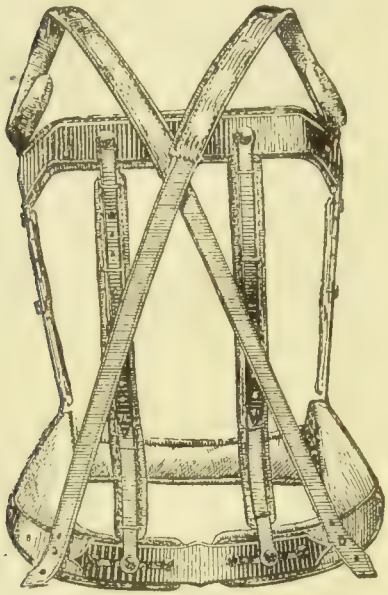

Fig. 56.
Corset tuteur simple pour mal de Pott.



Fig. 57.
Corset tuteur pour mal de Pott. Plaque de soutien dorsale.

soutenir le haut du corps par les aisselles, et, si le mal de Pott siège plus haut que le milieu du dos, de soutenir aussi la tête.

Les appareils qui peuvent remplir ce but sont de deux sortes : les uns se font en plâtre (corset de Sayre) cuir moulé (corset de Mathieu) celluloïde, bois, feutre, etc., et doivent être moulés sur le sujet placé en attitude de correction. Les autres sont des corsets-tuteurs (fig. 56, 57, 58) qui se composent essentiellement d'une ceinture pelvienne, supportant des tuteurs

dont les uns viennent soutenir le haut du thorax au moyen de béquillons axillaires, les autres, placés en arrière, étayent le

Fig. 58.
Corset tuteur pour mal de Pott dorsal, soutiens axillaires, plaque correspondant à la gibbosité.

rachis, et peuvent supporter une plaque de pression qui s'adapte exactement à la surface de la gibbosité.

Le point délicat de ces appareils est l'adaptation exacte de la ceinture pelvienne : on peut, dans les cas difficiles, faire celle-ci en cuir moulé, ou bien suivant le procédé de Hessing, avec des bandes d'acier embrassant exactement le bassin.

Kirmisson, Hoffa, ont insisté sur la nécessité de soutenir la tête dans les cas où la lésion siège plus haut que la moitié inférieure de la région dorsale. On peut utiliser pour cela les minerves ordinaires. Nous figurons ici un appareil construit par Aubert (fig. 59) qui réalise très heureusement cette indication au moyen de la traction élastique.

Fig. 59.
Corset tuteur pour mal de Pott, ceinture de Hessing, soutien de la tête par un dispositif à traction élastique (Aubert).

B. Traitement curatif. — Depuis fort longtemps on a cherché à faire disparaître la gibbosité après sa constitution. On a cité partout les essais d'Hippocrate, d'Oribase, de Ranchin sur Madame de Montmorency, et dans le cours des deux derniers siècles, de nombreux appareils ont été imaginés pour traiter le mal de Pott en essayant de réduire la gibbosité.

Cependant le problème ne s'est posé avec une précision particulière que dans les dernières années du xixe siècle, d'abord avec Sayre puis avec Chipault et Calot. Il comprend deux méthodes, le redressement forcé et le développement de courbures compensatrices.

a. *Redressement forcé.* — Les retentissantes communications de Calot ont suscité de tous côtés un grand nombre de recherches, si bien qu'aujourd'hui la question est jugée. S'il est vrai que l'on peut redresser les gibbosités qui ne sont pas trop anciennes, il est non moins certain que ce redressement n'est pas sans quelques dangers et que de plus, dans la très grande majorité des cas, on n'obtient pas la consolidation du rachis dans la position de redres-

sement artificiel. A moins de rester indéfiniment dans un corset plâtré, le malade revient peu à peu à sa position première. Il est donc démontré que le rachis ne peut pas faire les frais d'une consolidation dans sa position redressée, et ce fait est la condamnation de la méthode de CALOT.

Toutefois, cette tentative n'a pas été absolument sans résultats pratiques ; elle a ramené l'attention sur le traitement des gibbosités pottiques, peut être un peu trop négligé, et elle a conduit à étudier et à préciser certains faits encore peu connus jusque-là, d'où semble sortir actuellement une nouvelle méthode de traitement.

b. *Production de courbures compensatrices.* — SAYRE avait déjà démontré qu'on peut améliorer certaines gibbosités pottiques en les réduisant dans une certaine mesure par la suspension, et en maintenant la réduction à l'aide d'un corset plâtré. Des améliorations de ce genre ont été souvent obtenues par la méthode de CALOT dont le corset plus complet que celui de SAYRE, donne une immobilisation plus parfaite. Mais il ne s'agit plus d'un redressement dans le foyer tuberculeux ; il se produit au-dessus et au-dessous de la gibbosité des courbures de compensation qui redressent le rachis, améliorent la forme générale du corps, et réduisent souvent dans une proportion assez sensible sinon la gibbosité elle-même, du moins la difformité qu'elle occasionne.

Ce fait que nous avions déjà mis en évidence il y a trois ans dans la thèse d'ARSAC, est devenu la base d'une méthode de traitement qui a été appliquée avec des variations de détail en France par REDARD, DUCROQUET, GOURDON, en Allemagne par WOLFF, LANGE, en Russie par ANDERS.

Le principe est de respecter la gibbosité proprement dite, mais d'obtenir la production dans les segments voisins du rachis, d'une courbure compensatrice, c'est-à-dire d'une lordose. Il s'agit donc *de lordoser* le rachis. Les uns le font par la suspension (DUCROQUET, WOLFF), les autres par la position couchée en réclination sur des tables spéciales (REDARD, SCHEDE, etc.). On n'exerce aucune action de force sur la gibbosité, et on fixe simplement le malade dans un grand bandage

plâtré. Au bout de quatre à huit semaines, le bandage est enlevé, on fait un nouveau redressement que l'on maintient de même, jusqu'au moment où l'on juge le redressement suffisant. On place alors un appareil inamovible jusqu'à la consolidation du rachis.

Les résultats sont assez appréciables, mais ils ne constituent malgré tout qu'un pis aller, et le meilleur traitement de la gibbosité pottique reste toujours de la prévenir, par un traitement précoce et continué pendant un temps suffisamment long.

CHAPITRE II

DÉVIATIONS LATÉRALES DU RACHIS

Nous avons dit qu'à l'état normal le rachis ne présente pas d'autre courbure latérale que la dépression déterminée par le passage de l'aorte sur le côté gauche de la région dorsale. Il faut donc considérer comme pathologiques toutes les déviations latérales du rachis appréciables en clinique.

Ces déviations sont fréquentes et dépendent de causes très diverses. Certaines d'entre elles appartiennent plutôt à la neuro-pathologie qu'à l'orthopédie, ce sont celles qui accompagnent un grand nombre d'affections nerveuses, sciatique, maladie de Friedreich, atrophie musculaire progressive, syringomyélie, hémiplégie, etc. Nous nous bornerons à les signaler ici, devant réserver notre étude aux variétés de scoliose qui relèvent réellement de l'orthopédie infantile : ce sont la scoliose essentielle des adolescents et les scolioses qui dépendent d'une maladie bien déterminée, malformation congénitale, rachitisme, mal de Pott, pleurésie, paralysie infantile, hystérie. Nous avons réuni ces dernières sous le titre de scolioses symptomatiques.

ARTICLE PREMIER

SCOLIOSE ESSENTIELLE DES ADOLESCENTS

La scoliose essentielle des adolescents est la plus commune et la plus importante de toutes les variétés de scolioses. Nous allons étudier à son sujet les déformations scoliotiques dans leur ensemble, nous n'aurons ensuite, à propos des autres

variétés, qu'à signaler leurs particularités les plus intéressantes.

§ 1. — Anatomie pathologique

La scoliose est caractérisée essentiellement par une déviation latérale du rachis. Mais il suffit de jeter les yeux sur une colonne scoliotique (fig. 60) pour se rendre compte qu'il ne s'agit pas d'un mouvement comparable à l'inclinaison latérale physiologique, mais d'une déformation beaucoup plus complexe. Le rachis en effet paraît tordu sur lui-même, et de plus, si l'on envisage les vertèbres séparément, on voit qu'elles sont très notablement altérées dans leur forme et leur structure.

Fig. 60.
Rachis scoliotique
(d'après Hoffa).

Nous avons donc à étudier : 1° les déformations portant sur l'ensemble du rachis ; 2° les déformations des vertèbres considérées isolément. Nous devrons ensuite interpréter ces lésions pour établir une théorie anatomique de la scoliose. Nous résumerons enfin brièvement, les déformations des parties molles, et les altérations secondaires du crâne, du thorax et du bassin.

1° Déformations portant sur l'ensemble du rachis. — Ces déformations sont au nombre de deux, l'inflexion latérale et la torsion.

A. Inflexion latérale. — Le rachis scoliotique s'infléchit de côté, décrivant une ou plusieurs courbures dont la direction, le siège et l'étendue caractérisent les divers types de la déformation. Cette courbure porte le nom

du côté vers lequel est tournée sa convexité. Lorsqu'elle s'étend à toute la hauteur du rachis, on dit que la scoliose est totale ; souvent elle se limite à un ou deux segments voisins, et s'appelle alors suivant son siège, scoliose cervicale, dorsale, lombaire, cervico-dorsale ou dorso-lombaire. Nous verrons à propos des symptômes quels sont les types les plus fréquents.

Mais, lorsqu'elle est ancienne, l'inflexion reste rarement simple ; elle se complique par l'adjonction de courbures secondaires, que l'on nomme aussi courbures de compensation, parce qu'elles ont pour effet de rétablir la verticalité du rachis envisagé dans son ensemble. Ces courbures sont généralement adjacentes à la déformation primitive et de direction opposée à elle. Ainsi une scoliose dorsale droite se compliquera de déviations compensatrices cervicale et lombaire à convexité gauche. Mais lorsque la lésion primitive siège à une extrémité du rachis, s'il y a deux courbures secondaires, la seconde est de même sens que la courbure primitive. Ainsi sur une scoliose lombaire gauche, on pourra voir s'édifier une déviation dorsale droite et une autre cervicale gauche.

En général, les déformations secondaires restent moins accentuées que la courbure primitive qui se distingue alors facilement ; cependant on trouve quelquefois des scolioses à deux et trois courbures, si parfaitement égales qu'il est impossible de déterminer leur point de départ. Il est même fort probable que les courbures secondaires peuvent dans certains cas dépasser d'importance la courbure primitive.

Il y a des variations assez grandes dans l'apparition, le développement et le siège de ces courbures de compensation ; elles n'obéissent pas à des règles fixes, et leurs causes demeurent obscures. On les considère généralement comme l'expression de l'effort que fait le sujet pour maintenir sa position droite, et conserver son équilibre. Mais ce résultat n'est pas toujours atteint, et Dubreuil a précisément distingué des *scolioses verticales* dans lesquelles la tête et le sacrum finissent par se trouver sur une même verticale, et *des scolioses obliques* dans lesquelles la tête reste en dehors de la ligne médiane.

Le degré de la scoliose se mesure par l'étendue de la flèche,

c'est-à-dire de la distance comprise entre le sommet et la corde de l'arc formé par la courbure. Mais il faut remarquer que, par suite de la torsion du rachis portant les corps vertébraux en dehors et les apophyses épineuses en dedans, la courbe décrite par ces dernières est beaucoup moins prononcée que celle formée par la succession des corps vertébraux. Il peut même arriver comme l'ont montré Bouvier et Bouland que la ligne des apophyses épineuses reste droite alors que celle des corps présente déjà une déformation accentuée. Il faut donc retenir que la mensuration de la flèche par rapport aux apophyses épineuses, la seule possible en clinique, n'est qu'un moyen très imparfait d'apprécier le degré de la déformation scoliotique.

Signalons enfin que dans la scoliose, les courbures antéro-postérieures normales sont très souvent modifiées, tantôt effacées, tantôt exagérées; nous reviendrons sur ce point au chapitre clinique.

B. Torsion. — Si l'on regarde un rachis scoliotique par sa face antérieure, en ayant soin de marquer d'un point le milieu de chaque corps vertébral, on voit que la série des points reste sur la ligne médiane tant que la colonne vertébrale est droite. Au niveau des courbures, elle se dévie du côté de la convexité, et revient ensuite vers la ligne médiane à mesure que la courbure décroît. On a donc l'impression que la colonne vertébrale, en même temps qu'elle s'infléchit, se tord, de manière à présenter sa face antérieure alternativement d'un côté et de l'autre, suivant le sens des courbures, et à donner ainsi, à distance, la même impression d'enroulement qu'un pied de vigne (fig. 60).

On a discuté la réalité de cette torsion qui serait, a-t-on dit, plutôt une apparence résultant de l'asymétrie des corps vertébraux (Nicoladoni, Hoffa, Berg), de la flexion latérale de l'arc postérieur (Lorenz). Cependant à l'état physiologique, tout mouvement d'inclinaison latérale du rachis s'accompagne d'un certain degré de rotation des vertèbres; Albert a montré que cette rotation existe également dans le rachis scoliotique. Il serait d'ailleurs difficile de comprendre sans elle le relief des

côtes et des apophyses transverses du côté de la convexité, qui se remarque même à l'examen clinique, et donne lieu à des signes particuliers que l'on appelle précisément manifestation de torsion.

2° Déformations des vertèbres en particulier. — Nous avons à les étudier sur les corps vertébraux et sur l'arc postérieur.

A. Corps vertébraux. — En examinant séparément les vertèbres d'une courbure scoliotique, on voit que celle qui est placée au milieu de la courbe, présente une déformation importante. Son corps a pris la forme d'un coin dont la base est tournée vers la convexité, et le sommet tronqué regarde vers la concavité. C'est la *vertèbre en coin* de Kocher.

Aux extrémités de la courbure, les corps vertébraux présentent une déformation toute différente. Leurs surfaces basales restent parallèles, mais elles se sont déplacées l'une par rapport à l'autre, de sorte que les bords au lieu d'être verticaux sont obliques, et que sur une coupe vertico-transversale, le corps n'a plus la forme d'un rectangle, mais celle d'un parallélogramme. D'où le nom de vertèbres à *affaissement rhomboïdal ou losangoïde* (Delpech) de *vertèbres obliques* (Kocher).

Le reste de la courbe est formé par des vertèbres dites *intermédiaires*, qui présentent à la fois les caractères de la vertèbre en coin et de la vertèbre oblique mélangés dans une proportion qui varie suivant leur siège. A mesure qu'on s'approche davantage du sommet, la forme en coin se prononce de plus en plus, au contraire le type des vertèbres obliques devient d'autant plus accentué qu'on arrive plus près des extrémités. Il suffit donc de bien connaître la vertèbre en coin et la vertèbre oblique pour être à même de comprendre les déformations de toutes les autres.

a. *Vertèbre en coin.* — En regardant la vertèbre par sa face antérieure (fig. 61), on voit que, du côté de la concavité, elle est aplatie de haut en bas, de telle sorte que ses surfaces basales ne sont plus parallèles mais convergentes, et que, sur une coupe

vertico-transversale, le corps vertébral a la forme d'un triangle, dont la base regarde vers la convexité de la courbure.

A cette déformation principale il s'en ajoute une autre bien mise en évidence par Albert. Si on regarde la vertèbre de profil, on remarque en effet que le bord antérieur est plus élevé que le bord postérieur, ce qui signifie que le corps vertébral n'est pas seulement aplati de côté mais aussi en arrière ; aussi le point le plus déprimé ne se trouve-t-il pas à l'extrémité du diamètre transverse, mais un peu en arrière, à l'endroit où le pédicule se détache du corps vertébral.

Fig. 61.
Vertèbre en coin (d'après Bouvier et Bouland).

Lorsque l'aplatissement atteint un degré extrême, les deux surfaces basales viennent presque au contact à ce niveau, et le bord correspondant de la vertèbre n'existe plus. Mais les déformations aussi accentuées sont rares ; presque toujours le bord latéral conserve une certaine hauteur. Il est alors profondément excavé, formant une sorte de gouttière antéro-postérieure dont les bords sont constitués par les surfaces basales qui surplombent au-dessus et au-dessous de lui. Au fond de cette gouttière, le tissu osseux est remarquablement dense et compact ; il forme souvent de petites colonnettes verticales qui s'étendent entre les surfaces basales comme pour les soutenir ; nous reviendrons plus loin sur la signification de cette condensation osseuse.

Si maintenant au lieu de regarder la vertèbre en coin suivant ses bords, on l'examine suivant ses faces, et particulièrement par en haut (fig. 62), on voit que ses deux moitiés ne sont pas semblables : la vertèbre en coin est donc asymétrique.

A première vue, cette asymétrie paraît causée par l'élargisse-

ment du corps vertébral du côté de la concavité dont la surface basale empiète sur la racine du pédicule, et s'étend même parfois jusque sur ce pédicule lui-même. On a l'impression que le tissu osseux ramolli s'est étalé comme une cire molle sous la pression exagérée qu'il supporte du côté de la concavité de la courbure.

Fig. 62.
Vertèbre en coin de la région dorsale montrant l'asymétrie du corps et la flexion latérale de Lorenz (d'après Hoffa).

Mais en étudiant de plus près cette portion élargie, particulièrement sur des vertèbres en coin de la région lombaire, on remarque qu'elle est constituée par un tissu osseux dense, compact, qui se délimite assez nettement du tissu osseux voisin pour qu'on ait pu l'envisager comme une formation osseuse distincte. Hoffa en a donné la description suivante : elle prend naissance sur la limite du bord antérieur et du bord latéral du corps vertébral, et s'élargit progressivement pour se terminer en arrière au niveau du pédicule par un contour plus ou moins arrondi. Sa forme peut être comparée à celle d'un olécrane dont le sommet serait dirigé en avant et la base en arrière. D'après Wolff, Hoffa, cette formation se poursuivrait dans l'épaisseur de la vertèbre, et formerait ainsi les colonnettes osseuses compactes que nous avons décrites au fond de la gorge que présente le bord du côté concave. Il existerait donc ainsi, du côté concave de la courbure, une sorte de colonne osseuse compacte surajoutée à la vertèbre, et qui semblerait avoir pour rôle d'augmenter sa résistance et de lui permettre de jouer mieux son rôle de support. Nous verrons plus loin que cette conception est discutable.

La structure de la vertèbre en coin a été bien étudiée par Nicoladoni. On ne trouve aucun ordre particulier dans la dis-

position des travées du tissu spongieux, mais la répartition de ce tissu n'est pas uniforme. Du côté de la convexité, il est lâche, et présente des espaces médullaires très grands : au contraire, du côté de la concavité, on trouve en arrière, à l'endroit où prend naissance le pédicule vertébral, une condensation notable de l'os, dont on se rend bien compte en examinant des radiographies de vertèbres isolées (Nové-Josserand, Rédard). Les travées osseuses ont une disposition assez typique : elles rayonnent en éventail de ce point vers tout le reste de l'os, et ces rayons sont réunis entre eux par des travées transversales concentriques. La structure ne montre rien qui corresponde à une néoformation osseuse comme l'entendent Wolff et Hoffa, elle révèle seulement une condensation de l'os de plus en plus prononcée à mesure qu'on s'approche davantage de la racine du pédicule.

Fig. 63.
Vertèbre oblique
(d'après Albert).

b. *Vertèbre oblique.* — Ici le corps conserve sa hauteur et ses surfaces basales restent parallèles. Mais elles ne sont plus située exactement l'une au-dessus de l'autre (fig. 63). La face supérieure a glissé du côté de la convexité, de sorte que les bords latéraux au lieu d'être verticaux, sont obliques de bas en haut et du côté de la concavité vers celui de la convexité. Il en résulte que, sur une coupe transversale, le corps vertébral, prend la forme d'un parallélogramme sur les vertèbres lombaires, et d'un losange sur les vertèbres dorsales dont les corps ont la même dimension en hauteur et en largeur. De là le nom d'*affaissement rhomboïdal* ou *losangoïde* que Delpech avait donné à cette déformation.

Cette obliquité se retrouve dans la structure même des corps vertébraux : les grosses travées verticales que l'on distingue sur leur face antérieure, sont, comme les bords, obliques de bas en haut et du côté de la concavité vers celui de

la convexité, elles ne sont donc plus perpendiculaires aux surfaces basales, mais forment avec elles un angle qui peut aller jusqu'à 45°. Sur les coupes, on voit que les travées verticales ont une disposition identique dans toute l'étendue du corps vertébral.

D'après Lorenz, le corps des vertèbres obliques présenterait en outre de la déformation que nous venons de décrire, un mouvement de torsion de la surface basale supérieure par rapport à l'inférieure, de telle sorte que les travées au lieu d'être simplement obliques, s'enrouleraient en spirale en se dirigeant de bas en haut, de la concavité vers la convexité et d'avant en arrière.

B. Déformations de l'arc postérieur. — Il faut étudier : *a*) les modifications de position de l'arc postérieur envisagé dans son ensemble par rapport au corps vertébral; *b*) les déformations de ces diverses parties considérées isolément.

a. *Arc postérieur en général.* — Albert a bien schématisé les déplacements que l'arc postérieur, envisagé dans son ensemble, subit par rapport au corps vertébral. Il faut les considérer suivant trois plans. En projection horizontale l'arc se montre fléchi du côté de la concavité, c'est la *flexion latérale de* Lorenz ; en projection transversale il se montre tordu de bas en haut et de la concavité vers la convexité c'est la *torsion de l'arc postérieur;* enfin en projection verticale il se montre redressé, c'est la *réclination d'*Albert.

α) La *flexion latérale* se voit bien si, en regardant une vertèbre en coin par sa face supérieure, on cherche à déterminer l'axe antéro-postérieur de son corps et de son arc postérieur. On voit alors que ces deux lignes ne sont pas sur le prolongement l'une de l'autre : l'axe de l'arc postérieur s'incline du côté de la concavité par un mouvement de flexion latérale qui se passe à l'endroit où les pédicules s'implantent sur le corps vertébral (fig. 62).

Par suite de ce mouvement, le pédicule du côté de la convexité devient directement antéro-postérieur, tandis que celui de la concavité s'incline fortement en dehors au point de devenir presque transversal.

β) La *torsion de l'arc postérieur* se distingue bien lorsqu'on regarde la vertèbre par sa face postérieure (fig. 64). C'est un mouvement comparable à celui que l'on obtiendrait en saisissant l'arc postérieur et en cherchant à le visser dans le corps préalablement fixé. Il en résulte que l'axe transversal de l'arc postérieur, représenté par la direction des apophyses transverses ou par une ligne tangente aux apophyses articulaires supérieures, n'est plus parallèle à l'axe transversal du corps. En général, la direction de ce mouvement est telle que l'angle ainsi formé est ouvert en haut et du côté concave ; toutefois, comme cette déformation se voit plutôt sur les vertèbres intermédiaires et les vertèbres obliques, il est difficile d'établir un rapport absolument fixe entre sa direction et le sens de la courbure rachidienne correspondante.

Fig. 64.
Torsion de l'arc postérieur (d'après ALBERT).

γ) Enfin la *réclination*, décrite par ALBERT, ne se rencontre guère qu'à la région dorsale. Elle consiste dans un mouvement de charnière que l'arc postérieur exécute de bas en haut autour de l'axe transversal passant par les pédicules, et qui a pour effet de redresser les apophyses épineuses et de les rendre plus horizontales.

b. *Déformations des parties constitutives de l'arc postérieur.* — Tous les éléments de l'arc postérieur participent plus ou moins à ces déformations.

α) Les *pédicules* changent de direction par suite de la flexion latérale de l'arc postérieur; celui du côté convexe se dirige directement d'avant en arrière, tandis que celui du côté concave se porte presque transversalement en dehors (fig. 62). Ce dernier est en outre notablement plus grêle, plus mince, plus court. D'après HOFFA, ce raccourcissement ne serait qu'une apparence due à ce que le corps vertébral a en quelque sorte débordé sur le pédicule, et l'a noyé dans sa masse, et sur les

coupes transversales, on pourrait le retrouver avec toute sa longueur.

β) Les *lames vertébrales* du côté de la concavité présentent presque constamment, au niveau des vertèbres en coin, une augmentation de leur épaisseur qui peut aller jusqu'à la doubler. Elles sont en général aussi moins hautes, plus courtes et moins verticales que l'autre côté.

γ) Le *trou vertébral* prend sur les vertèbres en coin une forme ovoïde : son pôle le plus large dirigé du côté de la convexité, se forme au dépens de la portion la plus latérale du corps et du pédicule, son pôle étroit correspondant à la face postérieure du pédicule du côté de la concavité. Sur les vertèbres de transition, le trou vertébral redevient circulaire.

δ) Les *apophyses articulaires* situées du côté de la concavité ne jouent plus qu'un rôle très secondaire, aussi les trouve-t-on très atrophiées souvent réduites à une simple lame osseuse mince et transparente. Elles sont remplacées par des surfaces articulaires nouvelles qui se développent à leur base sur les parties correspondantes de la lame du pédicule et de la racine de l'apophyse transverse. Cette néarthrose a une direction générale à peu près horizontale, sa largeur est double ou triple de celle de la surface articulaire normale.

Les apophyses descendantes sont obligées de modifier leur forme de façon à s'adapter aux précédentes : leur bord inférieur s'élargit et devient une véritable face qui vient s'articuler avec la néarthrose de la vertèbre sous-jacente.

ε) Les *apophyses transverses* subissent les modifications les plus variables. Cependant on peut dire qu'en général, du côté concave, elles sont plus minces, plus longues ; parfois elles disparaissent complètement pour faire partie de la néarthrose qui se forme de ce côté. Du côté de la convexité, elles se rapprochent de l'apophyse épineuse en prenant une direction plus antero-postérieure, de sorte que l'angle transverso-épineux du côté convexe est plus aigu.

ζ) Les *apophyses épineuses* sont généralement inclinées vers la concavité par le mouvement général de flexion latérale de l'arc postérieur. Mais leur pointe présente dans sa direction

des variations nombreuses. Il n'est pas rare de la voir déviée au contraire vers la convexité.

En somme les points les plus importants des déformations de l'arc postérieur sont surtout l'épaississement des lames et la disposition des néarthroses du côté de la concavité. En examinant cette disposition sur une série de vertèbres superposées, on acquiert bien l'impression que ces lames épaissies, condensées, réunies par des surfaces articulaires horizontales et larges, constituent une véritable colonne de soutien qui doit suppléer, dans une certaine mesure à l'insuffisance de la colonne antérieure formée par les corps.

Signalons en terminant les ossifications exubérantes que l'on rencontre fréquemment dans les déformations anciennes. Elles se trouvent principalement du côté de la concavité, sur les bords des surfaces basales et autour des articulations des arcs postérieurs. Elles peuvent arriver à former de véritables stalactites osseuses qui soudent entre elles les vertèbres situées vers le sommet de la courbure pour former un bloc rigide dont la vertèbre en coin est le centre.

3° Théorie anatomique de la scoliose. — Il faut maintenant faire la synthèse des déformations que nous venons de décrire pour essayer d'arriver à déterminer leur mode de développement.

Cette question qui semble tout d'abord être de la théorie pure, sans intérêt pratique, a cependant une grande importance, car la solution qu'on lui donne a une répercussion directe sur la pathogénie et sur le traitement de la scoliose.

Hueter et Engel, Nicoladoni, envisageaient surtout la scoliose comme un trouble de croissance. Par suite d'une attitude vicieuse longtemps prolongée, le côté surchargé du rachis se trouverait arrêté ou retardé dans son développement, d'où les déformations des corps vertébraux et l'établissement de la scoliose.

On a invoqué surtout, en faveur de cette théorie, l'asymétrie du corps vertébral. Nicoladoni a cherché à établir que cette asymétrie résulte d'une atrophie du côté concave. Pour cela,

il trace une ligne antéro-postérieure réunissant le milieu de la face antérieure du corps vertébral au milieu de sa face postérieure, et il montre que cette ligne divise le corps vertébral en deux parties inégales dont la plus petite se trouve du côté de la concavité.

Mais cette ligne est absolument fictive, car rien ne démontre que les points de repère, sur lesquels elle est établie, n'ont pas été déplacés par la déformation de la vertèbre. Et même si l'on avait des points fixes indiquant le milieu antérieur et le milieu postérieur, rien ne prouve que la ligne droite, passant par ces deux points, correspondrait, au milieu vrai du corps vertébral (Albert) : ce pourrait être aussi bien une ligne courbe ou une ligne irrégulière. Le problème ainsi posé est donc insoluble, car il est impossible de déterminer le plan médian primitif de la vertèbre, et de démontrer ainsi que son asymétrie est due à un trouble de croissance.

Il reste alors en présence deux interprétations. La première considère les déformations des vertèbres comme une adaptation de la colonne vertébrale à des conditions statiques anormales. Le poids du corps étant déplacé d'une façon durable sur l'un des côtés de la ligne médiane, la partie des vertèbres située de ce côté est soumise à une pression exagérée, et s'organise pour la supporter. Cette adaptation a pour résultat l'édification de cette masse de tissu compact qui, dans les vertèbres en coin, occupe le côté de la concavité et constitue sur les faces de la vertèbre, la formation en forme d'olécrane décrite par Hoffa, et sur le bord correspondant les colonnettes de tissu compact qui occupent le fond de la gorge. Sur l'arc postérieur, le même travail aboutit à l'épaississement des lames et à la transformation des surfaces articulaires du côté de la concavité en organes de soutien.

Toutes les déformations scoliotiques seraient ainsi une adaptation du rachis à des conditions statiques défectueuses, sauf cependant l'aplatissement en coin qui doit forcément être considéré comme le résultat d'une action purement mécanique. Telle est la théorie qu'ont défendue notamment Wolff et Hoffa.

Pour Albert et Lorenz, au contraire, les déformations scoliotiques pourraient toutes se ramener à des inflexions et à des torsions dont la cause principale est une malléabilité anormale des os. Le rachis est à ce point de vue composé de deux parties bien différentes : la colonne antérieure formée par la série des corps, composés de tissus spongieux et unis entre eux d'une façon relativement lâche, et la colonne postérieure formée par la succession des arcs, constitués par du tissu compact, et reliés entre eux par des ligaments nombreux et forts. Lorsque le rachis est ramolli, la colonne antérieure cède facilement, d'où les déformations des vertèbres en coin et des vertèbres obliques, tandis que la résistance plus grande de la colonne postérieure donne naissance aux nombreuses flexions et torsions que les arcs présentent par rapport aux corps.

Il semble que ces deux théories ne pèchent que par leur exclusivisme, chacune d'elles renfermant une part de vérité. Il est bien certain que la forme en coin, la forme oblique des corps vertébraux, et toutes les flexions et les torsions de l'arc postérieur sont des déformations purement mécaniques ne pouvant se comprendre que si l'on admet une mollesse anormale du tissu osseux. Mais d'autre part, il semble difficile d'expliquer de la même manière la condensation du tissu spongieux du côté de la concavité, et l'épaississement des lames et des surfaces articulaires du même côté, qui correspond évidemment à l'édification d'une colonne de sustentation dans l'arc postérieur. Là, il faut bien admettre l'intervention d'un phénomène vital que peut faire comprendre la loi d'adaptation fonctionnelle de Wolff.

Nous résumerons donc la théorie anatomique de la scoliose en disant que les déformations les plus visibles, les plus importantes et les premières en date, résultent d'un ramollissement exagéré du squelette et sont purement passives. A la longue, il se fait dans cette colonne déformée des modifications architecturales grâce auxquelles elle arrive à mieux remplir son rôle de soutien dans la position anormale où elle se trouve. Ce sont, dans la série des corps : la colonne de tissu compact qui occupe leur partie postéro-latérale du côté de la

concavité, et dans l'arc postérieur, la colonne de soutènement formée par la succession de lames et des apophyses articulaires de ce même côté.

4° Altérations des parties molles rachidiennes. — Nous avons à considérer les ligaments, les muscles, la moelle et les racines rachidiennes.

α) Le *ligament longitudinal antérieur* est à la fois déplacé et déformé : déplacé vers la concavité, il laisse à découvert la partie du corps vertébral qui se trouve du côté de la convexité; sa déformation résulte de ce que la plus grande partie de ses fibres se sont transportées vers le côté de la concavité, il forme là un bord épais, saillant, tandis que, de l'autre côté, il s'amincit de plus en plus en s'étalant sur le corps vertébral.

β) Le *ligament longitudinal postérieur* conserve une disposition à peu près normale, même dans les formes les plus accentuées de scoliose.

γ Les *ligaments des arcs postérieurs* présentent, du côté de la concavité, un raccourcissement en rapport avec le degré de la déformation. En particulier, les intertransversaires sont tellement courts qu'ils ne sont plus reconnaissables. Les ligaments costo-transversaires sont allongés du côté de la convexité, en raison du redressement des côtes, ils sont au contraire raccourcis du côté de la concavité.

δ) Les *disques intervertébraux* sont aplatis en forme de coin du côté de la concavité, au niveau du sommet de la courbure, comme les corps vertébraux correspondants. Cet aplatissement peut aller jusqu'à la disparition complète du disque : les corps vertébraux se trouvent alors directement au contact. Il y a de plus une déformation des disques qui sont étalés, élargis du côté de la concavité, tandis qu'ils conservent leur forme du côté de la convexité, d'où il résulte que le noyau mou du disque semble déplacé vers ce dernier côté.

ε) *L'état des muscles* n'a été étudié que dans des scolioses anciennes. On trouve alors des changements de longueur résultant de leur adaptation aux conditions nouvelles qui leur

sont créés par la déformation. Ceux qui siègent vers la concavité sont raccourcis, les autres plus ou moins distendus. Dans les formes très accentuées, les muscles des goutières peuvent être déplacés, ceux qui sont situés du côté de la concavité s'écartent du rachis, les autres au contraire se rapprochent des apophyses épineuses, et pourraient même se subluxer par-dessus ces dernières vers le côté concave. On a signalé aussi des altérations nutritives des muscles qui sont atteints de dégénérescence fibreuse ou graisseuse (Wirchow, Dittel, Schultheiss), et on a cherché à établir des différences entre ces lésions, suivant qu'elles siègent du côté de la convexité ou de la concavité. Hoffa fait remarquer justement qu'elles doivent être plutôt en rapport avec les conditions nouvelles dans lesquelles les muscles se trouvent au point de vue fonctionnel du fait de la déformation.

ζ) La *moelle et les racines rachidiennes* ne présentent pas de lésions. Dans les formes invétérées on observe quelquefois en clinique des douleurs irradiées le long des nerfs du côté de la concavité qui paraissent attribuables à la compression de ces nerfs, mais on n'a pas fait sur ce point des recherches anatomiques précises.

5° Déformations du thorax du bassin et du crâne. — Toutes les parties du squelette en rapport avec le rachis subissent le contre coup de sa déformation. Le thorax est le siège des altérations les plus importantes; celles du crâne et du bassin sont beaucoup moins considérables.

a. *Thorax.* — Les côtes, envisagées isolément, présentent dans leur forme et leur direction des changements importants. Du côté de la convexité, l'angle postéro-externe est très exagéré, il peut arriver à faire un angle aigu; à partir de cet angle la côte est redressée et ne présente plus sa courbure normale. Du côté de la concavité, la disproportion est exactement inverse: l'angle postéro-externe est très ouvert, presque effacé, mais la côte présente vers son extrémité antérieure, au niveau de sa réunion avec le cartilage, une courbure exagérée et parfois un angle plus ou moins aigu (fig. 65).

Les côtes du côté de la convexité sont écartées les unes des autres, et ont une direction très fortement oblique en bas et en avant; du côté de la concavité, elles sont au contraire presque horizontales, serrées, les unes contre les autres au point de venir parfois au contact.

Enfin, la direction générale des côtes est changée : au lieu de converger symétriquement vers un point situé au milieu de la

Fig. 65.
Déformation des côtes (d'après Hoffa).

face antérieure du thorax, elles se dirigent en avant et du côté de la concavité

Il résulte de cet état des côtes une déformation importante du thorax envisagé dans son ensemble. C'est d'abord l'apparition du côté de la convexité d'une gibbosité postérieure formée par la superposition des angles postéro-externes saillants des côtes correspondantes. Suivant que la déformation des côtes représente une courbe plus ou moins arrondie, ou un angle plus ou moins aigu, cette gibbosité a la forme d'une voussure plus ou moins large, ou d'une arête plus ou moins angulaire. Elle s'étend généralement à une certaine hauteur du thorax, occupant le tiers ou la moitié de ce dernier, rarement davantage.

Parfois se développe aussi une gibbosité antérieure, située du côté de la concavité, et résultant de la saillie de l'angle anté-

rieur des côtes. Le thorax prend alors une forme oblique d'arrière en avant et de la convexité vers la concavité, le sternum est déplacé de ce côté, et comme il conserve ses attaches supérieures, il devient oblique de haut en bas et de la convexité vers la concavité. Dans les scolioses invétérées, le thorax dans son ensemble paraît atrophié, trop petit proportionnellement au sujet dont la taille est cependant fort réduite.

Cette réduction de la capacité thoracique paraît, au premier abord, surtout considérable du côté de la concavité, à cause de l'aplatissement de l'angle postérieur des côtes et de la grande diminution de hauteur qui résulte de leur rapprochement. Cependant, sur une coupe transversale du thorax, on se rend compte qu'en réalité la réduction se fait surtout aux dépens du côté convexe, à cause du mouvement qui ramène les côtes en dedans vers le côté concave, réduisant beaucoup l'espace costo-vertébral, dont la plus grande partie est d'ailleurs remplie par la masse des corps vertébraux situés tout entiers de ce côté.

Les viscères thoraciques et abdominaux doivent s'adapter à la disposition anormale de leur contenant.

b. *Bassin.* — En dehors des cas où il a été atteint par le rachitisme et présente de ce fait des déformations authochtones, le bassin est peu modifié dans la scoliose. Nous verrons cependant à propos de la symptomatologie, que souvent le sacrum prend part à la constitution des courbures scoliotiques, et s'incline suivant le sens des courbures lombaires, se comportant à ce point de vue comme une partie intégrante du rachis. Mais cette participation ne va généralement pas jusqu'à entraîner une déformation du bassin. Celle-ci ne se rencontre que dans les formes graves et remontant à la première enfance. Elle consiste essentiellement dans l'obliquité du sacrum et une modification de courbure de l'os iliaque telle que le détroit supérieur devient asymétrique. Le résultat est en somme un bassin oblique, dont l'obliquité est toujours inverse à celle du thorax.

c. *Crane et face.* — Dans les formes graves aussi, on rencontre presque constamment, suivant Witzel, une scoliose de

la face et du crâne correspondante à la courbure du segment cervical.

§ 2. — Pathogénie

L'anatomie pathologique vient de nous montrer que les déformations de la scoliose ne peuvent être interprétées comme un trouble de croissance, ou une adaptation anatomique des os à une attitude anormale longtemps prolongée : elle nous a donné au contraire, la preuve que les plus typiques de ces déformations, telles que la vertèbre en coin, la vertèbre oblique et les différentes inflexions de l'arc postérieur, témoignent d'un ramollissement anormal du tissu osseux qui est bien évidemment l'essence même de la maladie.

Il faut d'abord établir la nature de cet état pathologique. Mais nous verrons qu'il n'est pas seul en cause et qu'à côté de lui, il faut faire une place dans la pathogénie de la scoliose aux muscles et aux ligaments.

1° Ramollissement du squelette. — Pour Rupprech, Kirmisson, il serait de nature rachitique et la scoliose essentielle des adolescents devrait se ranger tout entière parmi les manifestations du rachitisme tardif.

L'existence de la scoliose rachitique n'est pas douteuse non seulement chez les jeunes enfants, mais même chez les adolescents, et il est vrai que les caractères propres de la déformation rachidienne ne permettent pas le plus souvent de la distinguer des autres scolioses des adolescents. Mais l'histoire du malade apprend qu'il a eu dans son enfance un rachitisme certain dont il présente généralement les stigmates, ou bien ce qui est plus rare, la déviation du rachis s'accompagne de symptômes qui indiquent l'évolution du rachitisme tardif, et, dans l'un ou l'autre cas, on trouve à côté de la scoliose la signature du rachitisme.

Ces scolioses, manifestement rachitiques, semblent toutefois être l'exception; dans les écoles de Lausanne, Combe, Scholder et Weith n'ont trouvé du rachitisme que dans 13,8 p. 100 des

cas de scoliose, et l'observation quotidienne montre souvent des déviations rachidiennes évoluant sur des jeunes filles dont le passé est indemne de rachitisme, et dont le squelette élancé et grêle ne rappelle en rien cette maladie. Aussi faut-il admettre que le ramollissement du squelette, qui est à l'origine de toute scoliose, n'est pas forcément de nature rachitique, et chercher à déterminer de quelle cause il peut dépendre.

La croissance est un premier facteur ; on voit souvent la scoliose se développer au cours ou à la suite d'un rapide accroissement de la taille, et il n'y a rien d'irrationnel à admettre une relation entre ces deux phénomènes, les os en croissance étant physiologiquement mous.

Il est très vraisemblable aussi, comme le dit Hoffa, que toutes les maladies infectieuses sont capables de diminuer la résistance du squelette rachidien, soit par la forte poussée de croissance qu'elles occasionnent souvent, soit peut-être aussi par l'action directe des toxines microbiennes sur le tissu osseux.

Enfin, on voit aussi quelquefois la scoliose se développer avec un cortège de symptômes assez précis : les enfants sont pâles, mous, vite fatigués, leurs muscles sont grêles, les fonctions respiratoires et digestives troublées, la menstruation irrégulière ; il y a parfois de l'anémie, une maigreur anormale ou au contraire une tendance à l'obésité, le tout accompagné de troubles nerveux assez accentués. Ces signes, qui ne ressemblent en rien à ceux du rachitisme tardif, évoquent cependant l'idée d'une sorte de dystrophie qui frappe un peu tous les tissus, et dont la localisation sur le rachis produit la scoliose.

Quelle que soit sa cause, cette dystrophie osseuse n'occupe pas toujours la même place dans la pathogénie de la scoliose. Dans certains cas, elle est tellement prédominante qu'elle semble exister seule. Telles sont par exemple ces scolioses graves que l'on voit évoluer chez des garçons robustes, des campagnards, des gymnastes, des lutteurs, et dont le développement considérable et rapide indique un véritable affaissement osseux, presque comparable à celui que détermine le mal de Pott.

Le plus souvent au contraire, la dystrophie osseuse est légère,

et resterait peut-être latente s'il n'intervenait pas d'autres facteurs qui sont : une faiblesse particulière des muscles et des ligaments du rachis, et toutes les causes capables de troubler l'équilibre normal de la colonne vertébrale.

2° Rôle des muscles et des ligaments. — On ne discute plus aujourd'hui les théories qui ont cherché à expliquer la scoliose par des altérations primitives des muscles et des ligaments. Tout le monde admet qu'elle est avant tout d'origine osseuse. Mais il ne s'ensuit pas que les muscles et les ligaments du rachis n'aient aucun rôle dans sa production.

Ce sont en effet les muscles et les ligaments qui, à l'état physiologique, assurent la rectitude du rachis, et lui permettent de jouer son rôle de support. Composé de pièces nombreuses, toutes mobiles les unes sur les autres, il doit sa rigidité à l'action incessante des muscles qui fixent chaque vertèbre par rapport à ses voisines, et à la tension des ligaments qui jouent dans certaines attitudes le rôle d'organes d'arrêt. Si les muscles sont faibles, les ligaments relâchés, les causes de déformation dont nous parlerons plus loin agiront d'une façon beaucoup plus intense sur les corps vertébraux.

Or il est fréquent de trouver chez les enfants scoliotiques une musculature peu développée et peu résistante, et cela est dû à des causes multiples : prédisposition héréditaire, mode d'éducation défectueux ne cherchant pas à aider au développement physique par des jeux, des exercices appropriés, surmenage scolaire, surmenage mondain, etc. Il est facile de se rendre compte de cette influence des muscles chez les scoliotiques au début. On les voit corriger leur déformation par un simple effort musculaire, tandis que la dépression des forces qui résulte de la fatigue, ou d'une maladie quelconque s'accompagne d'une exagération passagère de la courbure rachidienne.

Il est moins facile de mettre en évidence la laxité des ligaments : on peut cependant remarquer que, chez beaucoup d'enfants scoliotiques, les ligaments de presque toutes les articulations sont plus ou moins relâchés, les coudes en particulier sont souvent capables d'une hyperextension excessive, les

genoux, les tibio-tarsiennes présentent aussi une mobilité anormale qui se traduit sur cette dernière par le développement fréquent d'un pied valgus.

§ 5. — Étiologie

Connaissant les éléments primordiaux des déformations scoliotiques, nous pouvons apprécier maintenant les causes qui, plus ou moins directement, aident à leur développement.

1° Fréquence, age, sexe, hérédité. — La déviation latérale du rachis est une déformation très fréquente. D'après Hoffa, Dollinger, elle représenterait 30 p. 100 de la clientèle des Instituts orthopédiques et sa fréquence est encore bien plus grande si l'on va chercher des documents statistiques dans les écoles. Les enquêtes de Krug à Dresde, de Combe, Scholder et Weith à Lausanne, de Guillaume à Neuchatel, de Hagmann à Moscou, Kallbach à Saint-Pétersbourg, etc., montrent que près du quart de la population scolaire est atteinte de scoliose.

Le fait, généralement admis, que cette déformation frappe plus particulièrement les filles, n'est également vrai que pour les Instituts orthopédiques où la proportion est de 85 p. 100 de filles contre 15 p. 100 de garçons. Mais, dans les écoles, on a trouvé pour les deux sexes des chiffres presque égaux 24,67 p. 100 de garçons contre 26,7 p. 100 de filles, d'après Combes Scholder et Weith ; 26 p. 100 de garçons contre 22,5 p. 100 de filles, d'après Krug. Cette différence s'explique parce que beaucoup de scolioses légères restent méconnues chez les garçons qui sont moins surveillés à cet égard, et qui, grâce à leur goût pour les exercices physiques, se corrigent souvent spontanément.

La scoliose essentielle des adolescents commence généralement à se montrer de sept à dix ans. Il résulte d'une statistique d'Eulenbourg que, dans la moitié des cas, la déformation existe avant l'âge de dix ans. Toutefois, ce n'est que plus tard, vers onze, douze ou treize ans, que les déformations deviennent bien appréciables, et souvent l'affection

n'est pas reconnue avant cette époque. Enfin, il est incontestable que la scoliose peut avoir un début tardif jusqu'à l'âge de quinze ans, mais les faits authentiques en sont rares, et presque toujours, il s'agit de déformations assez faibles pour être restées méconnues jusque-là, et qui se sont accrues brusquement à l'occasion de fatigues excessives, d'un apprentissage ou d'une maladie, chlorose, troubles menstruels, etc.

D'après certains auteurs, la part de l'hérédité dans la pathogénie de la scoliose serait considérable, mais il est difficile de se renseigner exactement sur ce point, parce que la scoliose est fréquente et que les mères, d'autre part, cachent volontiers leurs propres antécédents. Cependant il est remarquable de voir souvent plusieurs enfants d'une même famille présenter une déformation reproduisant presque exactement le même type.

2° Attitudes vicieuses et causes statiques. — Nous avons dit plus haut que toutes les causes qui troublent la statique du rachis peuvent jouer un rôle dans le développement de la scoliose, mais il faut bien définir ce rôle, car leur importance a été souvent exagérée. Elles ne sont pas capables de créer à elles seules les déformations de la scoliose essentielle des adolescents : lorsqu'elles agissent seules, elles déterminent une attitude scoliotique et peuvent à la longue donner naissance à une véritable scoliose, mais celle-ci se développe lentement, s'accroît pendant toute la vie sans atteindre cependant un développement considérable. C'est une *scoliose statique* qui se différencie bien par son évolution, de la scoliose ordinaire des adolescents. Dans cette dernière les causes statiques interviennent assurément, mais seulement comme des causes adjuvantes, et elles ne jouent un rôle actif que si le rachis, déjà ramolli dans sa substance et mal soutenu par ses muscles, se trouve en puissance de déformation.

Ces causes sont nombreuses, on peut les diviser en anatomiques et physiologiques.

A. Causes anatomiques. — Ce sont toutes les lésions qui déplacent de côté le centre de gravité du corps.

Lorsqu'elles siègent sur la tête ou sur les membres supérieurs, elles occasionnent une répartition inégale de la charge que doit supporter le rachis et tendent ainsi à le faire incurver. Les plus fréquentes sont, pour la tête, le torticolis congénital ou acquis, les attitudes anormales résultant de troubles oculaires (myopie ou hypermétropie unilatérales, astigmatisme), les obstructions nasales, les otites, etc.

Pour le membre supérieur nous trouvons toutes les atrophies du membre et en particulier de l'épaule, résultant de traumatismes, d'arthrites, et surtout des paralysies obstétricales ou infantiles.

Les lésions des membres inférieurs troublent la statique du rachis en occasionnant des différences de longueur de ces membres, d'où il résulte que le bassin s'incline du côté le plus court, et que le rachis doit s'incurver pour conserver au corps son attitude verticale.

Les grosses lésions du membre inférieur telles que la luxation congénitale, la coxalgie, les fractures du fémur, de la jambe, les arthrites du genou, le genu valgum, etc., ont un rôle très secondaire dans la pathogénie de la scoliose vulgaire. On a au contraire attribué une grande importance au pied plat et à l'inégalité de longueur congénitale des membres inférieurs.

Rédard a insisté sur les relations de la scoliose avec le pied plat : leur coexistence est en effet fréquente, mais ces deux ésions semblent provenir de la même cause et ne dériver 'une de l'autre que d'une façon exceptionnelle.

Quant à l'inégalité de longueur des membres inférieurs, sa fréquence est encore discutée. Anatomiquement, les mensurations de Garson sur 70 squelettes auraient montré que presque toujours un des membres inférieurs est plus court que l'autre, et que ce raccourcissement siège plus souvent à gauche. En clinique, les faits sont contradictoires : tandis que Staffel, Taylor, Hebel, trouvent très fréquemment cette différence, Lorenz, Dolega ne la rencontrent que dans le 1/100 des cas. Ceci s'explique par la difficulté d'apprécier exactement à la mensuration des différences souvent très minimes.

Il est probable que, dans beaucoup de cas, la différence de longueur des membres inférieurs est plutôt une apparence due à l'obliquité du bassin lorsque celui-ci participe à la déviation.

B. Causes physiologiques. — Ces causes sont encore plus nombreuses que les précédentes ; ce sont toutes les *attitudes vicieuses* si fréquentes chez les enfants scoliotiques.

Elles ne résultent pas aussi souvent qu'on se plaît à le croire du caprice ou de l'habitude de l'enfant ; la faiblesse des muscles en est souvent la cause principale, et l'attitude vicieuse n'est alors qu'un moyen employé inconsciemment par l'enfant pour pouvoir supporter sans trop de fatigue les positions qu'il est obligé de garder. C'est ainsi que, dans la station debout, l'enfant prend la position hanchée pour maintenir son équilibre sans aucun effort musculaire. Il porte tout le poids de son corps sur un des membres inférieurs et met la hanche correspondante en hyperextension, de manière à la fixer par la tension du fort ligament de Bertin. De même au dos, l'attitude cyphotique si fréquente de la tête et du rachis cervical n'est qu'un artifice pour remplacer l'action des muscles par la tension passive des ligaments vertébraux postérieurs.

Mais les attitudes vicieuses prennent une importance bien plus grande lorsqu'elles sont répétées très souvent et presque imposées aux enfants par les travaux scolaires ou par leur profession.

Les *attitudes scolaires* ont été étudiées notamment par Dally, Lorenz, Schenk. Il est exceptionnel que l'enfant tienne en écrivant son corps droit, ses épaules et ses yeux parallèles à la table devant laquelle il se trouve : 97 fois sur 100 d'après Schenk, il prend une attitude anormale variable à l'infini, mais dont on a pu cependant distinguer deux types principaux. Dans le premier, le plus commun, l'enfant s'appuie sur le bras gauche placé en entier sur la table, le bras droit portant à faux. Le rachis décrit une grande courbure à convexité gauche et à sa partie supérieure une petite courbure à convexité droite. (fig. 66).

Dans le second type qui est plus rare, le sujet place l'avant-bras droit sur la table, mais afin de lui laisser la liberté nécessaire pour écrire, il le décharge en portant fortement le haut du corps à gauche, et décrit ainsi une courbure dorsale à convexité droite (fig. 67).

Les raisons d'être de ces attitudes sont complexes. La position et l'inclinaison du cahier ont assurément un rôle, mais

Fig. 66.
Attitude pour écrire, scoliose dorsale supérieure convexe à droite et dorsale inférieure convexe à gauche (d'après SCHOLDER).



Fig. 67.
Attitude pour écrire, scoliose dorsale convexe à droite d'après SCHOLDER).

le facteur le plus important paraît être la direction de l'écriture. Ainsi SCHOLDER rapporte une série de statistiques prises dans des villes différentes et qui s'accordent pour dire que les enfants à qui on enseigne l'écriture penchée ont deux fois plus de scoliotiques que ceux qui se servent de l'écriture droite. On doit faire aussi une part aux pupitres mal compris ou disproportionnés avec la taille des enfants. Mais il faut incriminer beaucoup également la trop longue durée des études et des classes; au bout d'un temps relativement court, la meilleure volonté de l'enfant reste impuissante devant la

fatigue qui résulte pour lui de l'obligation de garder une position toujours la même, sur un siège défectueux, et avec un appareil musculaire déjà insuffisant.

A côté des attitudes scolaires, il faut citer celles qui sont imposées par certains travaux. Kirmisson a cité l'exemple d'une fillette occupée à tourner avec sa main droite une roue placée au-dessus de sa tête, et qui finit par faire une scoliose dorsale à convexité droite. Le port de fardeaux trop lourds agit à la fois comme une surcharge du rachis et comme une cause de fatigue et d'attitude vicieuse. Porté à la main ou sur la hanche, le poids détermine une courbure dorso-lombaire à convexité dirigée vers le côté opposé. Porté sur l'épaule, il produit une double courbure dorsale à convexité dirigé vers le côté opposé, et lombaire de même nom que l'épaule qui porte. Le port d'un enfant sur les bras produit une attitude semblable à cette dernière.

Mais dans l'apprentissage, et dans tous les travaux professionnels le danger vient encore plutôt de la longueur des séances de travail occasionnant une fatigue excessive, que des attitudes qu'ils imposent.

§ 4. — Symptômes

Avant de tracer le tableau des principales formes cliniques de la scoliose il faut étudier un certain nombre de signes qui sont communs à toutes les variétés de courbure rachidienne.

A. — Symptômes communs

Le début de la scoliose est insidieux. Souvent le mauvais maintien de l'enfant est le premier signe révélateur, mais il n'est pas rare non plus de voir la déformation rester méconnue jusqu'au moment où son développement la révèle à la corsetière ou à la tailleuse.

Son apparition s'accompagne parfois de symptômes généraux, pâleur, manque de forces, lassitude rapide, défaut d'appétit, troubles nerveux légers, qui ne dépendent pas directe-

ment de la déformation rachidienne, mais sont plutôt comme elle l'indice d'un état défectueux de la nutrition.

On observe aussi quelquefois à cette période initiale des douleurs vagues dans les épaules, le dos, la région lombaire : ces douleurs généralement peu accentuées ne persistent que dans certains cas particuliers que nous étudierons plus loin sous le nom de scolioses douloureuses.

La déviation rachidienne, ou plutôt la déviation de la ligne des apophyses épineuses, n'est pas, comme on le pense trop souvent le premier signe de la scoliose. Celle-ci s'exprime plutôt au début par des modifications des contours du corps auxquels on peut donner le nom de signes périphériques. — Nous avons donc à décrire : les signes périphériques, les symptômes propres à la déformation rachidienne, et enfin les troubles subjectifs et fonctionnels résultant de la déformation.

1° Signes périphériques. — Le sujet doit être dévêtu complètement jusqu'au-dessous des hanches ; on le place debout, les jambes droites et posées d'une façon symétrique, les bras pendants, et on l'examine successivement de face, de dos et de profil, en étudiant la ligne de l'épaule, la position des omoplates, le contour du thorax et des hanches, et la position du bassin.

α) *La ligne de l'épaule* s'étend de la base du cou au moignon de l'épaule et correspond au bord du trapèze. A l'état normal sa forme varie beaucoup suivant les sujets : elle est presque rectiligne et plus ou moins oblique, lorsque les épaules sont tombantes, mais, en général, elle est brisée un peu en dehors de sa partie moyenne et se compose alors de deux segments qui forment entre eux un angle très obtus, ouvert en haut et en dehors. Dans la scoliose, cette ligne peut être relevée ou abaissée en totalité, tout en conservant sa forme ; souvent aussi elle est déformée principalement dans son segment interne qui tantôt s'efface, tantôt fait un relief exagéré et parfois même forme une véritable voussure.

β) *L'asymétrie des omoplates* est un des signes les plus importants et les plus précoces dans toutes les déviations de la par-

tie supérieure du rachis. Généralement un de ces os est plus élevé que l'autre, il subit en outre un mouvement de bascule qui tend à lui faire prendre une direction horizontale et antéro-postérieure. Son angle externe se porte en bas, en avant et en dehors, et déplace dans ce sens tout le moignon de l'épaule ; son angle inférieur, au contraire, se porte en haut en arrière et en dedans, il fait alors un relief anormal à la surface du dos, et la dimension antéro-postérieure du thorax paraît augmentée, d'où l'expression populaire que le malade a une épaule plus grosse. Plus tard, l'omoplate est encore soumise à une autre cause de déformation : l'exagération de la courbure des côtes sous-jacentes augmente encore son déplacement en haut, en arrière et en dehors.

L'asymétrie est d'autant plus visible que l'omoplate du côté opposé subit au contraire un mouvement inverse. Elle tend à se redresser verticalement et à se mettre franchement dans le plan transversal. Elle devient ainsi parallèle à la paroi thoracique contre laquelle elle se plaque, effaçant son relief qui devient à la longue de moins en moins accentué, à mesure que les côtes sous-jacentes commencent à s'aplatir et à se déprimer.

γ) *Le triangle de la taille* a aussi une importance considérable dans un grand nombre de scolioses. Il est circonscrit en dedans par les contours du thorax et du bassin, et en dehors par le bras pendant naturellement. A l'état normal, c'est un triangle isocèle, dont le sommet se trouve au pli de la taille ; son côté supéro-interne est formé par la ligne de contour du thorax qui va de l'aisselle au pli de la taille, en se dirigeant obliquement en dedans ; son côté inféro-interne correspond à la ligne de contour des hanches oblique en sens inverse ; enfin sa base est représentée par le bord interne du bras.

Dans la scoliose, le triangle des hanches est parfois agrandi et parfois au contraire diminué au point de disparaître presque en entier. Il peut aussi être déformé, soit dans sa partie supérieure, thoracique, soit dans sa partie inférieure, pelvienne. Nous aurons à revenir plus loin en détail sur ces déformations.

δ) *L'attitude du bassin* est enfin le dernier élément à envisager

dans l'examen périphérique d'un scoliotique. On apprécie par comparaison le relief plus ou moins prononcé des hanches, et on détermine la position horizontale ou oblique du bassin, en examinant la direction du sillon interfessier et en repérant la situation des crêtes iliaques et des épines iliaques antéro supérieures. Une bonne méthode consiste à réunir ces deux saillies entre elles, et chacune d'elles à l'ombilic, déterminant un triangle ombilico-iliaque qui renseigne très exactement sur l'attitude du bassin.

2° Signes rachidiens. — Les symptômes qui traduisent directement la déformation du rachis sont la déviation de la ligne des apophyses épineuses et les déformations dites de torsion.

On détermine la *ligne des apophyses épineuses* soit par la vue, soit en marquant la place de chacune d'elles par une pression du doigt qui fait rougir la peau, ou par un point de crayon dermographique. On étudie cette ligne, d'abord dans sa direction générale par rapport à la verticale passant soit par la base du sacrum soit par l'apophyse épineuse de la VIIe cervicale. On examine ensuite chaque courbure en particulier et on en reconnaît le sens, l'étendue et la hauteur. Celle-ci est mesurée par la flèche de la courbure, c'est-à-dire par la distance qui sépare son sommet, de l'arc qui la sous-tend.

Mais il faut bien se rappeler que la ligne des apophyses épineuses ne donne qu'une idée très imparfaite de la déformation vraie du rachis. Bouvier et Bouland ont montré que la ligne épineuse peut rester droite malgré une déviation assez prononcée des corps, qu'elle peut de même n'indiquer qu'une courbure lorsqu'il y en a deux, deux lorsqu'il y en a trois. C'est donc un moyen bien infidèle, à qui il ne faut accorder qu'une valeur très relative.

On donne le nom de *manifestations de torsion* au relief que font à la surface du dos les apophyses transverses et les côtes du côté de la convexité des vertèbres scoliotiques. Pour bien comprendre ce phénomène, il faut admettre que les vertèbres siégeant vers le sommet de la déformation subissent un mouve-

ment de rotation autour de leur axe vertical, qui porte la face antérieure des corps vers la convexité, et l'apophyse épineuse vers la concavité de la courbure. Il en résulte que les apophyses transverses prennent aussi une direction oblique : celles du côté de la concavité se dirigeant en dehors et en avant, celles du côté de la convexité en dehors et en arrière (fig. 65).

Ce déplacement est souvent assez prononcé pour produire une modification visible de la forme du dos. A la région cervicale, et surtout à la région lombaire, on remarque un peu en dehors de la ligne des apophyses épineuses, du côté de la convexité, une saillie allongée verticalement qui correspond aux muscles des gouttières repoussés en arrière par les apophyses épineuses, on lui donne le nom de *bourrelet de torsion*. Si la déformation s'accentue davantage, le relief des os peut deve-

Fig. 68.
Scoliose dorsale à convexité droite en attitude fléchie pour montrer la torsion des côtes.

nir plus visible et former une véritable gibbosité. Du côté de la concavité, on remarque au contraire une dépression dans toute la région correspondante aux apophyses transverses des vertèbres atteintes.

Au niveau de la région dorsale, les apophyses transverses sont prolongées par les côtes qui les suivent dans leur changement de direction et en exagèrent les effets. Si on fait pencher le sujet en avant, les bras étant pendants de manière à découvrir les côtes (fig. 68), on voit que ces dernières présentent, du côté de la convexité, une exagération de leur courbure qui forme d'abord une simple voussure. Plus tard, cette disposition s'accentue et se combine aux déformations costales proprement dites, en particulier à la saillie de plus en plus grande de l'angle postéro-externe des côtes, et on arrive ainsi insensiblement à la véritable gibbosité scoliotique.

Dans les premiers stades, les déformations que nous venons de décrire restent souples, il suffit que le malade fasse un simple effort de ses muscles, qu'il se penche en avant ou qu'il se couche pour faire disparaître la scoliose. Un peu plus tard, cet auto-redressement n'est plus possible, mais par la suspension aidée d'une pression des mains, on arrive encore à obtenir la rectitude du rachis et la disparition de la torsion, c'est la phase de la réductibilité passive. Plus tard la rétraction des ligaments, des muscles, la déformation des os, fixent la colonne dans sa position anormale, la suspension, les pressions mêmes violentes ne la corrigent plus qu'en partie, et on arrive ainsi peu à peu à l'irréductibilité complète.

3° Signes subjectifs et fonctionnels. — En général les symptômes généraux que nous avons vu accompagner parfois la scoliose à son début sont de courte durée et ne méritent pas de retenir l'attention. Seules les douleurs demandent une mention particulière à cause des difficultés de diagnostic qu'elles font naître, et de l'importance qu'elle peuvent prendre dans certains cas formant le groupe des *scolioses douloureuses*.

Au moment où la déformation se développe, on observe souvent des douleurs diffuses particulièrement dans la région des omoplates. Quelquefois on peut leur déterminer un siège précis par la pression sur un segment du rachis et même sur une ou deux apophyses épineuses. Cette sensibilité anormale per-

siste pendant quelques semaines et même quelques mois, mais en s'atténuant de plus en plus. Elle n'est d'ailleurs jamais considérable, et généralement les malades ne songent pas à s'en plaindre d'eux-mêmes.

Les vraies scolioses douloureuses ont une allure bien différente ; les malades accusent des douleurs spontanées, parfois assez vives, qui surviennent d'une manière un peu irrégulière et sans être influencées par les mouvements, la marche, la fatigue. Elles siègent tantôt au niveau de l'angle postéro-externe des côtes, à la partie supérieure de la région dorsale, tantôt sur le rachis lui-même. La pression les exagère et permet de délimiter la partie douloureuse qui est toujours large, étendue à un segment assez considérable du rachis, parfois à celui-ci tout entier.

Ces caractères, le fait qu'elles se rencontrent exclusivement chez des filles déjà grandes qui présentent généralement des signes évidents de nervosité, leur persistance indéfinie, sans amélioration comme sans aggravation, tout cela concorde pour faire considérer ces scolioses douloureuses comme un accident très voisin de la rachialgie hystérique.

On observe aussi quelquefois des douleurs dans les scolioses anciennes, avec déformations très prononcées. Ce sont alors des névralgies siégeant du côté de la concavité et s'irradiant le long des côtes. Elles sont manifestement dues à la compression des nerfs ou des racines à leur émergence, et sont soulagées par l'usage d'un corset tuteur.

Dans les déformations considérables, l'atrophie du thorax peut devenir assez importante pour influencer d'une manière fâcheuse le fonctionnement des poumons et du cœur. La réduction de l'ampliation thoracique provoque de la dyspnée d'effort, parfois un état presque constant de cyanose incomplète, et crée une prédisposition importante aux infections broncho-pulmonaires. Cependant, d'après Kirmisson, la tuberculose serait relativement rare chez les scoliotiques. La gêne de la circulation pulmonaire retentit sur le cœur et entraîne la dilatation du cœur droit, des palpitations, de l'oppression, des douleurs précordiales. En général les malades atteints de sco-

liose grave se développent mal et restent amaigris et souffreteux.

B. — Formes cliniques de la scoliose

Il faut distinguer les scolioses simples ou à une courbure et les scolioses complexes comprenant deux ou plusieurs courbures. De ces dernières nous ne ferons qu'une brève mention, car elles varient à l'infini et échappent à une description précise. Parmi les formes simples nous étudierons les types principaux qui sont : la scoliose totale, la scoliose lombaire et la scoliose dorsale.

La fréquence relative de ces variétés a fait l'objet de nombreuses statistiques assez discordantes. Tandis qu'Eulenbourg, Adams, Heine, Kirmisson, Kölliker, considèrent la scoliose dorsale comme la plus commune, pour Ludwig, Schaw, W. Meyer, Drachmann, Lorenz, la scoliose débuterait le plus souvent par une courbure lombaire à convexité gauche. Ces différences résultent sans aucun doute de la différence des matériaux dont sont composées les statistiques. Chez les sujets jeunes, porteurs de lésions peu accentuées et généralement simples, on trouve une prédominance marquée des déviations à convexité gauche sous la forme de scolioses totales et de scolioses lombaires. Ainsi, dans les écoles de Lausanne, Combe, Scholder et Weith ont trouvé 55,9 p. 100 de scolioses totales dont 48,1 p. 100 à convexité gauche et 7,8 p. 100 à convexité droite, 22,4 p. 100 de scolioses lombaires dont 13,6 p. 100 à gauche et 8,8 p. 100 à droite, puis 12,7 p. 100 de scolioses dorsales dont 8,4 p. 100 à gauche et 4,3 p. 100 à droite, et enfin 8,6 p. 100 de scolioses combinées.

Cette statistique correspond assez bien à ce que montre la pratique journalière, sauf peut-être en ce qui concerne les scolioses dorsales à convexité droite qui semblent être notablement plus fréquentes.

Si au lieu d'envisager seulement les formes simples, on fait entrer en ligne de compte les scolioses complexes, on voit la proportion des scolioses dorsales augmenter rapidement et

devenir prédominante. Ainsi, dans la statistique de Kirmisson, on trouve 680 courbures dorsales sur un total de 1 029 soit environ les deux tiers.

Il résulte de ces données que la scoliose paraît bien débuter le plus souvent par une courbure lombaire ou dorso-lombaire dirigée à gauche, et qu'elle est ainsi en rapport avec l'attitude scolaire la plus fréquente, qui provoque en effet une incurvation de ce genre.

La scoliose dorsale à convexité droite serait alors le plus souvent secondaire ; elle se développerait comme une courbure de compensation due peut-être à l'action prédominante du bras droit, mais elle serait susceptible de prendre un développement beaucoup plus grand que celui de la courbure primitive, et de devenir ainsi finalement, la déformation prépondérante.

1° Scoliose totale. — Elle est caractérisée par une courbure unique comprenant presque toute la hauteur du rachis, et dont la convexité se dirige le plus souvent à gauche (87 p. 100 Hess). Le sommet de la courbure se trouve à la partie moyenne du dos. D'après les recherches de Hess ses deux segments ne sont sensiblement égaux que dans le quart des cas environ, alors la tête se trouve ramenée sur la ligne médiane. Dans la moitié des cas, l'incurvation est moins prononcée sur le segment supérieur, de sorte que la tête reste déplacée à gauche du plan médian ; enfin dans le dernier quart, la courbure du segment supérieur est au contraire exagérée, et la tête se trouve déplacée à droite, du côté de la concavité.

Considéré dans son ensemble (fig. 69), le malade semble présenter un léger déplacement du thorax à gauche, avec inclinaison sur le côté droit. La ligne de l'épaule est élevée à gauche, abaissée à droite, sans présenter de déformation particulière. L'omoplate gauche est déplacée en haut et en dehors, celle du côté droit au contraire s'abaisse et se rapproche de la ligne médiane. La hanche gauche est effacée, la hanche droite saillante. A gauche le triangle de la taille n'est pas fermé en bas, le bras s'étant écarté de la hanche, il est allongé, réduit de

hauteur et peut arriver à s'effacer complètement. A droite, au contraire, il est réduit dans sa dimension verticale par le relief de la hanche, et par contre sa profondeur est augmentée.

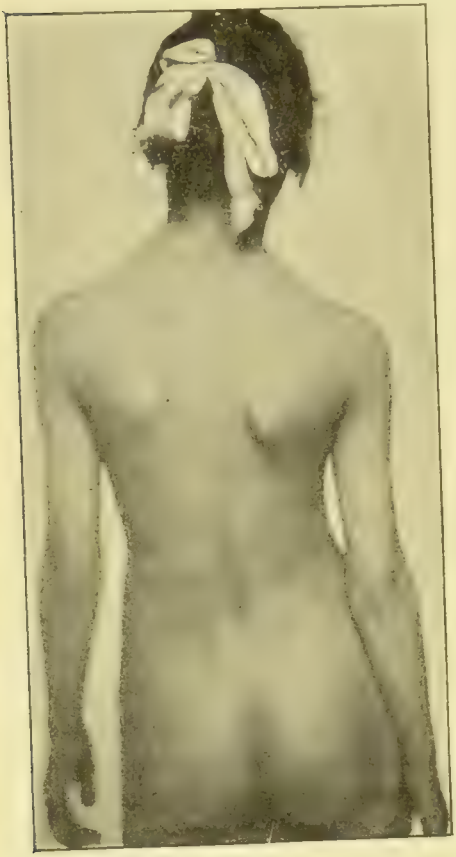

Fig. 69.
Scoliose totale à convexité gauche.

La scoliose totale est généralement peu accentuée, cependant elle s'accompagne assez souvent de torsion. Dans les cas normaux, celle-ci se trouve, comme c'est la règle, du côté de la convexité; elle peut s'étendre aux trois régions lombaire, dorsale et même cervicale, elle est toutefois plus constante à la région dorsale.

Mais la scoliose totale présente cette particularité que les manifestations de torsion ne se trouvent pas toujours du côté de la convexité. Assez souvent (27 cas sur 34, Steiner), la torsion se trouve du côté de la concavité, et on a affaire à ce type curieux qui a été signalé par Nonnchen, et Jack, et qui est connu sous le nom de *scoliose paradoxale* (Kirmisson et Sainton), *scoliose à torsion contra-latérale* (Vulpius, Steiner, Hess). Cette torsion du côté de la concavité peut se rencontrer en même temps à la région dorsale et à la région lombaire, mais elle est le plus souvent limitée au dos.

Son explication est assez difficile. On pourrait penser qu'il ne s'agit pas alors d'une véritable scoliose totale, mais d'une

scoliose à deux courbures, l'une lombaire gauche, l'autre dorsale droite, dans laquelle la disposition des apophyses épineuses ne concordant pas exactement avec celle des corps n'indiquerait qu'une courbure totale convexe à gauche. En faveur de cette hypothèse, on pourrait invoquer le fait que, assez souvent, la scoliose totale est une forme de début, qui se transforme ultérieurement en une variété complexe par l'adjonction des courbures secondaires et en particulier d'une courbure dorsale à convexité droite.

Mais les faits ne s'accordent pas avec cette manière de voir. D'abord, la réalité anatomique de la scoliose gauche avec torsion à droite a été démontrée par Schulthess (cité par Hess). En outre, Hess a montré que les scolioses à torsion contralatérale ne sont pas celles qui se transforment le plus volontiers en scolioses complexes; il les a vu persister indéfiniment avec leurs caractères typiques.

La torsion du côté concave dans la scoliose totale n'est donc pas une apparence, c'est une réalité pour l'explication de laquelle on ne peut émettre actuellement que l'une des hypothèses suivantes : il se pourrait que les déformations osseuses étant toujours peu accentuées dans cette variété de scoliose, le rapport qui existe normalement entre l'inclinaison latérale et la torsion soit renversé. On peut également supposer que les lésions du rachis et du thorax, tout en résultant d'une même cause pourraient n'être pas rigoureusement dépendantes l'une de l'autre, et évoluer ainsi pour leur propre compte. Mais comment expliquer alors que cette indépendance se révèle seulement dans les scolioses totales ?

La scoliose totale s'accompagne de dos rond dans plus de la moitié des cas (55/96 Schulthess). Dans les autres cas le dos est plat ou normal.

Son évolution est assez spéciale. Elle est parfois une forme de début, qui ne tarde pas à se transformer par l'adjonction d'autres courbures : dans la statistique de Hess, cette forme transitoire correspond à un tiers de cas (26 86). L'aboutissant le plus ordinaire de cette transformation est une double courbure dorsale droite et lombaire gauche, ou une courbure

unique dorsale gauche. On peut voir exceptionnellement se produire un changement complet de type, tel que l'apparition d'une courbure lombaire ou dorso-lombaire droite.

Les formes persistantes qui représentent la majorité des cas de scoliose totale (60/86 Hess) présentent cette particularité de rester généralement peu développées, mais par contre, elles n'ont qu'une tendance très faible à se corriger.

2° Scoliose lombaire. — La scoliose lombaire est presque toujours à convexité gauche. Elle se manifeste d'abord par un déplacement du tronc vers le côté gauche, faisant saillir la hanche droite dont le relief est presque toujours le signe révélateur de la déformation. Au début, cette mauvaise attitude n'existe que dans la position debout, elle disparaît pendant le décubitus et l'inclinaison en avant.

Le tracé de la ligne épineuse montre qu'à partir de la base du sacrum, elle se porte brusquement à gauche et atteint bientôt le sommet de la courbure qui se trouve au niveau de la 12e dorsale, ou de l'une des deux premières lombaires. A partir de là, son trajet varie : tantôt elle monte parallèlement au plan médian, sans l'atteindre ; tantôt elle l'atteint généralement très haut, à la partie supérieure de la région dorsale ou dans la portion cervicale, et peut même le dépasser légèrement à droite ; tantôt enfin, elle se dirige obliquement en haut et à gauche, s'écartant ainsi de plus en plus de la verticale (Stahel).

La déformation, généralement limitée au rachis lombaire, peut aussi s'étendre au bassin. Dans un premier degré, on voit le sillon interfessier s'incliner soit de bas en haut et de droite à gauche, continuant ainsi la direction du segment inférieur, soit en sens contraire, figurant une ébauche de courbure de compensation. Dans les cas plus accentués, le bassin participe à ce mouvement en s'inclinant tantôt à droite, tantôt à gauche. Alors, on peut avoir l'illusion d'une inégalité de longueur des membres inférieurs, mais la mensuration montre que ceux-ci sont égaux.

Le contour du corps est profondément altéré (fig. 70). A

gauche, côté de la convexité, le relief de la hanche diminue au point de s'effacer entièrement. La dépression de la taille tend à disparaître, le triangle de la taille s'allonge et diminue de hauteur, se réduisant d'abord à une fente verticale, pour disparaître ensuite complètement. A droite, se sont des signes diamétralement opposés : la hanche ressort, la crête iliaque se dessine sous les téguments et semble remontée. Le triangle de la taille est aussi diminué dans le sens vertical et accru dans le sens transversal. A son sommet, la dépression de la taille très accentuée donne naissance, chez les sujets gras, à un pli cutané qui se dirige en haut et en dedans.



Fig. 70.
Scoliose lombaire (d'après NAGEOTTE WILBOUTCHEWITCH).

La scoliose lombaire s'accompagne souvent de torsion. Celle-ci reste souvent peu prononcée et se révèle seulement lorsque le malade est incliné en avant. On voit alors, le relief des apophyses transverses du côté de la convexité former un *bourrelet de torsion* étendu verticalement le long de la ligne épineuse. Dans les formes plus graves, ce bourrelet devient assez prononcé pour se voir aussi en position debout; il s'accompagne alors d'un certain degré de voussure de toute la région lombaire correspondante, tandis que du côté opposé celle-ci est au contraire aplatie, fuyante. Enfin, exceptionnellement, on a une

véritable gibbosité, qui s'étend verticalement à toute la hauteur de la région lombaire, et peut faire une saillie assez forte, sans atteindre jamais cependant, le volume considérable des gibbosités dorsales.

En examinant le malade par-devant, on constate souvent que le thorax a subi, par rapport au bassin, un mouvement de torsion qui le fait regarder du côté de la concavité.

Dans les formes pures de scoliose lombaire, le haut du dos reste normal. Mais il est presque de règle, de voir se développer une courbure de compensation dorsale qui peut rester légère, mais qui peut aussi prendre un accroissement assez grand pour dépasser en importance la courbure lombaire primitive. On peut alors hésiter sur le point de départ de la déformation ; Hoffa a montré que l'état du triangle de la taille n'est pas le même dans les deux cas. Dans les scolioses à début dorsal, l'effacement de la hanche gauche n'est jamais complet, le triangle de la taille persiste et se trouve déformé, surtout dans sa partie thoracique, par la dépression semi-lunaire dont nous parlerons plus loin.

D'après les relevés de Luning, et Schulthess la scoliose lombaire s'accompagnerait assez souvent de dos plat. Sur 16 cas, cette déformation existait 9 fois, tandis qu'on trouvait 3 fois le dos rond et 4 fois le dos normal.

3° Scoliose dorsale. — La scoliose dorsale est beaucoup moins régulière que les deux variétés précédentes, au point de vue de son siège et de sa direction. Le sommet de la courbure se trouve généralement à la partie moyenne de la région dorsale, entre la 5e et la 7e dorsale, mais il peut siéger également plus haut ou plus bas. Souvent alors, la déviation s'étend sur les segments voisins du rachis, et il s'agit de scolioses mixtes, cervico-dorsale ou dorso-lombaires. Nous devons étudier surtout la forme dorsale moyenne qui est la plus typique et la plus fréquente.

La convexité du rachis est dirigée à droite dans la grande majorité des cas, si l'on considère en bloc toutes les scolioses à courbure dorsale principale. Mais si l'on envisage seule-

ment les scolioses dorsales pures, sans courbure compensatrice, on voit que la prédominance du côté droit diminue très sensiblement. Ainsi, Luning et Schulthess, sur 109 observations, ont trouvé 60 fois la convexité dirigée à droite et 49 fois à gauche. Combe, Scholder et Weith ont même trouvé une proportion inverse. Dans leur statistique, un tiers seulement des scolioses dorsales est à convexité droite.

Fig. 71.
Scoliose dorsale à convexité droite.

Le symptôme révélateur est ordinairement l'élévation de l'épaule ou le relief exagéré de la région scapulaire, donnant l'impression que l'épaule est plus grosse (fig. 71). Cette déformation est due au déplacement de l'omoplate, qui se porte en haut et en dehors, en exécutant un mouvement de bascule qui abaisse son angle externe et porte son bord supérieur en avant. L'omoplate du côté de la convexité se trouve ainsi plus haute, plus écartée de la ligne médiane. Son grand axe tend à devenir horizontal, et son bord spinal fait un relief exagéré. A cette période, la déviation de la colonne vertébrale est souvent assez peu accentuée pour qu'il soit nécessaire de la rechercher soigneusement en repérant les apophyses épineuses et en faisant pencher le malade en avant.

Au deuxième degré, le tableau est plus complet; la courbure décrite par la ligne épineuse se dessine même en position debout, le contour du thorax se modifie, et on voit apparaître la torsion (fig. 72 et 73).

Les déformations de la ligne de l'épaule sont assez variables;

dans les déviations dorsales moyennes, elle est presque normale, tout au plus peut-on la trouver un peu plus élevée du côté de la convexité. Dans les scolioses dorsales supérieures, l'élévation de l'épaule devient beaucoup plus importante, mais

Fig. 72.
Scoliose dorsale a convexité gauche au 2e degré.

Fig. 73.
Scoliose dorsale à convexité droite au 2e degré.

la ligne peut en outre être déformée, sa partie interne étant surélevée par la torsion des côtes supérieures. Au contraire, lorsque la scoliose dorsale moyenne s'accompagne d'une courbure cervicale compensatrice, c'est de l'autre côté, côté correspondant à la concavité de la courbure dorsale, qu'on voit la ligne de l'épaule, abaissée dans son ensemble, présenter dans sa partie interne une voussure exagérée.

Sur le thorax, la déformation est caractéristique. Le tronc

paraît dans son ensemble déplacé vers le côté de la convexité. Le bras est donc écarté du corps, et le triangle de la taille semble plus profond; parfois même il est ouvert en bas, le bras ne venant plus au contact du bassin. Mais en même temps ce triangle est réduit en longueur parce que la saillie plus accentuée des côtes remplit plus ou moins complètement son segment supérieur. Du côté de la concavité, on a une déformation inverse. La partie inférieure pelvienne du triangle de la taille est remplie par la saillie de la hanche, la partie supérieure au contraire se creuse, et prend la forme d'une fente semi-lunaire qui se poursuit en haut jusqu'au creux de l'aisselle.

L'omoplate du côté de la convexité est de plus en plus repoussée en haut et en dehors, celle du côté de la concavité se redresse au contraire, et se place transversalement de manière à s'appliquer contre la paroi thoracique sur laquelle son relief se distingue de moins en moins. On voit quelquefois naître, au niveau de son angle inférieur, un pli cutané qui se dirige obliquement en bas et en dehors.

Enfin, les signes de torsion deviennent évidents: il faut remarquer toutefois qu'il n'y a pas un parallélisme parfait entre leur développement et les autres signes, le degré de la courbure par exemple. Une déviation déjà accentuée peut s'accompagner d'une torsion très faible et réciproquement.

Lorsque le malade est debout, la torsion en partie masquée par l'omoplate ne se traduit que par l'apparence plus pleine du thorax du côté de la convexité. Mais si l'on fait pencher le malade en avant, les bras pendants, on découvre le contour des côtes qui peut être modifié de deux façons: le plus souvent il forme une voussure arrondie qui se termine plus ou moins brusquement en dehors; d'autres fois, c'est une coudure brusque, une sorte d'arête, qui se produit à quelque distance du rachis. Du côté de la concavité, les côtes s'aplatissent au contraire et se dépriment.

L'examen du malade par sa face antérieure montre surtout l'inégal développement des deux côtés du thorax et l'asymétrie de la poitrine qui est en sens inverse de celle du dos: aplatis-

sement du côté de la convexité, voussure du côté de la concavité. Le sein de ce côté est volumineux, saillant, l'autre en retrait et plus petit. Enfin, on constate souvent une véritable torsion du thorax sur le bassin : les épines iliaques étant dans le plan frontal, la poitrine, au lieu de regarder directement en avant, regarde au contraire plus ou moins du côté de la concavité.

Fig. 74.
Scoliose dorsale à convexité droite au 3e degré.

Dans la scoliose dorsale, les courbures antéro-postérieures sont souvent modifiées : la statistique de Luning et Schulthess donne 38 dos ronds pour 32 dos plats et seulement 15 dos à peu près normaux.

Le troisième degré de la scoliose dorsale est caractérisé par l'exagération des déformations que nous venons de décrire : deux sont particulièrement importantes, ce sont les phénomènes de torsion et les déplacements en totalité du tronc sur le bassin (fig. 74).

La saillie des côtes du côté de la convexité augmente au point de former un relief visible à la surface du dos, *la gibbosité scoliotique*. Celle-ci est latérale, correspondant à l'angle postéro-externe des côtés, elle est allongée verticalement, occupant le tiers, la moitié, parfois même presque la totalité de la hauteur du thorax. Elle se termine en pente douce à sa partie supérieure, plus brusquement au contraire en bas. Sa forme surtout varie : souvent elle est arrondie transversalement, ressemblant suivant la comparaison classique à une « côte de melon », d'autres fois, elle est angulaire, formant une arête saillante, presque aiguë,

qui se dirige obliquement de haut en bas et dedans en dehors.

Le relief de cette gibbosité est encore augmenté par ce que le thorax exagère son déplacement par rapport au bassin. Il se produit une sorte d'affaissement dans la partie inférieure du rachis dorsal, par suite duquel le thorax entier vient en dehors et en arrière. Alors le triangle de la taille se trouve largement ouvert par en bas, et la hanche du côté de la concavité devient fortement saillante.

Fig. 75.
Scoliose complexe.

4° Scolioses complexes. — Nous serons brefs sur ce chapitre, car il est impossible d'entrer dans le détail des variétés innombrables de scoliose qui devraient y trouver leur

place. Nous nous bornerons à quelques considérations générales.

Toute scoliose simple tend à se compliquer par l'adjonction (fig. 75) de courbures secondaires, dès qu'elle persiste, et prend un certain caractère de gravité. Cependant Luning et Schulthess ont fait ressortir que, assez souvent, la scoliose dorsale notamment peut s'aggraver en restant à l'état de courbure unique, et que par contre, l'apparition de courbures secondaires peut avoir pour effet d'atténuer la déviation principale.

On peut prendre une idée de la fréquence et de la variété des déformations scoliotiques complexes par les chiffres suivants empruntés à Luning et Schulthess.

Sur 377 scolioses, 152 étaient complexes, et se répartissaient ainsi :

	Courbure de compensation :	
a) Scolioses à convexité dorsale droite : 123 cas.	Lombaire gauche	89
	Cervico-dorsale gauche	11
	Lombo-dorsale gauche	7
	Lombaire gauche et cervico-dorsale gauche	9
	Lombo-dorsale et cervicale gauche	1
	Lombo-dorsale et cervico-dorsale gauche	3
	Lombo-dorsale gauche et lombaire droite	1
b) Convexité dorsale gauche : 29 cas.	Lombaire droite	20
	Cervico-dorsale droite	5
	Lombo-dorsale droite	1
	Lombaire droite et cervico-dorsale droite	1
	Lombo-dorsale gauche et cervico-dorsale droite	2

Les courbures secondaires évoluent pour leur propre compte et peuvent devenir égales et même supérieures aux déformations primaires ; elles s'accompagnent aussi des déformations de torsion propres à chacune d'elles, c'est ainsi que, dans certaines scolioses graves, on peut voir trois gibbosités

s'étayer le long du dos, alternativement de l'un et de l'autre côté.

§ 5. — Diagnostic

Le diagnostic de la scoliose ne présente en général des difficultés sérieuses que dans les débuts. Il se pose alors avec toute la série des fausses scolioses.

L'*élévation dite congénitale de l'omoplate* et *l'élévation acquise* de cet os par suite d'une contracture de l'angulaire ou du trapèze, ressemblent beaucoup à une scoliose dorsale au début. Le plus souvent même, il y a dans ces cas un léger degré d'incurvation latérale de la ligne épineuse. Mais il faut remarquer que l'élévation de l'omoplate est hors de proportion avec la déformation vertébrale ; de plus, dans la position élevée congénitale, on remarque souvent des anomalies du scapulum, exostoses, atrophies, etc., tandis que, dans l'élévation acquise, l'attention est attirée par la dureté et le relief des muscles contracturés. Cette contracture cède momentanément si on abaisse l'omoplate, mais celle ci reprend peu à peu sa place anormale, et on voit en même temps les muscles durcir de nouveau et augmenter de volume.

Il y a également de *fausses scolioses lombaires* et des *scolioses symptomatiques* qu'il faut savoir distinguer de la scoliose essentielle.

Certaines affections douloureuses de la région lombaire, du rein, de la crête iliaque, du psoas, peuvent causer une contracture unilatérale des muscles lombaires, et déterminer ainsi une courbure lombaire.

Mais on trouve des causes d'erreurs plus fréquentes, en méconnaissant la cause exclusivement statique de certaines scolioses lombaires, qui dépendent d'un pied plat, d'un léger degré du genu valgum, d'une paralysie infantile, ou enfin de l'inégalité physiologique de longueur des membres inférieurs.

Différencier la déformation qui résulte de cette dernière cause, d'avec une scoliose lombaire ayant occasionné une position inclinée du bassin, est un problème parfois difficile, que

seule peut résoudre une mensuration très exacte des membres inférieurs placés en position exactement symétrique.

C'est avec le mal de Pott au début que le diagnostic doit être discuté avec le plus de soin, car avant l'apparition de ses signes cardinaux, la tuberculose vertébrale détermine assez souvent une attitude scoliotique bien connue depuis les travaux de Taylor, Barlow, Lowett en Amérique, en France de Kirmisson et de notre élève Romand Monier.

D'autre part, nous avons dit qu'il est des scolioses douloureuses, tandis que certains maux de Pott restent pendant longtemps indolores.

Lorsqu'il existe des douleurs, leurs caractères sont assez différents pour être souvent un élément de diagnostic. La douleur dans le mal de Pott siège sur la ligne médiane, elle est réveillée par la pression sur les apophyses épineuses, sur les épaules, la tête, par la marche, le saut, la fatigue, enfin elle s'irradie vers les jambes, l'abdomen, le thorax. Au contraire, dans la scoliose, la douleur est rarement localisée sur une apophyse épineuse, et dans ce cas elle est faible et s'atténue assez vite ; le plus souvent, les douleurs sont vagues, de siège plutôt latéral, sans irradiation, elles ne sont pas exagérées par le mouvement, la marche et ne sont pas calmées par le repos.

Dans les formes indolores, le meilleur signe de diagnostic, en attendant les déformations vertébrales typiques, résulte de l'examen de la mobilité rachidienne. Dans la scoliose, la souplesse du rachis persiste assez longtemps, elle est au contraire réduite de bonne heure dans le mal de Pott. Mais il faut encore observer que certains scoliotiques avec dos plat ont une rigidité assez grande et assez précoce du dos, tandis que la tuberculose vertébrale siégeant dans la région dorsale, dont les mouvements physiologiques sont peu étendus, peut laisser persister pendant assez longtemps une souplesse en apparence assez complète de la colonne vertébrale. En cas de doute, il faut attendre, en mettant le malade au repos, l'apparition de signes décisifs.

Lorsque les déformations sont constituées, il ne s'agit plus

que de distinguer la scoliose essentielle des scolioses symptomatiques, rachitique, pleurétique, paralytique, sciatique, etc. C'est généralement chose facile. Signalons cependant la scoliose du mal de Pott à sa période d'état, qui peut exister sans cyphose, mais se distingue facilement parce que la courbure souvent assez prononcée est de court rayon et de faible étendue, étant formée seulement par les corps vertébraux malades.

§ 6. — Évolution et pronostic

La scoliose des adolescents est une maladie liée à la croissance et qui dure autant que celle-ci. C'est dire que les causes capables de produire et d'augmenter les lésions continuent à agir jusqu'à l'âge de dix-sept à dix-huit ans, chez les filles, vingt ans environ chez les garçons. Les déformations qui existent à ce moment sont définitives, elles ne s'atténuent pas, mais elles n'augmentent pas non plus d'une façon sensible. Cependant on peut voir des aggravations passagères se produire sous l'influence de troubles nutritifs importants, comme il en survient à la suite de maladies graves, de grossesses répétées, ou simplement par le fait de la vieillesse.

D'après Hoffa, la guérison spontanée de la scoliose serait très rare. Il est difficile de souscrire à cette opinion lorsqu'on compare la fréquence de cette maladie à l'âge scolaire, et sa rareté relative à l'âge adulte. Il semble au contraire certain que la scoliose guérit souvent d'une manière complète ou en laissant persister des lésions insignifiantes.

Mais il serait dangereux de s'appuyer sur cette opinion pour s'abstenir de tout traitement. A côté des scolioses qui guérissent il en est d'autres qui s'aggravent parfois très vite, et nous n'avons pas encore le moyen de distinguer ces formes graves des formes bénignes. Tout au plus pouvons-nous faire quelques présomptions basées sur les éléments que voici.

D'abord l'âge : plus l'apparition de la scoliose est tardive plus sa période d'augmentation est courte, en général les scolioses graves débutent avant dix ans, mais il faut tenir compte aussi de ce que la date du début vrai n'est souvent pas connue, et la

déformation plus ancienne qu'on ne pense. Exceptionnellement on peut voir des déformations importantes se révéler à treize, quatorze, quinze ans, mais presque toujours on arrive à établir qu'il existait auparavant une scoliose légère. Ce sont donc plutôt des aggravations rapides de lésions jusque-là torpides et qui étaient pour cette raison plus ou moins négligées. Souvent, ces aggravations tardives ont pour cause une maladie aiguë, des troubles menstruels mais surtout le surmenage scolaire en vue d'un diplôme, ou l'apprentissage d'une profession trop pénible. L'hérédité, l'existence d'antécédents rachitiques nets sont autant de circonstances aggravantes. On a fait jouer aussi un rôle au sexe. Nous avons montré précédemment que l'opinion de la gravité plus grande de la scoliose chez les garcons peut s'expliquer par ce que chez eux les déformations légères restent méconnues et seules les lésions graves attirent l'attention.

Les symptômes locaux fournissent aussi des éléments de pronostic. Lorenz a établi que les scolioses de la partie supérieure du rachis sont plus graves que celles de la région inférieure. Il faudrait aussi tenir compte d'après Hoffa et Kirmisson de l'état des courbures antéro-postérieures : le dos plat prédisposerait plus que la cyphose aux déformations graves.

Mais la place principale revient encore au degré atteint par la déformation. Les simples attitudes scoliotiques, les scolioses légères souples et avec torsion très faible, peuvent guérir sans laisser de traces appréciables, si leur traitement est entrepris assez tôt. Lorsque la courbure est plus accentuée et la torsion évidente, on ne peut plus espérer une guérison complète ; il faut se proposer seulement d'arrêter les progrès de la lésion, d'améliorer la tenue générale et de masquer ainsi le plus possible la déformation inévitable. Dans la scoliose au deuxième degré, celle-ci peut se réduire à une exagération de la courbure des côtes, produisant un peu d'asymétrie du dos ou à la saillie un peu exagérée d'une hanche, mais il n'en est plus de même si la torsion des côtes s'est développée au point de former une gibbosité.

Les moyens dont nous disposons aujourd'hui ont peu d'action

sur les gibbosités scoliotiques considérées en elles-mêmes. Les bosses arrondies et à grand rayon se prêtent encore à une certaine amélioration, mais les déformations angulaires, en arête, résistent à tous les efforts.

On peut cependant obtenir, par un traitement sévère, une amélioration très sensible de la forme du corps, en corrigeant le déplacement latéral et la rotation du thorax sur le bassin, et en développant des courbures compensatrices.

§ 7. — Traitement

C'est erreur trop répandue de croire que le traitement de la scoliose se réduit à l'application d'un corset ou d'une méthode gymnastique déterminée. Le problème est beaucoup plus complexe. Il ne suffit pas en effet de lutter contre la déformation existante, il faut aussi et surtout l'arrêter dans ses progrès en supprimant ses causes. On est ainsi amené à envisager, à côté des moyens orthopédiques ou gymnastiques dirigés contre la déformation elle-même, une thérapeutique prophylactique, dont l'importance est d'autant plus grande qu'elle s'adresse aux cas les plus nombreux et même dans une certaine mesure, aux enfants sains.

Nous avons donc à étudier un traitement général ou prophylactique et un traitement spécial ou orthopédique. Le premier s'applique avec des variantes, à toutes les scolioses quels que soient leur forme et leur degré, il suffit généralement pour arrêter les déviations qui sont encore à l'état de simples attitudes scoliotiques. Le second est réservé pour les déformations confirmées avec déviation permanente et torsion.

A. — Traitement général ou prophylactique

Nous avons montré que la scoliose résulte le plus souvent de la combinaison de trois causes : le ramollissement du squelette, la faiblesse des muscles, les attitudes vicieuses ; le traitement doit s'adresser à chacun de ces trois éléments.

Nous n'avons pas le moyen d'agir directement sur la consis-

tance du système osseux, mais nous savons que, dans la scoliose, sa mollesse anormale est le résultat d'une dystrophie générale, c'est à celle-ci qu'il faut s'adresser par un traitement général approprié ; il faut en outre développer les muscles et combattre les attitudes vicieuses.

A. Traitement général. — Existe-t-il une tare organique, anémie, chlorose, albuminurie, troubles gastro-intestinaux, végétations adénoïdes, troubles menstruels, etc., on la fera disparaître sans retard. Soupçonne-t-on un rachitisme ancien, on instituera le traitement général qui lui convient, huile de foie de morue, phosphates, bains salés, séjour au bord de la mer, eaux de Salins, Salies de Béarn, etc.

Mais, le plus souvent, il s'agit surtout d'une question d'hygiène : l'organisme, éprouvé par une croissance trop rapide, souffre surtout des conditions défectueuses dans lesquelles il vit. C'est alors un changement de régime radical qui s'impose : faire cesser la claustration imposée aux jeunes filles dans certains pensionnats, le surmenage nécessité pour d'autres par des travaux scolaires excessifs, ou une vie mondaine trop active, interrompre un apprentissage trop précoce. Faire vivre le malade le plus possible au grand air, réduire le temps consacré au travail, et même, dans les formes graves, supprimer toute scolarité, faire une place aussi large que possible à la gymnastique, aux jeux et aux exercices physiques, tennis, patinage, canotage, escrime, etc., en évitant toutefois un surmenage facile et sur les dangers duquel nous reviendrons. Tel est le programme dont on devra chercher à réaliser l'application. Les bains, les douches, massages, frictions, etc., les toniques généraux, sont des auxiliaires non à dédaigner, mais dont l'importance vient bien loin derrière celle des prescriptions précédentes.

Ce traitement dont le retentissement sur le squelette ne peut être que lointain, a d'ailleurs des résultats plus immédiats et plus tangibles : l'appétit et le sommeil s'améliorent, l'enfant se développe et devient plus fort, et cet accroissement de la force musculaire a une grande importance, car

nous allons montrer que c'est là notre principal moyen d'action.

B. Développement des muscles. — Nous savons que les muscles contribuent pour une large part à donner au rachis sa résistance physiologique. Chez l'enfant scoliotique ils sont faibles et surtout, malgré les apparences, peu développés. Cette insuffisance des muscles n'est pas très appréciable dans un effort brusque, une action de courte durée. elle se manifeste plutôt par une lassitude rapide qui ne permet pas une action prolongée ou souvent répétée. Les actes les plus simples de la vie comme la station debout ou la position assise peuvent, au bout d'un temps relativement court, excéder la force des muscles qui entrent en jeu, et nous avons montré que c'est là la cause principale des attitudes vicieuses.

Le problème thérapeutique consiste donc à développer les muscles par des exercices réguliers, mais en évitant tout surmenage, toute fatigue excessive, non seulement au cours de ces exercices mais pendant les autres actes de la vie.

a. *Épargne musculaire.* — Pour réaliser cette épargne musculaire il ne suffit pas d'interdire les longues marches, les travaux pénibles, les jeux trop prolongés, il faut encore réglementer l'existence de l'enfant, de telle sorte qu'il puisse changer souvent d'occupation et de position, répartir le temps consacré au travail en séances de peu de durée, séparées par des récréations et des excercices physiques faits le plus possible dehors, et également assez courts pour n'amener aucune fatigue. La table de travail, qui doit remplir d'ailleurs certaines conditions dont nous parlerons plus loin, sera disposée de manière à ce que l'enfant n'ait à faire aucun effort continu. Le tabouret sans dossier obligeant l'enfant à se tenir par la seule action de ses muscles, doit être rigoureusement proscrit et remplacé par une chaise contre laquelle le dos peut trouver un appui. Enfin, dans les formes un peu graves, il peut être utile de prescrire un repos d'une heure au milieu de la journée, pour obtenir à ce moment une détente musculaire complète.

b. *Corsets orthopédiques.* — Faut-il maintenant poursuivre

plus loin cette économie d'effort, et aider l'enfant à tenir son corps droit au moyen d'un corset? Pour les scolioses au début, les seules que nous envisagions ici, la question a été et reste fort discutée. On reproche au corset d'atrophier les muscles et de donner aux enfants une attitude artificielle qu'ils perdent avec lui. Mais cette objection n'est pas fondée, si l'on poursuit en même temps le développement méthodique des muscles par la gymnastique. Au contraire, le corset semble bien capable d'aider l'enfant à se tenir droit, en attendant le moment où il pourra le faire par ses propres moyens. Mais il doit se borner à ce rôle de soutien et ne pas chercher à devenir un instrument de correction.

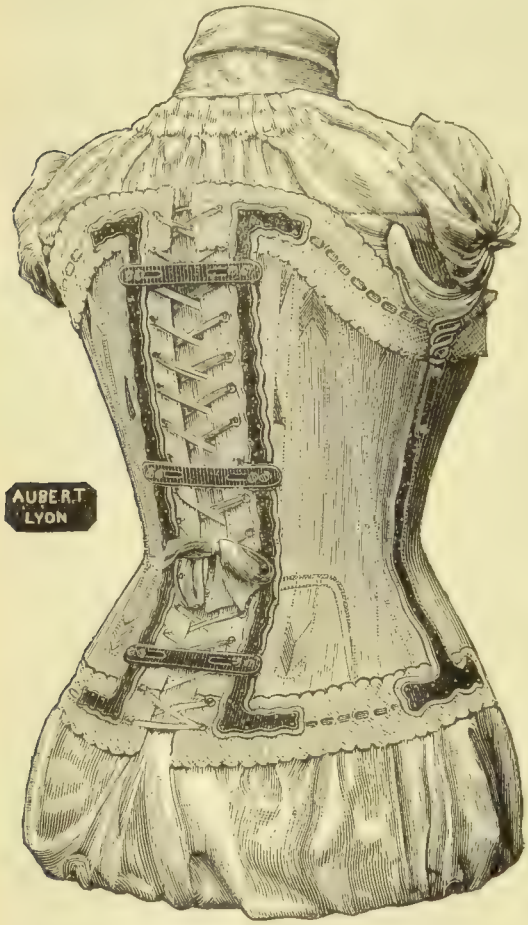

Fig. 76.
Corset en coutil avec armatures métalliques.

Cette indication est remplie d'une manière suffisante par un simple corset en coutil, bien adapté sur les hanches, auquel on ajoute de chaque côté un tuteur en acier qui s'appuie en bas sur la saillie de la hanche et vient en haut soutenir l'épaule, et décharger ainsi le rachis d'une partie du poids de la partie

supérieure du tronc (fig. 76). Pour combattre en même temps l'attitude cyphotique du haut du corps, on peut ajouter, s'il y a lieu, à ce corset des épaulières ou un collier rigide analogue à celui que nous avons décrits dans le traitement du dos rond (fig. 34).

c. *Gymnastique musculaire.* — Tandis que par ces moyens on cherche à réduire le plus possible la fatigue des muscles, il

Fig. 77. Fig. 78. Fig. 79.

faut, d'autre part, développer ces derniers par un exercice régulier, lentement progressif et proportionné aux forces de l'enfant pour éviter tout surmenage.

Il faut se préoccuper de développer la musculature en général, et en particulier celle du dos, sans tenir compte du sens de la déformation. Avec les notions que nous avons sur la pathogénie des attitudes scoliotiques, il est difficilement concevable qu'on puisse les faire disparaître en faisant travailler habituellement les muscles qui produisent l'attitude opposée. Il faut se proposer au contraire de développer tous les muscles dont la contraction a pour effet d'augmenter la rigidité du rachis, et pour cela les muscles des deux côtés ont une utilité à peu près égale.

Fig. 80.

Fig. 81.

Fig. 82.

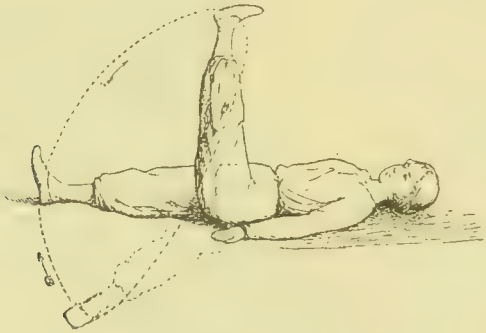

Fig. 83.

Fig. 84.

En partant du même principe, on ne limitera pas les mouve-

ments aux seuls muscles du tronc; pendant les mouvements des membres, la musculature du dos joue un rôle qui est loin d'être négligeable. Il faut donc faire les exercices les plus variés, et chercher à mettre en action successivement toutes les parties du corps.

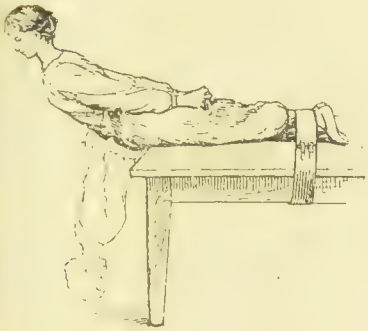

Fig. 85.

Fig. 86.

Fig. 87.

On accorde, avec juste raison, une place importante à la gymnastique respiratoire consistant à faire, au cours ou dans l'intervalle des autres exercices, des inspirations profondes et des expirations, autant que possible rythmées, et à faire compter à haute voix.

La gymnastique de mouvements actifs et passifs suivant la

méthode suédoise, est celle qui convient le mieux. Les exercices faits aux agrès, boucles, trapèzes, etc., sont plus difficiles à régler et à doser parce qu'ils exigent des efforts trop brusques dont il n'est pas possible de mesurer l'intensité.

Nous avons reproduit dans les figures 77 à 87, empruntées à Mme Nageotte-Wilboutchewitch, un certain nombre d'exercices simples qui peuvent être pris comme types. Ils se font en position debout ou couchée, ou bien sur le plint, espèce de banc matelassé sur lequel l'enfant peut se coucher. On peut les faire répéter d'abord seuls, puis en leur opposant une résistance progressivement croissante, soit par les mains du moniteur, soit en faisant porter des haltères de poids proportionné aux forces de l'enfant.

Les séances de gymnastique doivent comporter des pauses fréquentes pour éviter la fatigue, et être répétées tous les jours ou au moins tous les deux jours pendant une heure.

C. Suppression des attitudes vicieuses. — En prévenant la fatigue des muscles et en développant leur force, on exerce déjà une action réelle sur un grand nombre d'attitudes vicieuses. Mais cela ne suffit pas.

Certaines d'entre elles ont une cause anatomique; il faut, si c'est possible, la faire disparaître ou en atténuer les effets. Les anomalies de réfraction des yeux, les lésions du nez, de l'oreille, doivent être traitées, les différences de longueur du membre inférieur, le pied plat, doivent être corrigés, dès qu'ils tendent à produire une déformation permanente du rachis.

Nous avons moins d'action sur les attitudes vicieuses qui sont simplement habituelles. Beaucoup d'enfants prennent au lit une position, toujours la même, qui tend à exagérer leur déformation ; on combat cette habitude en leur donnant un lit dur, sans oreiller ni traversin, mais ce résultat n'est pas toujours atteint, aussi dans les formes graves peut-il devenir nécessaire de faire coucher les enfants dans une gouttière.

Les attitudes vicieuses de la position debout sont également très difficiles à combattre, faute de bonne volonté et d'atten-

tion, mais surtout parce que les enfants n'arrivent pas à se rendre compte de l'attitude anormale qu'ils prennent d'une façon inconsciente.

On peut tenter de faire naître chez eux cette notion de l'équilibre du corps, en leur montrant fréquemment leur attitude vicieuse et le mouvement propre à le corriger dans une glace

Fig. 88.
Table de travail.

sur laquelle on trace des traits verticaux et transversaux servant de points de repère. Les suédois avec Kjödstads, Tidemann, Roth, Reynier, Wide, ont cherché à développer ce procédé pour en faire une méthode de traitement de la scoliose basée sur la volonté de l'enfant et l'idée de la forme correcte du corps, mais cela semble d'une réalisation difficile.

Enfin, il faut se préoccuper des attitudes vicieuses habituelles

qui résultent des travaux scolaires. La table d'école doit permettre à l'enfant de se tenir avec un minimum d'effort, et d'écrire dans une attitude correcte, le dos appuyé. On en a construit un grand nombre de modèles; voici les points essentiels (fig. 88).

L'enfant doit être assis sur une chaise dont le siège et le dossier, formant ensemble un angle droit, sont légèrement inclinés en arrière, de sorte que le dossier fasse avec la verticale un angle de 15°. Ce dossier doit reproduire la forme du dos, c'est-à-dire présenter un renflement correspondant à la lordose lombaire. Enfin, la hauteur du siège est réglée de façon que les cuisses soient horizontales et reposent dans toute leur longueur. Les pieds doivent reposer à terre ou sur un tabouret. La table est inclinée d'environ 15° et vient presque toucher la poitrine de l'enfant pour qu'il n'éprouve pas le besoin de se pencher en avant. Sa hauteur est telle que les coudes portent exactement sur sa partie la plus déclive. Enfin, le cahier doit être droit et par conséquent l'écriture droite est de rigueur. Dans certains cas particuliers, pour éviter que l'enfant avance une épaule ou penche trop la tête en avant, on a été amené à fixer les épaules au dossier par un lien élastique.

B. — Traitement spécial de la déformation du rachis

Lorsque la déviation a pris un certain développement et s'accompagne de torsion notable, le traitement général ne suffit plus, il faut alors s'adresser directement à la déformation. Celle-ci est généralement plus ou moins fixée par la rétraction des ligaments et des muscles, il s'agit d'abord de l'assouplir de manière à pouvoir la réduire et ensuite de maintenir cette réduction.

Ces indications peuvent être remplies soit par le traitement orthopédique proprement dit, soit par le redressement forcé.

1° Traitement orthopédique. — Il se divise en deux parties : la réduction et le maintien.

A. Réduction. — Pour réduire une déformation scoliotique, il faut agir simultanément ou successivement sur les trois éléments dont elle se compose essentiellement et qui sont : l'incurvation latérale, la torsion formant la gibbosité costale, et enfin le déplacement du tronc en dehors et en arrière. On utilise soit des moyens dynamiques empruntés à la gymnastique et au massage, soit des moyens mécaniques.

a. *Moyens dynamiques.* — Les courbures de la région lombaire peuvent être facilement

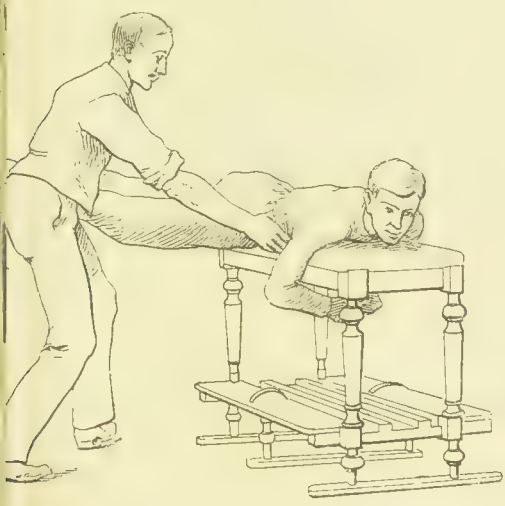

Fig. 89.

Fig. 90.

assouplies par des exercices de gymnastiques actifs et surtout passifs. Le simple mouvement d'inclinaison latérale du tronc fait en sens inverse de la déformation, dans la position debout, a déjà une réelle utilité, mais on a une action beaucoup plus énergique en faisant sur le plint les deux exercices suivants :

Le sujet étant couché sur le plint, le tronc fixé, porter lentement et avec force du côté de la convexité, les deux membres inférieurs tenus raides (fig. 89). — Le sujet étant à cheval sur le plint on incline lentement le tronc du côté de la convexité (fig. 90). On peut aussi dans cette même position faire exécuter

les mouvements de rotation du thorax sur le bassin, en sens inverse de celui de la déformation.

Dans la scoliose dorsale ces exercices sont peu efficaces, parce qu'il est difficile de localiser au point voulu les mouvements qu'on produit dans cette région physiologiquement assez rigide. Aussi faut-il agir plutôt par des pressions exercées directement sur la difformité costale.

Fig. 91.
Redressement manuel d'une scoliose dorsale a convexité droite.

Le sujet étant couché sur le ventre sur un lit résistant, le chirurgien se place du côté de la convexité, applique la main sur la voussure des côtes et exerce sur elle une pression aussi forte que possible, dirigée de manière à effacer cette voussure des côtes et à redresser en même temps la courbure rachidienne. Des aides peuvent exercer des contre-pressions sur le bassin ou sur l'épaule du côté de la concavité. Tel est le redressement simple.

Pour exercer une action plus puissante, on glisse son avant-bras sous la poitrine de l'enfant, et on va saisir avec la main la

face antérieure de l'épaule du côté opposé (fig. 89). L'autre avant-bras, placé sur la gibbosité perpendiculairement à son grand axe, exerce une forte pression sur elle. On peut ainsi combiner l'action des deux bras de manière à produire avec une très grande force tous les mouvements nécessaires, effacement de la courbure des côtes, et déplacement du thorax en totalité sur le bassin, redressement de l'incurvation du rachis, et enfin mouvements de rotation de toute la partie supérieure du corps par rapport à sa partie inférieure (fig. 91).

Enfin dans les scolioses cervicales on peut recourir aux exercices que nous avons indiqués précédemment pour combattre la scoliose du torticolis.

b. *Moyens mécaniques.* — La suspension verticale est le plus simple des moyens mécaniques employés pour la réduction de la scoliose. On se sert des appareils de Sayre et de Schmidt (fig. 92) ; le malade doit se suspendre deux ou trois fois chaque jour pendant quatre à cinq minutes. Cette action est toutefois bien passagère, aussi préfère-t-on souvent l'extension continue dans la position couchée (fig. 93) qui peut être prolongée pendant plusieurs heures, chaque jour et qui agit plus utilement sur les ligaments et sur les os, parce que on obtient un relâchement musculaire complet.

Fig. 92.
Suspension.

Si l'on veut poursuivre davantage le redressement par des moyens mécaniques, il faut alors employer de véritables appareils, qui trouvent leur place seulement dans les Instituts et les cliniques.

Les modèles en sont nombreux (Hoffa, Schultheß, Kirmis-

Fig. 93.
Plan incliné avec suspension.

son, Dolega, Rédard, Zander, etc.). Nous avons retenu seulement les plus simples et les plus pratiques.

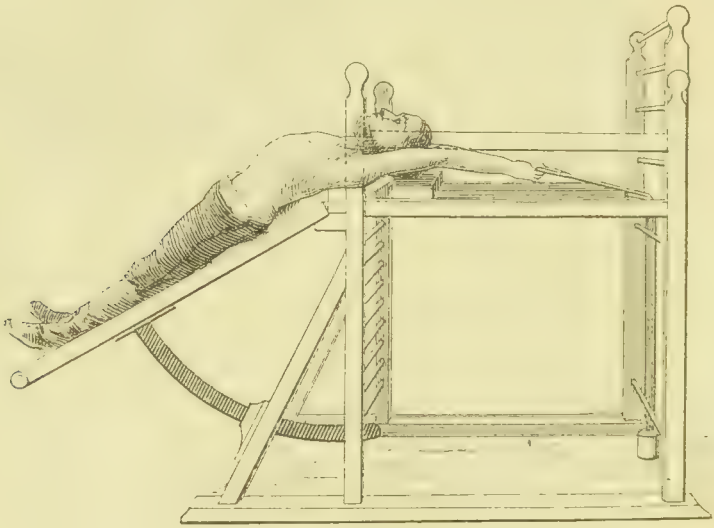

Fig. 94.
Wolm (d'après Hoffa).

Le Wolm (fig. 94) se compose d'un cadre vertical, haut d'un

mètre, à l'extrémité supérieure duquel se trouve un large rouleau matelassé. Une planche s'articule en charnière avec le cadre à ce niveau, elle peut se fixer à différents degrés d'inclinaison. Le malade doit se coucher sur cette planche, sur le dos, et non pas sur le côté, comme on le conseille souvent, il



Fig. 95.
Lit de Beély (d'après Hoffa).

appuie sa gibbosité sur le rouleau matelassé, tandis que le haut du corps exerce par son poids une action puissante de redressement que l'on peut encore augmenter en tirant avec le bras du côté de la convexité sur un barreau placé en travers du cadre vertical.

Le lit de Beély (fig. 95) se compose d'un cadre horizontal

articulé en son milieu sur un support vertical, et portant à sa partie moyenne deux barres transversales matelassées qui sont disposées de manière à permettre de modifier à volonté leurs distances réciproques et leur inclinaison par rapport au cadre. Le cadre étant vertical, l'enfant se met au-devant de lui, on dispose les barres de manière à ce qu'elles appuyent exactement l'une au niveau du sommet de la courbure dorsale, l'autre au point correspondant de la courbure lombaire, puis l'enfant saisit avec les mains une tige transversale placée à la partie supérieure de l'appareil, et le cadre est renversé jusqu'à la position horizontale. Le malade repose donc uniquement sur les deux points les plus saillants de son dos.

Enfin, pour corriger le déplacement latéral du tronc et sa rotation par rapport au bassin, un des meilleurs appareils est celui indiqué par Lorenz (fig. 96). Il se compose d'une potence à la partie supérieure de laquelle est adapté un grand cadre horizontal, pourvu de boucles sur tout son pourtour. La potence supporte un appareil à suspension qui saisit la tête du malade, le bassin est fixé par une ceinture rigide qui corrige son déplacement par rapport au thorax. Alors, on enroule une ou deux bandes de caoutchouc en spirale autour du corps, en les disposant de manière à corriger à la fois la déviation du rachis, la torsion des côtes et la rotation du thorax.

La résistance que le rachis oppose à ces divers agents de modification est très variable. Elle dépend, dans une certaine mesure, de l'âge des malades, du siège et de l'étendue de la déformation. Les différents éléments de la scoliose ne sont pas également aptes à s'assouplir. C'est le déplacement du thorax sur le bassin qui cède le plus facilement ; vient ensuite l'incurvation latérale et en dernier lieu seulement la torsion. Celle-ci est presque irréductible lorsque les côtes ont une forme angulaire un peu prononcée ; les courbures arrondies se mobilisent un peu mieux.

L'assouplissement du rachis n'est jugé suffisant que lorsqu'il devient possible par un simple effort musculaire, non seulement de redresser les courbures, mais encore de faire une incurvation en sens inverse. C'est seulement dans les cas où ce résultat

est atteint qu'il est possible d'espérer une guérison de la déformation parvenue au second degré.

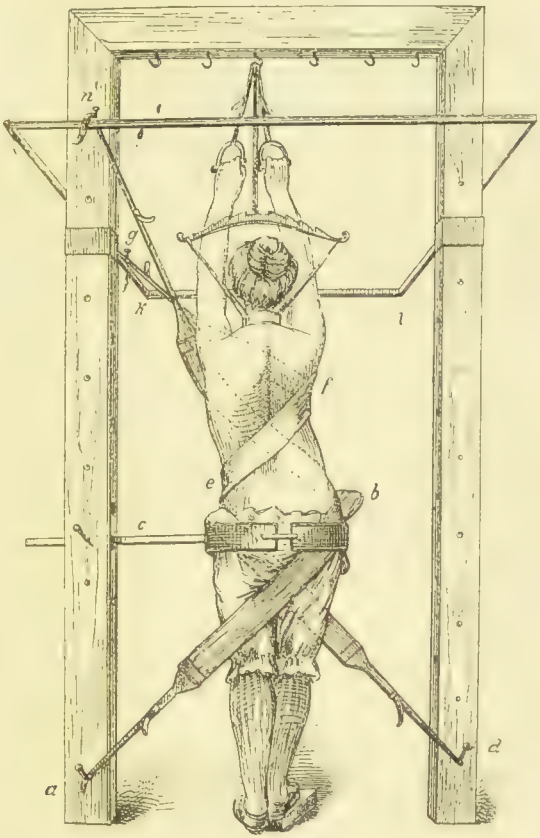

Fig. 96.
Appareil de détorsion de Lorenz (d'après Hoffa).

B. Maintien. — Il ne suffit pas d'assouplir le rachis, il faut encore le mettre en état de se maintenir dans sa position corrigée. Cette deuxième partie du problème est plus difficile encore que la première à résoudre d'une façon entièrement satisfaisante.

Comme le but final que l'on poursuit est de mettre le malade en état de se tenir debout correctement par ses propres moyens, ce sont encore les muscles qui vont jouer ici le rôle principal.

Les corsets ne doivent intervenir que d'une façon provisoire, excepté dans les cas où la déformation étant jugée trop grave pour être corrigée on les emploie pour soutenir le thorax et éviter une aggravation progressive.

a. *Exercices musculaires.* — Tout ce que nous avons dit des exercices musculaires généraux, destinés à développer la musculature en général et particulièrement celle du dos, pourrait être répété ici. Mais, dans ces dernières années on a beaucoup insisté sur des exercices spéciaux dits *d'auto-redressement* qui ont pour but de développer particulièrement les muscles dont l'action est particulièrement nécessaire au maintien, et d'habituer le sujet à prendre de lui-même une position correcte. Voici ceux qui sont indiqués par Hoffa :

α) On enseigne d'abord à l'enfant à prendre de lui-même une attitude redressée en contractant ses muscles de manière à se grandir le plus possible. Pour cela on place la main à quelques centimètres au-dessus de la tête de l'enfant, et on lui demande de se grandir assez pour que la tête vienne au contact de la main (fig. 97). Le même mouvement peut se faire avec résistance.

β) On répète ce mouvement en faisant corriger la courbure par la pression des mains. Dans le cas d'une courbure dorsale droite et lombaire gauche, la main droite est placée le plus haut possible sur le côté correspondant du thorax, de façon à appuyer sur la déformation des côtes. La main gauche se place derrière la nuque ou sur la tête. Au commandement, tandis que l'enfant se redresse au maximum, il réduit ses courbures par une pression directe des mains, et tourne la partie supérieure de son corps de façon à la faire regarder à gauche (fig. 98).

γ) Le même mouvement peut être répété en prenant une attitude qui corrige la courbure lombaire. Lorsque celle-ci est dirigée à gauche, l'enfant doit fléchir la hanche et le genou droits, tout en appuyant fortement le pied à terre (fig. 99). Il en résulte que le bassin s'incline à droite, et oblige la colonne lombaire à faire une courbure à convexité droite.

On enseigne d'abord ces exercices isolément, puis on les combine. Au début, le médecin doit aider à leur exécution et

s'assurer qu'elle est correcte. Plus tard, les enfants peuvent répéter l'exercice seuls, ils doivent alors le faire le plus souvent possible.

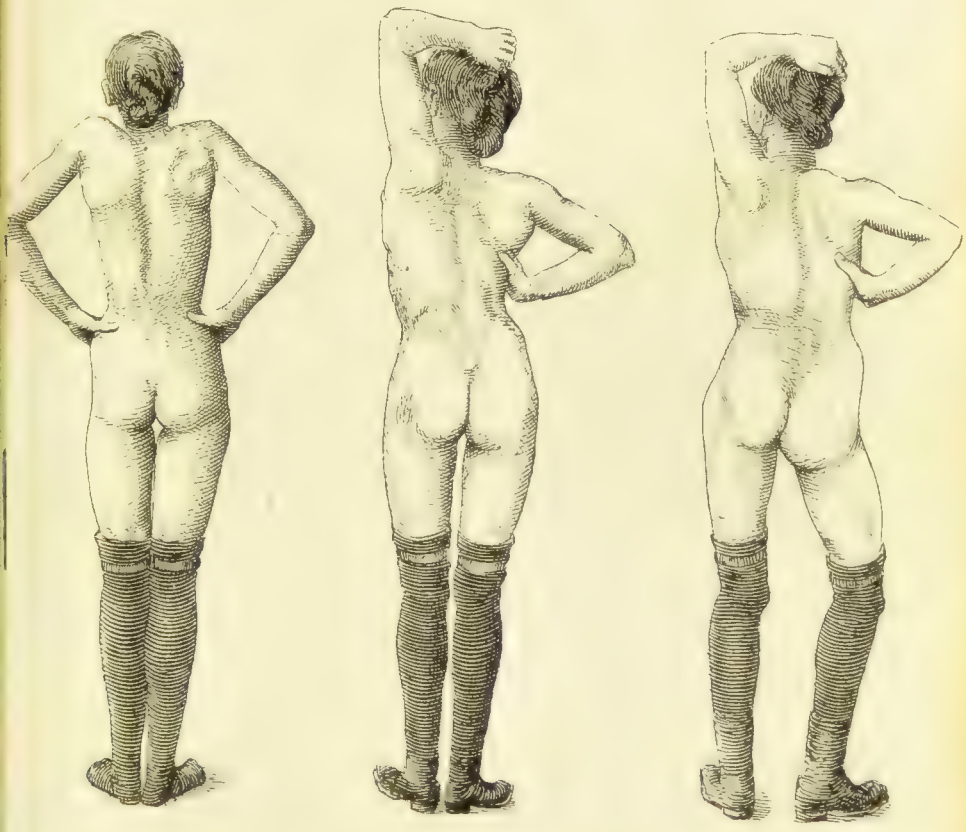

Fig. 97. Fig. 98. Fig. 99.

Mouvements d'auto-redressement (d'après Hoffa).

b. *Moyens mécaniques.* — On a essayé de remplacer l'insuffisance des muscles par la traction élastique ; des appareils ont été construits dans ce but par Barwel, Fischer, Lorenz, mais ils sont peu pratiques et peu employés.

Les corsets inamovibles, comme le corset plâtré de Sayre par exemple, ne peuvent pas s'accorder avec l'indication capitale ici de développer les muscles ; ils doivent être réservés à des cas spéciaux que nous examinerons plus loin.

Il faut donc se servir des corsets amovibles ; ceux-ci doivent satisfaire à deux exigences principales : maintenir exactement la déformation, ce qui nécessite une adaptation très fixe et très exacte sur le bassin, et ne pas gêner le fonctionnement du thorax et de l'abdomen par une compression exagérée.

L'appareil qui répond le mieux à ces différents désidérata



Fig. 100.

Corset Martin : ceinture métallique étroite, plaques de soutien correspondant au sommet des courbures.

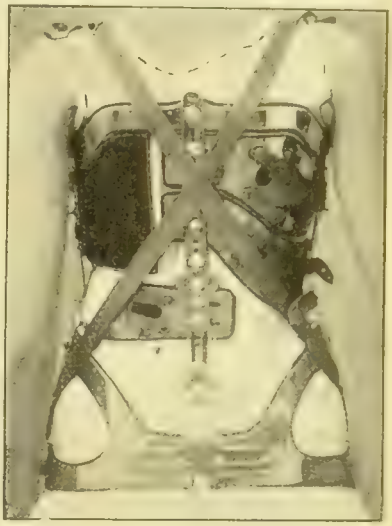

Fig. 101.

Corset monté sur une ceinture de Hessing avec tuteurs latéraux et plaques de soutien (DETRAIT).

est le corset Martin (fig. 100) qui se compose d'une large ceinture métallique adaptée exactement sur le bassin et supportant un large tuteur postérieur. Ce dernier doit se mouler sur le dos, on lui adapte des crosses axillaires qui soutiennent les épaules de chaque côté, et des plaques d'acier flexible qui exercent une pression douce et continue sur le thorax, dans les points correspondants au sommet des courbures dorsales et lombaires. Pour rendre cette action plus efficace, il est utile d'ajouter à l'appareil une large ceinture élastique antérieure, qui s'applique sur la base du thorax et empêche

le malade de prendre une attitude lordosique excessive.

Dans les cas de déviations un peu accentuées, on peut renforcer le corset Martin, en le montant sur une large ceinture en cuir moulé, ou sur une ceinture pelvienne du modèle d'Hessing. On peut aussi utiliser le corset tuteur dont le type est représenté figure 101. Il se compose d'une ceinture pel-

Fig. 102.
Corset tuteur d'après Hoffa pour scoliose accentuée et souple. Ceinture en cuir moulé, plaque de soutien mobile en tous sens pour maintenir la déformation réduite (Aubert).

vienne genre Hessing, sur laquelle sont montés trois tuteurs. Les deux tuteurs latéraux soutiennent les aisselles et fixent les épaules, sur la tige postérieure sont montées des plaques correspondantes au sommet des courbures, et qui exercent sur ces dernières une pression douce grâce à des tracteurs élastiques qui les attirent en avant.

Un appareil très recommandable dans ces formes graves est celui dont on doit le principe à Hoffa et que j'ai fait réaliser de la façon suivante (fig. 102). Il se compose d'une ceinture pelvienne en cuir moulé appliquée d'une façon très exacte et qui porte de chaque côté un support axillaire. On construit d'autre part, d'après un moulage du dos, une plaque métallique correspondant exactement à la forme de la gibbosité. Cette plaque est montée sur un mécanisme qui permet de la faire mouvoir à volonté dans tous les sens, et de maintenir ainsi la déformation aussi exactement qu'on le ferait avec la main. Ce corset donne une correction très parfaite.

Fig. 103.
Corset tuteur pour scoliose accentuée et irréductible, ceinture et plaque de soutien en cuir moulé.

Dans les déformations très accentuées où aucune correction n'est possible, mais où il faut cependant un soutien, on peut utiliser le corset représenté figure 103.

Nous n'insistons pas sur les appareils moulés en feutre, en cuir, en celluloïde, etc., qui ont l'inconvénient d'emprisonner étroitement le thorax et de se déformer assez vite.

2° Redressement forcé. — La méthode dont il nous reste à parler est réservée aux scolioses graves, dans lesquelles la déformation est assez prononcée et l'atrophie musculaire assez grande pour qu'on n'ait plus à espérer beaucoup des méthodes gymnastiques. Alors, laissant de côté l'élément musculaire

désormais impuissant, on s'attaque à la déformation et on cherche à l'atténuer suivant une méthode analogue à celle qui est employée par exemple dans la cure du pied bot.

Le procédé de SAYRE, consistant à réduire par la suspension et à appliquer des corsets plâtrés successifs, a été le premier pas dans cette direction nouvelle. Mais c'est DELORE qui, en 1895, a donné à cette méthode toute son extension, en proposant de faire le *massage forcé* sous anesthésie, suivi de l'application d'un grand appareil plâtré. La plupart des chirurgiens orthopédistes l'ont suivi dans cette voie (RÉDART, CALOT, NOBLE SMITH, WULLSTEIN, etc.)

Le manuel opératoire est le suivant : le malade anesthésié est placé sur une table résistante. Des aides exécutent une traction soutenue sur la tête et sur les membres inférieurs. Le chirurgien fait l'assouplissement forcé du rachis en employant avec une très grande force la manœuvre que nous avons décrite plus haut (fig. 91), pour le redressement manuel. On perçoit quelquefois des craquements assez forts, dus à des déchirures ligamenteuses, peut-être à des fractures incomplètes des côtes, mais il ne se produit pas d'accidents sérieux. Lorsque l'assouplissement est jugé suffisant, le malade est suspendu par la tête, le bassin est fixé en corrigeant sa torsion et son déplacement latéral par rapport au thorax, et on applique un grand appareil plâtré prenant la tête (fig. 55). Au bout de un à trois mois, le bandage est retiré, transformé pour quelques jours en appareil amovible, et le malade est soumis à une gymnastique intensive pendant trois à quatre semaines. On peut ensuite recommencer, s'il y a lieu, le massage et l'immobilisation, ou continuer la gymnastique en faisant porter un appareil amovible.

Les résultats immédiats du redressement forcé sont remarquables : la correction est considérable, parfois surprenante, et elle est bien maintenue par l'appareil plâtré. Mais les résultats éloignés sont moins bons. La déformation se reproduit très vite après l'ablation du bandage, de sorte que le bénéfice réel est souvent minime. Cependant, on peut arriver par des redressements successifs à obtenir une amélioration durable.

dont les principaux éléments sont la disparition du déplacement en totalité du thorax sur le bassin, et la formation de courbures compensatrices. L'attitude est alors plus correcte et la déformation réduite à la voussure des côtes peut être dissimulée plus facilement.

Ces avantages ne sont pas suffisants pour faire généraliser cette méthode. Elle a l'inconvénient d'immobiliser le thorax pendant douze à dix-huit mois, et de gêner ainsi l'enfant dans son développement et dans sa nutrition. Même dans les déformations accentuées, on obtient souvent des résultats meilleurs par le port d'un corset amovible et la gymnastique faite d'une façon très régulière.

Cependant, le redressement forcé conserve des indications. Nous verrons plus loin qu'Hoffa lui réserve le traitement des scolioses rachitiques des jeunes enfants. Chez les adolescents il peut aussi rendre des services dans les formes graves de scoliose, chez les malades à qui leur situation sociale ne permet pas un traitement long et dispendieux. Mais son indication principale nous paraît être ces scolioses, dans lesquelles le développement rapide d'une déformation grave fait penser qu'il existe un ramollissement important du squelette. Le redressement forcé a alors pour objet, moins de redresser une déformation parfois encore à son début, que de prévenir l'accroissement rapide de cette dernière, en immobilisant et en déchargeant le rachis comme s'il s'agissait d'une spondylite d'une autre nature.

ARTICLE II

SCOLIOSE CONGÉNITALE

La scoliose congénitale est très rare, elle est presque une curiosité pathologique, puisqu'on n'en connaît encore que trente et un cas authentiques (Pendl). Cependant, depuis que l'attention est attirée sur elle, et qu'on a le contrôle de la radiographie, les faits deviennent un peu plus nom-

breux, et peut-être cette classe de scolioses arrivera-t-elle dans l'avenir à prendre une certaine place dans la nosologie.

Les observations peuvent se diviser en trois catégories : dans la première, la scoliose existe seule, dans la seconde, la déviation est associée à d'autres malformations souvent incompatibles avec la vie, la troisième enfin comprend les faits dans lesquels la scoliose coexiste avec des parésies ou des paralysies plus ou moins étendues.

1° Pathogénie. — La pathogénie est complexe. On a trouvé déjà plusieurs fois comme cause de la déformation une vertèbre surnuméraire en forme de coin, interposée entre la dernière dorsale et la première lombaire (Broca et Mouchet). Hoffa et Hirchberger ont observé aussi une soudure anormale des deux premières lombaires. Mais la scoliose paraît aussi pouvoir exister sans qu'il y ait de malformation rachidienne (Maass). Il faut alors incriminer probablement une attitude vicieuse intra-utérine, car il ne semble pas que le rachitisme intra-utérin prenne part à cette pathogénie.

2° Symptômes. — Au point de vue clinique, Hoffa signale deux particularités qui pourraient aider au diagnostic. Ce sont, la brusquerie de l'inflexion qui se trouve au sommet de la courbure, et le fait que les apophyses épineuses, au lieu d'être tournées vers la concavité, le sont vers la convexité. Bien que le diagnostic soit difficile, on doit penser à cette cause de scoliose chez les jeunes enfants lorsqu'il n'y a pas de signes nets de rachitisme, et rechercher par la radiographie l'existence d'une anomalie vertébrale.

3° Traitement. — Dans les cas où elle n'est pas la conséquence d'une malformation rachidienne, la scoliose congénitale pourrait être très améliorée par un traitement précoce, si l'on en croit l'observation récente de Mass. Dans ce cas le traitement par le lit plâtré continué pendant trois mois, et par le massage soigneux de la déformation, a fait dispa-

raître presque entièrement une déviation très accentuée au début.

ARTICLE III

SCOLIOSE RACHITIQUE

La scoliose est une manifestation assez fréquente du rachitisme de la première enfance. Cependant, la statistique de Guérin, d'après laquelle on la rencontrerait dans 10 0/0 des cas de rachitisme, paraît indiquer un pourcentage un peu supérieur à ce que montre l'observation courante.

1° Étiologie. — D'après Eulenbourg, la scoliose rachitique apparaît le plus souvent sur la fin de la deuxième année; elle devient tout à fait rare après quatre à cinq ans. Redard a montré que, assez souvent aussi, la scoliose rachitique ne se développe que d'une façon tardive vers l'âge de six ans, mais elle est alors souvent d'origine statique, et due aux attitudes anormales et au trouble d'équilibre qui résultent des déformations coexistantes des membres inférieurs. Enfin nous avons dit, en discutant la pathogénie de la scoliose essentielle des adolescents, que parfois celle-ci peut être due au rachitisme tardif. Mais rien ne distingue ces scolioses rachitiques tardives des scolioses rachitiques des adolescents, tandis que la scoliose rachitique des petits enfants a une physionomie assez particulière.

2° Symptômes. — Il s'agit en général d'enfants atteints de formes assez graves de rachitisme, dont ils ont les signes généraux, nouures, déformations des membres inférieurs, etc. Cependant, quelquefois, les lésions des membres sont peu nettes, et l'on serait tenté de croire à une localisation sinon exclusive du moins très prédominante du rachitisme sur la colonne vertébrale et sur le thorax qui présente presque toujours ses déformations typiques en carène ou en entonnoir.

En outre du ramollissement des os et du relâchement des

ligaments qui est le propre du rachitisme, il faut faire jouer un rôle pathogénique assez important aux attitudes vicieuses qui résultent de la faiblesse des muscles, du grand développement du ventre, et de ce que les enfants ne pouvant marcher restent assis ou sont portés sur les bras, dans une attitude qui tend à incurver le thorax sur le côté droit. L'importance de ce facteur étiologique est bien démontrée par le fait que la scoliose rachitique a le plus souvent sa convexité dirigée à gauche.

Fig. 104.
Scoliose rachitique.

Cette courbure a son sommet à la partie moyenne du rachis et s'étend à la colonne tout entière qui prend une forme en C (fig. 104). S'il y a des courbures de compensation, elles se trouvent en général très haut ou très bas et se distinguent à peine à côté de la grande courbure principale.

Le thorax est déplacé à gauche ; il en résulte que la hanche fait une saillie anormale à droite, tandis qu'à gauche, elle s'efface, ouvrant largement en bas le triangle de la taille. Les omoplates sont souvent peu modifiées, parce qu'elles se trouvent au-dessus du sommet de la déformation. Les épaules sont asymétriques seulement lorsqu'il existe une courbure de compensation supérieure ; alors, la ligne de l'épaule s'élève, la tête parfois s'incline, et l'on a une sorte de faux torticolis rachitique.

L'incurvation du rachis s'accompagne de bonne heure de déformations des côtes. Celles-ci sont toujours saillantes du côté de la convexité, la voussure qu'elles forment est généralement limitée à la partie moyenne du thorax ; parfois elle s'étend à toute la hauteur de ce dernier. Au début c'est une simple voussure des côtes, mais il se développe vite une véritable gibbosité qui présente souvent cette forme en arête dont nous avons parlé précédemment, et qui a le plus mauvais pronostic.

La scoliose rachitique s'accompagne quelquefois d'autres déformations du rachis surtout de cyphose ; la lordose n'apparaît que plus tard, lorsque les enfants marchent.

3° Évolution. — Son évolution est rapide : en quelques mois la courbure s'établit et se fixe, et s'accompagne de déformation des côtes. Lorsque le rachitisme arrive à la période de régression, elle n'a pas la même tendance au redressement spontané que les courbures des membres. Tantôt elle continue à s'accroître lentement, tantôt elle paraît s'arrêter d'une manière définitive ; mais souvent aussi, le rachitisme se réchauffe plus tard à six, huit, dix ans, et la déformation se met à progresser ; il est probable que la plupart des scolioses rachitiques tardives se développent aussi.

Le pronostic est donc peu favorable, et il l'est d'autant moins encore que le traitement est plus difficile.

4° Traitement. — Celui-ci exige en effet de tenir les enfants couchés sur un plan résistant, pour supprimer l'effet de la pesanteur sur le rachis ramolli et mal soutenu.

La gouttière de Bonnet est le meilleur moyen d'obtenir ce résultat, tout en gardant la possibilité de mettre les enfants au grand air. Les bains, le massage, les manipulations redressantes sont des adjuvants utiles du traitement général.

A la période de régression du rachitisme, on peut permettre la marche avec un appareil de soutien. Puis on entreprend le traitement orthopédique et gymnastique, comme s'il s'agissait d'une scoliose vulgaire, avec cette réserve que la mobilisation est plus difficile et les résultats moins bons.

D'après Hoffa, la méthode du redressement forcé par étapes avec maintien dans un appareil plâtré telle que nous l'avons décrite à propos de la scoliose essentielle, pourrait donner de très bons résultats dans les scolioses rachitiques des jeunes enfants.

ARTICLE IV

SCOLIOSE POTTIQUE

Nous avons dit plus haut que la déformation ordinaire dans le mal de Pott est une cyphose, dont la gibbosité pottique est la plus haute expression. Cependant la tuberculose vertébrale peut aussi déterminer l'incurvation latérale du rachis. Cette scoliose pottique a été surtout étudiée depuis quelques années, en Amérique par Taylor, Barlow, Lowett, en France par Kirmisson et dans la thèse de notre élève R. Monnier.

Fig. 105.
Scoliose pottique.

Elle a des caractères bien différents suivant la période de la maladie à laquelle elle se montre. Au début du mal de Pott, avant l'apparition de toute gibbosité, on peut observer une scoliose qui présente une très grande ressemblance avec une scoliose vulgaire totale (fig. 105 et 106). Cependant on voit que suivant la remarque de Lowett il s'agit plutôt d'un dépla-

cement en totalité du thorax, vers l'un ou l'autre côté, que d'une incurvation avec torsion des vertèbres. Néanmoins, si l'on se rappelle ce que nous avons dit plus haut des sco-

Fig. 106.
Scoliose pottique.

lioses douloureuses, on voit que le diagnostic peut présenter de très réelles difficultés.

Plus tard, à la période d'état, l'incurvation latérale est, le plus souvent, une attitude vicieuse causée par des contractures musculaires symptomatiques d'un abcès par congestion. Elle

siège alors dans la région lombaire et s'accompagne d'une raideur assez prononcée des muscles du côté de la concavité. A cette période, on peut observer aussi une scoliose vraie, résultant de ce que l'affaissement du corps vertébral ne s'est pas fait exactement en avant mais un peu de côté. Il s'agit alors d'une déformation qui a tous les caractères d'une scoliose ordinaire, avec torsion des vertèbres et production d'une gibbosité costale latérale. Elle s'en distingue cependant parce que la courbure latérale est de petit rayon et s'étend seulement à un petit nombre de vertèbres, et parce qu'elle s'accompagne souvent d'un certain degré de cyphose et du cortège symptomatique habituel du mal de Pott.

Enfin, après la guérison du mal de Pott, on voit se développer quelquefois des déformations scoliotiques probablement dues au ramollissement des corps vertébraux dans la région paragibbeuse, et qui sont susceptibles de prendre un grand développement. Elles ne se distinguent alors en rien des déformations scoliotiques ordinaires.

ARTICLE V

SCOLIOSE PLEURÉTIQUE

A la suite des pleurésies séro-fibrineuses, et surtout des pleurésies purulentes, la guérison intégrale ne peut se faire que si, après la résorption ou l'évacuation de l'épanchement, le poumon a conservé une capacité d'expansion suffisante pour remplir de nouveau la cavité pleurale.

Lorsqu'il est immobilisé par des adhérences, c'est la paroi thoracique qui, grâce à son élasticité considérable surtout chez l'enfant, se déprime pour permettre à la plèvre pariétale de venir au contact du poumon. Il en résulte une déformation à laquelle Laennec a donné le nom de *rétrécissement thoracique* et qui s'accompagne presque constamment de scoliose.

1° Symptômes. — Du côté de la lésion, le thorax est atro-

phié, et déformé comme s'il avait été aplati d'avant en arrière. Il en résulte que les côtes, au lieu de décrire leur courbure régulière, sont composées de deux segments, l'un antérieur, l'autre postérieur, presque rectilignes, qui se réunissent à la partie moyenne sous un angle plus ou moins aigu. La superposition des sommets de ces angles forme, sur les côtés du thorax, une sorte d'arête verticale qui siège généralement vers la ligne axillaire postérieure. Les côtes sont rapprochées les unes des autres, parfois elles arrivent à se toucher et même à chevaucher en s'imbriquant comme les tuiles d'un toit. Le rétrécissement du thorax existe donc aussi bien dans le sens vertical que dans le sens antéro-postérieur.

L'épaule correspondante est abaissée et le rachis décrit une courbure à grand rayon, dont la convexité est généralement tournée vers le côté sain. Cette direction de la scoliose pleurétique s'explique facilement par la rétraction de toutes les parties molles du côté malade. Elle n'est cependant pas constante. D'après Hoffa on pourrait voir la convexité de la courbure se diriger au contraire vers le côté malade. La pathogénie est alors difficile à établir ; il s'agit probablement d'une attitude vicieuse prise au cours de la maladie, et conservée plus tard.

L'existence de courbures de compensation n'est pas constante ; celles-ci n'ont pas, en tous cas, la même régularité que dans la scoliose essentielle.

Enfin, la courbure dorsale peut à son tour retentir sur le thorax et déterminer du côté sain une voussure des côtes qui augmente encore beaucoup la déformation. Dans un cas que nous avons observé, il en résultait une forte élévation de l'épaule saine, et la tête se trouvait déplacée du côté opposé.

La déformation pleurétique du thorax est assez fréquente, mais il est rare de la voir prendre un développement assez grand pour donner lieu à une scoliose constituant une véritable difformité.

2° Pronostic. — D'après Hoffa, elle pourrait disparaître dans la suite des temps, lorsqu'il s'agit de sujets jeunes. Mais

le jeune âge est aussi une circonstance aggravante en ce sens que la souplesse du thorax permet un accroissement plus facile et plus rapide de la déformation, et que la croissance tend encore à l'exagérer et à la fixer.

3° Traitement. — Le traitement consiste, aussitôt après la guérison de la pleurésie, à chercher à rendre son élasticité au poumon malade par la gymnastique respiratoire et surtout par des efforts d'expiration. Plus tard, lorsque la déformation est constituée, ce traitement qui s'adresse à la cause est encore le plus utile ; on y doit joindre la gymnastique générale, et l'emploi de tous les moyens capables de mobiliser la scoliose, ainsi qu'un corset tuteur destiné surtout à soutenir le rachis et à relever l'épaule du côté malade.

ARTICLE VI

SCOLIOSE PARALYTIQUE

Comme nous l'avons dit au début de ce chapitre, nous ne parlerons ici que de la scoliose consécutive à la paralysie spinale infantile qui est d'ailleurs la plus fréquente et la plus importante des scolioses paralytiques.

1° Étiologie, pathogénie. — Elle a été étudiée notamment dans ces dernières années par Hallion, Kirmisson et Sainton, Miraillé, Hoffa. D'après ce dernier cette déformation serait assez fréquente puisque sur 320 cas de scoliose, il en a trouvé 34 dépendants d'une paralysie infantile. Mais sur ce nombre 29 étaient purement statiques, c'est-à-dire résultaient de l'inégalité des membres inférieurs et cinq fois seulement il s'agissait d'une paralysie étendue aux muscles du tronc.

Il y a donc deux sortes de scoliose paralytique : la première est une simple attitude vicieuse, qui résulte de l'atrophie, du raccourcisement ou de l'attitude anormale de l'un des membres inférieurs. La seconde est une véritable scoliose, qui ré-

sulte de la paralysie des muscles du dos. Sa convexité est tournée le plus souvent vers le côté sain (14 fois sur 17 Hoffa), mais quelquefois elle regarde au contraire vers le côté malade.

La pathogénie n'est donc pas la même dans tous les cas.

Fig. 107.
Scoliose paralytique.

Hoffa l'explique de la manière suivante : la courbure du rachis à convexité tournée du côté sain est surtout le fait d'une action musculaire. Si l'on suppose une paralysie siégeant à droite, les muscles du côté gauche restés normaux, attirent le thorax de leur côté, le déplacent à gauche, et déterminent ainsi une scoliose à convexité gauche. Au contraire, les courbures à convexité

dirigée vers le côté malade seraient plutôt la conséquence d'influences mécaniques : pour donner plus de rigidité au rachis mal soutenu par ses muscles, le malade cherche à prendre une position qui fixe la colonne vertébrale en mettant les os en

Fig. 108.
Même sujet que celui de la figure 107, vu par devant.

contact et les ligaments en forte tension. Il trouve cette position en déplaçant son thorax à droite, d'où une courbure à convexité tournée vers le côté paralysé.

Mais cette explication, très acceptable pour les cas de paralysie unilatérale, ne peut pas s'appliquer aux cas dans lesquels il s'agit de paralysie ou de parésie disséminées, portant sur un

grand nombre de muscles des deux côtés du corps. Alors, il faut admettre la théorie de LEYDEN pour qui il s'agirait d'un véritable trouble trophique, portant sur les vertèbres qu'il ramollit, et sur les ligaments qu'il relâche et distend. La scoliose paralytique serait alors un résultat d'un mélange complexe de paralysie, d'action mécanique, et de trouble trophique osseux, ligamenteux et musculaire, d'où la variabilité de ses formes.

2° Symptômes. — La scoliose paralytique siège presque toujours dans la région dorsale, les courbures de compensation sont nulles ou peu accentuées, il y a souvent une asymétrie assez prononcée du thorax par atrophie du côté paralysé (KIRMISSON).

D'après MESSNER, le rachis conserve pendant longtemps une souplesse assez grande pour pouvoir se redresser facilement, et les déformations costales restent peu accentuées. Mais ces deux caractères sont loin d'être absolus. HOFFA a vu la déformation se fixer et s'accompagner d'une gibbosité costale. Nous avons observé le même phénomène sur une fillette dont nous reproduisons ici la photographie (Fig. 107 et 108). En trois ou quatre ans la fixation s'est produite, et elle présente actuellement une gibbosité assez prononcée.

3° Pronostic. — Le pronostic est mauvais, surtout parce que le trouble de nutrition des os, des ligaments et des muscles n'est pas ici passager comme dans la scoliose dite essentielle mais définitif, d'où la tendance indéfinie à l'augmentation de la lésion. De plus, le redressement fut-il obtenu, l'absence de forces musculaires rend le maintien de cette correction absolument impossible.

4° Traitement. — Le traitement consiste d'abord à restaurer le mieux possible la force des muscles restés sains par le massage, l'électrisation, la gymnastique ; ensuite, à prévenir la fixation du rachis par des exercices d'assouplissement, et enfin à soutenir le thorax au moyen d'un tuteur approprié : corset

Martin, corset de Hessing ou corset en cuir moulé suivant les cas.

ARTICLE VI

SCOLIOSE HYSTÉRIQUE

La scoliose hystérique peut se voir à tout âge et dans les

Fig. 109. — Scoliose hystérique.

deux sexes, mais elle est plus particulièrement fréquente chez les filles et à l'époque de la puberté.

Ce n'est pas une scoliose vraie, le rachis ne présente aucune déformation permanente, c'est une attitude anormale du dos, causée par une contracture qui apparaît en général brusquement, à la suite d'un traumatisme ou d'un trouble psychique, et atteint d'emblée son développement complet.

Cette contracture siège toujours dans la région lombaire; son aspect est presque caractéristique. La malade repose sur la jambe du côté sain, celle du côté malade est quelquefois atteinte elle-même de contracture hystérique. Du côté de la contracture, le bassin est relevé, tandis que le tronc et l'épaule s'inclinent fortement de côté (fig. 109). Il y a parfois en même temps un peu de cyphose ou de lordose. La contracture augmente généralement dans la station debout : elle diminue ou même disparaît pendant le repos. On observe parfois des douleurs qui s'irradient dans le bas ventre. Enfin, la peau qui recouvre les muscles contracturés est généralement hypéresthésiée ; l'anesthésie est beaucoup plus rare. On trouve des signes généraux de névropathie.

Après avoir persisté sans changement notable pendant un temps plus ou moins long, la scoliose hystérique disparaît brusquement. Elle ne demande pas d'autre traitement que celui de l'état nerveux dont elle est la manifestation.

QUATRIÈME PARTIE

DÉFORMATIONS DU MEMBRE SUPÉRIEUR

Les déformations du membre supérieur se divisent naturellement en trois chapitres : le premier comprend les déformations de l'épaule et de la ceinture scapulaire, le second celles du coude, le troisième celles de l'avant-bras et de la main.

CHAPITRE PREMIER

DÉFORMATIONS DE L'ÉPAULE

Les déformations que nous avons à étudier dans ce chapitre sont peu nombreuses : ce sont, la position élevée de l'omoplate, la luxation congénitale, les raideurs et ankyloses, et les paralysies de l'épaule. Nous n'avons pas consacré des chapitres distincts aux luxations traumatiques et aux fractures anciennes de l'extrémité supérieure de l'humérus, pour éviter d'élargir démesurément le cadre de cet ouvrage limité plus particulièrement à l'orthopédie infantile.

ARTICLE PREMIER

POSITION ÉLEVÉE DE L'OMOPLATE

Bien que cette difformité ait été signalée depuis longtemps, notamment par Pravaz à propos d'un fait que nous rappelle-

rons plus loin, on n'a commencé à en faire une étude précise que depuis le travail de SPRENGEL en 1891.

1° Symptômes. — Elle est caractérisée parce qu'une omoplate, parfois les deux, se trouvent plus hautes que leur situation normale. Cette élévation est en général de 3 à 5 centimètres; on l'a vue aller jusqu'à 7 cent. 5 (WOLFHEIM).

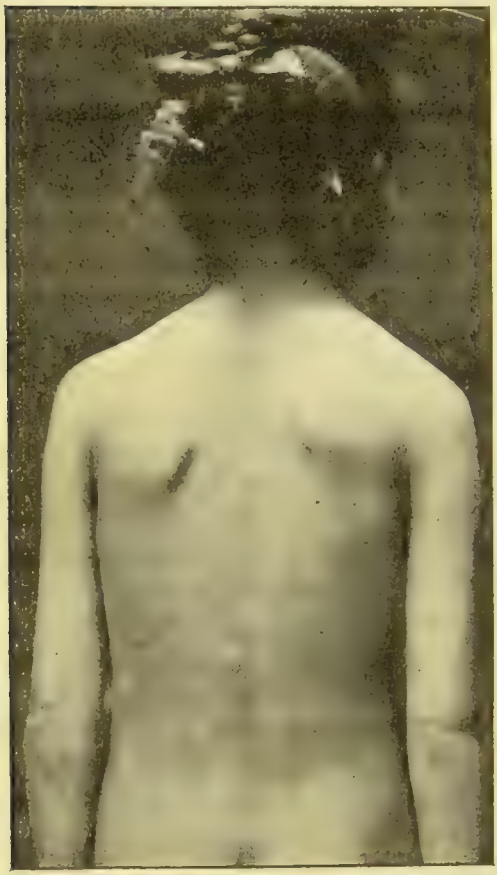

Fig. 110.
Élévation congénitale de l'omoplate droite.

Il en résulte une asymétrie assez prononcée du dos (fig. 110) : l'épaule paraît plus grosse et plus haute, le côté correspondant du cou est raccourci. Dans quelques cas, le bord supérieur de l'omoplate faisait dans la région sus-claviculaire un relief si prononcé qu'on a pu le prendre pour une exostose. Souvent l'omoplate n'est pas seulement élevée, elle présente également un mouvement de bascule de son angle externe en dehors et en bas, par suite duquel l'angle inférieur devient fortement saillant en arrière, et le bord axillaire de l'os se trouve à peu près horizontal.

On observe très fréquemment, en même temps, une légère

scoliose dont la convexité se dirige presque toujours (11 fois sur 15 Clercy) du côté de la malformation.

Enfin les mouvements de l'épaule sont fréquemment réduits. L'abduction du bras est limitée à l'angle droit et même au-dessous, et ce trouble fonctionnel peut être assez marqué pour occasionner une gêne très appréciable. On admet généralement qu'il est purement mécanique, et dû au contact de l'omoplate avec la portion cervicale du rachis (Hoffa).

2° Variétés. — Tels sont les symptômes communs à toutes les variétés d'élévation de l'omoplate. Mais à mesure que les faits se multiplient, il devient de plus en plus certain qu'il ne s'agit pas d'une maladie unique comme on l'avait pensé tout d'abord, et que l'anomalie de position de l'os est seulement l'expression symptomatique la plus apparente de lésions très dissemblables.

Récemment Russel Hibbs et Correl Loewenstein ont cherché à classer ces dernières en quatre catégories.

α) Dans le premier groupe se rangent les cas assez nombreux (11 cas), dans lesquels on a trouvé soit par l'examen direct, nécroscopique ou opératoire, soit par la radiographie, que l'élévation de l'omoplate est due à un os surnuméraire de forme triangulaire qui s'étend du bord spinal du scapulum à la VII cervicale. Tantôt cette pièce osseuse adhère à l'omoplate et s'unit à la vertèbre par une articulation, tantôt c'est la disposition inverse, quelquefois enfin elle présente une articulation à chacune de ses extrémités.

Les uns ont considéré cet os anormal comme résultant de la prolifération de l'épiphyse qui existe normalement sur le bord spinal de l'omoplate. D'autres en ont fait une anomalie regressive ; on trouve en effet chez la grenouille un prolongement analogue du bord interne de l'omoplate, et, chez les poissons du groupe des sciènes, on voit ce prolongement s'étendre jusqu'au rachis et s'y fixer. Quoi qu'il en soit, il s'agit évidemment d'une malformation congénitale de l'omoplate.

β) Il en est de même dans les faits du deuxième groupe ; ici, l'anomalie de position de l'os est en rapport avec l'absence

totale de certains muscles de la ceinture scapulaire, et particulièrement du grand pectoral. (5 cas.)

γ) Les faits du troisième groupe sont caractérisés par une déformation particulière de la portion de l'omoplate située au-dessus de l'épine. Cette partie de l'os présente un développement anormal, et se recourbe sur elle-même (12 cas). On pourrait y faire rentrer aussi les faits dans lesquels l'omoplate, sans être déformée présente cependant une anomalie consistant dans une diminution de volume assez considérable pour être même appréciable cliniquement (Wolfheim, Kirmisson, Nové-Josserand).

L'origine des faits de cette catégorie peut être discutée. Hoffa, Russel Hibbs et Correl Loewenstein ont de la tendance à les rapporter à une attitude vicieuse intra-utérine. Avec Kirmisson nous pensons qu'il s'agit encore là d'une malformation congénitale, en raison de l'anomalie de la forme ou des dimensions de l'os et de la coexistence assez fréquente d'autres malformations.

δ) Enfin dans le quatrième groupe, on range les faits dans lesquels l'omoplate a conservé son volume et sa forme. Cette catégorie, qui est la plus nombreuse, comprend certainement des faits très disparates.

On a vu l'élévation de l'omoplate coexister avec le torticolis congénital du même côté (Wolfheim, Beely, Monnier) ou s'accompagner d'une asymétrie cranio-faciale analogue à celle que l'on trouve dans cette dernière lésion, d'où l'hypothèse que l'élévation de l'omoplate pourrait résulter d'une lésion du trapèze et de l'angulaire analogue à celle du sterno-mastoïdien dans le torticolis.

Kautsh a montré dans cinq cas une atrophie totale ou partielle du trapèze. Peut-être les paralysies spinales ou cérébrales infantiles, certaines myopathies, peuvent-elles expliquer quelques cas d'élévation de l'omoplate.

D'autres encore reconnaissent peut-être pour cause des lésions traumatiques de l'épaule au cours de la première enfance, par exemple le décollement épiphysaire de l'extrémité supérieure de l'humérus.

Enfin l'élévation de l'omoplate semble aussi se présenter quelquefois comme une lésion passagère, due à la contracture des muscles élévateurs du scapulum et en particulier du trapèze et de l'angulaire. PRAVAZ avait déjà signalé cette déformation. Nous en avons rapporté un exemple à la Société de Chirurgie de Lyon, et nous croyons qu'elle n'est pas très rare chez les jeunes filles qui présentent des tares névropathiques.

3° Diagnostic. — Le diagnostic de la position élevée de l'omoplate est généralement facile. La confusion avec une scoliose vulgaire est assez facile à éviter, parce que l'élévation du scapulum n'est pas en proportion de la légère scoliose qui coexiste souvent, et qu'elle s'accompagne d'anomalies dans le volume et la forme de l'os, de limitation des mouvements, etc.

4° Traitement. — Le traitement diffère suivant la variété qui se trouve en cause. On a obtenu plusieurs fois des améliorations importantes et même la guérison, en reséquant le noyau osseux anormal qui fixe l'omoplate au rachis (WILSON et TORRANCE.) KÖLLIKER, BULOW, HANSEN, HOFFA, ont fait la section de tous les muscles élévateurs de l'omoplate, et ont eu des améliorations sensibles, surtout en ce qui concerne la capacité d'abduction du bras. Mais, le plus souvent, cette malformation n'occasionne pas une gène assez sérieuse pour justifier une intervention de cette importance, et il faut se contenter de réduire le trouble fonctionnel au minimum par le massage et la gymnastique.

La position élevée acquise des névropathes disparaît spontanément au bout de quelques mois.

ARTICLE II

LUXATION CONGÉNITALE DE L'ÉPAULE

En dépouillant les faits publiés sous ce nom, on a vu qu'un petit nombre seulement d'entre eux sont de véritables luxations congénitales. Les autres forment un groupe encore dispa-

rate dans lequel se trouvent des luxations obstétricales, des déformations consécutives à des lésions traumatiques (fractures et décollement épiphysaire) à des inflammations (arthrites aiguës, pseudo-paralysie syphilitique) ou enfin à des paralysies obstétricales et à la paralysie infantile.

Les vraies luxations congénitales de l'épaule existent cependant : signalées par Hippocrate et Ambroise Paré, elles ont été étudiées par Smith, Cruveilhier, Loignon, Lewis, Picot.

1° Anatomie pathologique. — Elles sont quelquefois bilatérales, et peuvent se faire dans trois directions : en avant, luxation sous-coracoïdienne ; en arrière, luxation sous-acromiale et sous-épineuse ; en haut, luxation sus-acromiale.

Le squelette est atrophié, particulièrement la cavité glénoïde du scapulum. On a vu quelquefois une néarthrose se former sur la paroi thoracique, comme dans les luxations traumatiques.

Leur pathogénie n'est pas mieux établie que celle des autres luxations congénitales.

2° Symptômes. — Les symptômes ressemblent beaucoup à ceux de la luxation traumatique. Le membre est en abduction et en rotation interne, le coude et le poignet sont fléchis, l'épaule est atrophiée, déformée par la saillie de l'acromion et la dépression résultant de l'absence de la tête à sa place normale. Les mouvements sont limités.

D'après Picot, le déplacement serait facile à réduire, mais il se reproduit aussitôt. Ce signe permettrait de faire facilement le diagnostic avec la luxation traumatique, plus difficile à reposer, mais dont la réduction se maintient.

Les muscles péri-articulaires réagissent à l'électricité, et cette recherche délicate est indispensable pour différencier la luxation congénitale de l'épaule d'avec les paralysies radiculaires ou myélopathiques.

3° Traitement. — Chez les jeunes enfants, le traitement consiste à développer la musculature par le massage, l'électri-

cité, l'hydrothérapie, tandis que par une mobilisation régulière de la jointure, on cherche à augmenter sa capacité fonctionnelle et à obtenir la formation d'une néarthrose.

Gaillard, Jenni, Lewis, sont parvenus à réduire le déplacement par la traction continue, suivie de manœuvres de réduction et du maintien dans un bandage immobilisant l'articulation en position réduite. Ils auraient obtenu ainsi une amélioration fonctionnelle notable.

Phelps a décrit une opération qui est une sorte de réduction sanglante. On ouvre l'articulation, on résèque partiellement la tête et on l'arrondit, puis on la réduit après avoir creusé une glène si cela est nécessaire. Marston recommande cette opération qui a donné un bon résultat à Cinnston. Mais ce résultat ressemble plutôt à celui d'une arthrodèse qu'à une véritable réduction.

En tous cas, il semble que ces interventions ne doivent trouver leur application que dans des cas exceptionnels. Si la réduction non sanglante échoue, l'assouplissement et le modelage fonctionnels de la néarthrose par l'exercice joint au développement des muscles, assurent en général un état fonctionnel suffisant (Picot).

ARTICLE III

RAIDEURS ET ANKYLOSES DE L'ÉPAULE

L'épaule présente cette particularité que la limitation de ses mouvements est due presque aussi souvent à des lésions périarticulaires qu'à des lésions articulaires.

1° Étiologie. — Parmi ces dernières nous retrouvons toutes les causes qui engendrent ordinairement l'ankylose ; d'abord les traumatismes, et en particulier les fractures portant sur la tête humérale, les tubérosités ou la cavité glénoïde, les luxations non réduites ou compliquées de fractures. En second lieu, toutes les variétés d'arthrite : suppurée, blennorragique, rhuma-

tismale, tuberculeuse. Il faut rappeler que l'épaule est la localisation préférée de la carie sèche de VOLKMANN, qui se caractérise par son évolution lente, et sa tendance à la constitution d'une ankylose fibreuse.

Les lésions périarticulaires sont surtout représentées par la périarthrite de DUPLAY. Celle-ci est caractérisée par la disparition de la bourse séreuse sous-deltoïdienne, qui est remplacée par des masses fibreuses denses, unissant solidement la capsule et la tête humérale au muscle sus-jacent, d'où une immobilisation presque complète de la jointure, bien que celle-ci soit intacte. Cette périarthrite est surtout traumatique, on l'observe après les fractures et les luxations, mais elle succède aussi souvent peut-être à des accidents légers, entorses ou contusions simples. L'immobilisation prolongée, ou la propagation de lésions inflammatoires voisines peuvent aussi lui donner naissance.

Il est probable que ces différents facteurs agissent par l'intermédiaire d'une lésion nerveuse. L'anatomie pathologique montre en effet, souvent, des altérations évidentes de névrite, et en clinique on trouve plus souvent encore des troubles nerveux, douleurs le long des nerfs, sensation d'engourdissement du membre, hyperesthésie ou hypoesthésie de territoires plus ou moins étendus de celui-ci. La transformation de la bourse séreuse devrait alors être interprétée plutôt comme un trouble trophique d'origine névritique, que comme une maladie autochtone.

2° Symptômes. — L'ankylose de l'épaule se fait presque toujours en bonne position, c'est-à-dire le bras pendant le long du thorax et en légère rotation interne : c'est la position la plus favorable à l'utilisation du coude et de la main.

L'épaule n'est d'ailleurs pas complètement immobile : l'omoplate et la clavicule étant rattachées au squelette seulement par l'articulation sterno-claviculaire assez lâche, la ceinture scapulaire jouit d'une mobilité assez étendue, qui lui permet de suppléer l'épaule. Aussi, dans les cas d'ankylose complète, le bras est-il encore susceptible de faire des mouvements

assez étendus d'abduction, de flexion et d'extension. Seule la rotation ne peut pas être suppléée, et c'est l'étendue de ce mouvement qui renseigne le mieux sur l'état véritable de l'article.

Dans les ankyloses incomplètes, on peut après avoir fixé l'omoplate, faire exécuter des mouvements en tous sens, mais ils sont bientôt limités, et, s'il s'agit d'une périarthrite, les tentatives de mobilisation réveillent une douleur assez vive. Dans ce cas, on trouve aussi des points douloureux à la pression le long des nerfs, et sur certains muscles, particulièrement au niveau de l'insertion du deltoïde sur l'humérus.

Le moignon de l'épaule est amaigri, les muscles atrophiés laissent mieux découvrir le relief de la tête humérale. Mais il n'existe pas de déformation, sauf dans les cas de luxation ancienne ou de fracture vicieusement consolidée. Poirier et Mauclaire ont insisté sur les déviations en varus ou valgus qui peuvent résulter dans ce dernier cas, de la direction vicieuse des fragments.

3° Traitement. — Nous laisserons de côté les indications qui peuvent résulter de la cause de l'ankylose, fracture, luxation, arthrite, périarthrite, etc., pour nous limiter au traitement de la raideur articulaire en elle-même.

A l'épaule, il est exceptionnel d'avoir à corriger une attitude vicieuse, et on se propose le plus souvent d'obtenir le retour des mouvements. Ce traitement orthopédique doit être entrepris le plus tôt possible, mais il faut cependant que l'affection causale ait complètement disparu : dans les arthrites tuberculeuses et dans les périarthrites, avec névrite, une intervention prématurée pourrait provoquer une récidive.

Le traitement étant le plus souvent long, douloureux et incertain dans ses résultats, beaucoup de malades n'acceptent pas de s'y soumettre lorsque l'attitude du membre est bonne, et sa fonction suffisamment assurée par la mobilité supplémentaire de l'omoplate. D'après Hoffa, il y aurait lieu cependant d'insister sur l'utilité d'un traitement prolongé chez les enfants, car la persistance d'une raideur prononcée de l'épaule aurait

pour conséquence un arrêt de croissance, non seulement du membre, mais encore de toute la moitié supérieure du côté correspondant du corps.

Le traitement diffère naturellement suivant que l'ankylose est complète ou incomplète, parfois un examen sous anesthésie est nécessaire pour trancher la question.

A. Ankylose incomplète. — Le retour des mouvements peut être poursuivi soit par des procédés de douceur, soit par la mobilisation forcée sous anesthésie.

Fig. 111.
Mobilisation manuelle de l'épaule.

a. *Mobilisation lente.* — Les moyens de douceur que l'on peut employer pour obtenir le retour des mouvements, sont : la mobilisation active et passive, l'extension continue, ou enfin, des appareils spéciaux.

α) Pour mobiliser passivement l'articulation, le malade étant assis sur une chaise, l'opérateur embrasse fortement l'épaule avec une de ses mains, de manière à immobiliser l'omoplate; avec l'autre main il saisit l'avant-bras au-dessous du coude et cherche à imprimer au bras des mouvements en tous sens (fig. 111).

Lorsque la raideur est peu accentuée, le malade peut chercher à augmenter lui-même l'amplitude de ses mouvements par divers exercices qui ont de plus l'avantage de faire agir les

muscles. En voici quelques-uns empruntés à Hoffa : exécuter des mouvements variés avec une canne tenue des deux mains ; le membre sain tend à entraîner l'autre. Se suspendre à une échelle avec la main du côté malade, puis fléchir peu à peu les genoux, pour laisser le poids du corps augmenter l'étendue des mouvements de l'épaule. Faire l'exercice de la poulie en saisissant avec la main du côté malade l'extrémité d'une corde qui passe sur une poulie et qui supporte un poids assez lourd.

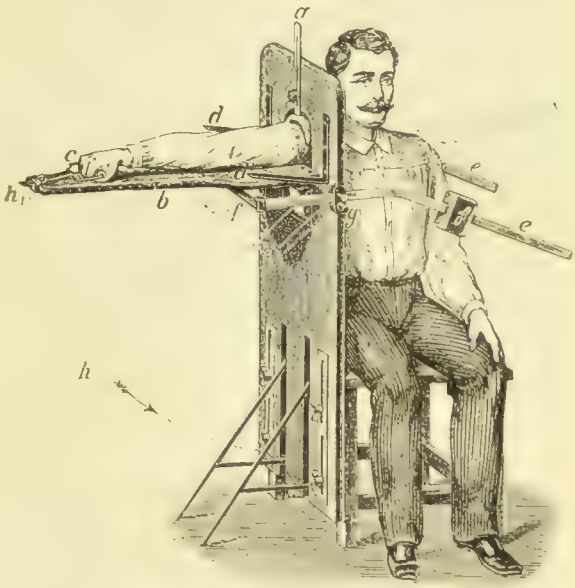

Fig. 112.
Appareil de Béely pour mobiliser l'épaule (d'après Hoffa).

On peut aussi se servir utilement des appareils plus compliqués de Zander ou de Krukenberg.

β) La traction continue se fait au moyen de deux bandes de diachylon appliquées de chaque côté du bras et qui supportent à leur extrémité un poids tendant à entraîner le bras en abduction. C'est une méthode excellente mais qui oblige le malade à garder le lit, aussi n'est-elle employée que d'une façon provisoire et pour commencer le traitement. Rebmayer a construit un appareil portatif de traction élastique mais dont l'action est beaucoup moindre.

γ) Les appareils de mobilisation les plus récents sont ceux de Hoffa, Kann, Béely, Ritsch. La principale difficulté qu'ils ont à surmonter est d'obtenir une fixation exacte de l'omoplate : on cherche à la résoudre soit au moyen d'une pelote qui appuie fortement sur l'acromion, et empêche celui-ci de s'élever pendant le mouvement d'abduction du bras (fig. 112), soit avec

une sangle qui s'applique sur le bord axillaire de l'omoplate, et le retient fortement en dedans (Ritsch). Le reste du dispositif comprend des leviers destinés à mouvoir le bras dans toutes les directions.

b. *Mobilisation forcée.* — Le malade étant endormi, un aide fixe solidement l'omoplate, et l'on fait exécuter au bras des mouvements d'amplitude progressivement croissante dans tous les sens jusqu'à la destruction de toute résistance. Le bras est ensuite immobilisé en abduction ; les douleurs très vives des premiers jours sont calmées par la morphine, et on commence de bonne heure le massage et la mobilisation méthodiques de l'articulation. Ce brisement forcé est généralement recommandé comme le meilleur traitement de la périarthrite de Duplay. Mais il paraît prudent de s'en abstenir tant que les phénomènes de névrite sont quelque peu accentués.

B. Ankylose complète. — Ici la restitution des mouvements ne peut être obtenue que par une opération sanglante, la résection orthopédique de l'épaule. Mais Ollier a montré que cette opération ne peut donner des résultats satisfaisants que dans une proportion très restreinte de cas.

Elle est d'abord à rejeter chez l'enfant, parce que la nécessité d'exciser une étendue d'os assez grande, pour éviter la récidive, conduirait forcément à enlever le cartilage de conjugaison, et entraînerait un trouble de croissance important.

Chez l'adulte, la néarthrose ne peut avoir une mobilité et une solidité suffisantes que si les muscles ont conservé la plus grande partie de leur puissance. Or cela ne se rencontre guère que dans les cas exceptionnels d'ankyloses consécutives à des traumatismes ou à des inflammations aiguës et le plus souvent la résection ne donne pas un résultat préférable à celui qui existait avant grâce à la mobilité supplémentaire de l'omoplate.

L'indication d'intervenir est plus pressante dans les ankyloses en position vicieuse. On préférerait alors, à l'ostéoclasie dangereuse à cause du voisinage des nerfs, une ostéotomie cunéiforme, siégeant le plus près possible des tubérosités (Ollier). En cherchant à faire, suivant l'exemple d'Albanèse, une ostéo-

tomie arciforme pour obtenir une néarthrose entre les extrémités osseuses modelées de façon à s'adapter l'une sur l'autre, on risque de perdre beaucoup de force pour un bénéfice bien incertain.

ARTICLE IV

ÉPAULE PARALYTIQUE

On décrit sous le nom d'épaule paralytique, les troubles fonctionnels et les déformations qui résultent de la paralysie des muscles qui entourent cette articulation, et en particulier du deltoïde.

1° Étiologie. — Les paralysies se rencontrent souvent chez le nouveau-né, mais on peut les observer aussi à tous les âges de la vie.

a. *Chez le nouveau-né*, leur cause la plus ordinaire est le tiraillement ou la déchirure des racines du plexus brachial produite pendant l'accouchement, par un mécanisme qui varie suivant les circonstances : position du fœtus, manœuvres d'extraction de la tête dernière, ou d'abaissement des bras, application de forceps, etc.

La lésion porte presque toujours sur les 5e et 6e branches cervicales qui tiennent sous leur dépendance les muscles, deltoïde, biceps, brachial antérieur, coraco-brachial, sus-épineux, grand rond, grand pectoral et grand dentelé. La paralysie reproduit alors le type radiculaire supérieur de Duchenne, mais elle est souvent incomplète, et ne se montre bien évidente que sur le deltoïde, le biceps, le brachial antérieur ; le long supinateur est souvent indemne.

Lorsque la lésion est plus grave, elle s'étend à toutes les racines du plexus, et se traduit par une paralysie totale du membre supérieur, à laquelle s'ajoutent des troubles oculo-pupillaires (myosis, rétrécissement de la fente palpébrale, rétraction du globe de l'œil) résultant de la lésion des filets sympathiques, de l'anesthésie plus ou moins étendue de l'avant-

bras et de la main, et enfin des troubles trophiques, refroidissement, cyanose, arrêt de croissance du squelette, etc.

La lésion isolée des racines inférieures donnant la paralysie radiculaire inférieure est tout à fait rare.

Les paralysies obstétricales de l'épaule peuvent aussi résulter d'une lésion portant non plus sur les racines, mais sur le tronc même des nerfs. Ceux-ci peuvent être comprimés directement par le forceps ou par la clavicule pendant l'abaissement du bras. D'autre part, le circonflexe peut être déchiré, contusionné ou comprimé par les fragments résultant d'un décollement épiphysaire ou par la tête humérale luxée. Les paralysies qui résultent de ces lésions ont une distribution moins régulière que les paralysies radiculaires, mais l'épaule est généralement leur principale localisation.

b. *Après la naissance.* — Après la naissance, la paralysie isolée de l'épaule n'est également pas rare, ses deux causes principales sont les traumatismes et la paralysie infantile.

Le nerf circonflexe est facilement accessible aux violences extérieures, soit dans le creux axillaire, soit surtout à son émergence derrière le bord postérieur du deltoïde. En outre de sa blessure directe par des instruments piquants ou tranchants, on peut observer sa lésion à la suite des grands traumatismes, fractures ou luxations, et aussi d'accidents beaucoup moins graves, tels que de simples contusions de l'épaule (Wolff, Froelich), ou des traumatismes indirects tels qu'une chute sur la main (Friedberg)

La paralysie infantile qui frappe volontiers les membres supérieurs se localise rarement d'une manière exclusive sur les muscles de l'épaule. Heine cité par Hoffa n'en a trouvé que deux exemples sur 158 observations.

2° Symptômes. — Les symptômes sont naturellement un peu variables suivant la cause de la paralysie, son étendue, etc.

Le type le plus fréquent est celui que l'on observe à la suite des paralysies obstétricales, et qui a été bien décrit par Duchenne.

L'épaule est effacée, le membre supérieur abaissé; le bras est appliqué contre le tronc et en rotation interne, l'avant-bras étendu, la main en pronation avec flexion des doigts.

Le bras ne peut être ni écarté du tronc, ni porté en avant ou en arrière (action du deltoïde); si le biceps et le brachial antérieur sont atteints, la flexion de l'avant-bras est également supprimée, le poignet et les doigts conservent leurs mouvements.

La conservation fréquente des muscles rotateurs internes et abducteurs, grand pectoral, grand dorsal et grand rond, qui tendent à se rétracter, a pour effet de maintenir le bras contre le tronc et de le tourner en dedans.

A la longue, ces muscles peuvent attirer en dedans la tête humérale elle-même qui se met en subluxation en avant et en dedans.

Mais le résultat orthopédique le plus important de la paralysie de l'épaule est le développement d'une *articulation ballante*. La capsule articulaire, privée du concours des muscles périarticulaires qui sont ses soutiens habituels et en particulier du deltoïde et des rotateurs en dehors, altérée peut-être dans sa nutrition et sa résistance, enfin sollicitée d'une manière incessante par le poids du membre supérieur qu'elle est presque seule à supporter désormais, se laisse peu à peu distendre. On voit alors la tête s'écarter de l'acromion; celui-ci paraît saillant et se détache mieux, parce que au-dessous de lui se creuse une dépression antéro-postérieure correspondante à l'espace laissé libre par la descente de la tête. Désormais le bras ne suit plus que d'une façon très imparfaite les mouvements imprimés au moignon de l'épaule par les muscles du tronc et de la nuque, il se meut en tous sens comme un fléau sans force et sans précision, faisant ainsi perdre au malade la possibilité d'utiliser, dans une certaine mesure, les muscles restés sains de l'avant-bras et de la main, faute d'un point d'appui suffisamment solide.

3° Diagnostic. — Le diagnostic des paralysies de l'épaule n'est réellement difficile que chez les jeunes enfants. A cet

âge, presque toutes les affections de l'épaule et même du coude provoquent une immobilisation du membre, et une attitude qui font penser tout d'abord à une paralysie.

Les traumatismes obstétricaux, luxations, fractures de la tête humérale ou de la glène, les lésions inflammatoires, arthrites de l'épaule, ostéites de l'extrémité supérieure de l'humérus, et en particulier la pseudo-paralysie syphilitique de Parrot, et même les entorses du coude et la pronation douloureuse peuvent ainsi devenir une cause d'erreur. Mais l'examen approfondi relève bientôt des différences, en faisant apparaître les signes propres à chacune de ces maladies et en montrant que l'attitude du membre est prise instinctivement par l'enfant pour l'immobiliser et éviter des douleurs, mais qu'il résiste et crie si on veut la modifier. La radiographie peut éclairer quelquefois des cas douteux.

Plus tard, il n'y a guère à signaler que la confusion possible de la paralysie de l'épaule avec la carie sèche de cette articulation. L'atrophie des muscles, l'impotence sont presque aussi considérables, mais les douleurs, la limitation des mouvements ne permettent pas l'erreur.

4° Traitement. — Indépendamment des moyens destinés à guérir la paralysie et sur lesquels nous n'avons pas à insister ici, l'indication du traitement orthopédique de l'épaule paralytique est principalement d'éviter la distension progressive de la capsule en maintenant le bras fixé contre l'acromion. On permet ainsi d'utiliser le mieux possible les parties du membre respectées par la paralysie, et on prévient l'aggravation fonctionnelle qui résulterait du développement d'une épaule ballante. Si la lésion est étendue au biceps et au brachial antérieur, il faut de plus maintenir l'avant-bras en flexion. Enfin on peut chercher à corriger aussi la rotation en dedans par des tractions élastiques, ou au moyen d'un ressort en spirale comme l'a fait Heussner.

La fixation de l'épaule a été poursuivie soit par des appareils, soit par l'arthrodèse.

a. *Appareils orthopédiques.* — Les appareils s'inspirent pres-

que tous du même principe : le bras est suspendu au moyen d'un brassard à une pièce scapulaire maintenue au-dessus du moignon de l'épaule par une ceinture ou une simple bretelle passant dans l'aisselle du côté sain.

Tels sont les appareils de Trémann, Billroth, Collin (fig. 113).

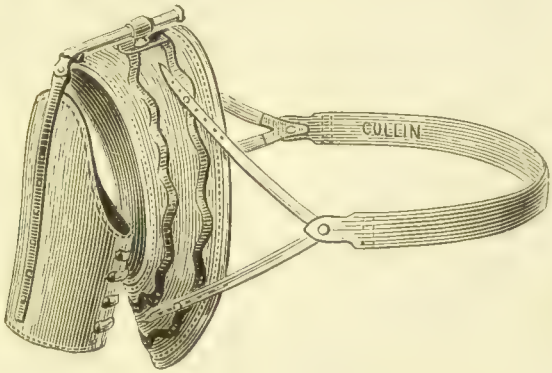

Fig. 113.
Appareil de Collin pour l'épaule paralytique.

L'appareil de Schussler (fig. 114) paraît être à la fois plus commode et plus efficace. C'est un anneau de caoutchouc insufflé, qui entoure l'épaule et se fixe sur elle par des lanières de caoutchouc. Cet anneau se compose de trois pelotes : l'une en forme de pyramide tronquée se place dans l'aisselle, et a pour but de soulever le bras et de remonter la tête humérale vers l'acromion. Les deux autres, placées en avant et en arrière, empêchent le déplacement de la tête dans ces deux directions.

b. *Arthrodèse.* — L'arthrodèse de l'épaule faite pour la première fois en 1879 par Albert, se fait de la façon suivante : on ouvre l'articulation par une incision analogue à celle de la résection de l'épaule, on excise la plus grande partie de la capsule ; après avoir luxé la tête humérale, on la dépouille de son cartilage au moyen de la curette tranchante, la cavité glénoïde est traitée de la même façon, puis on fixe l'humérus à l'acromion au moyen de deux fils d'argent qui se croisent à l'intérieur de la tête. Le bras est maintenu pendant deux mois

dans un appareil plâtré, puis par une simple épaulière en cuir.

La valeur de cette opération est discutée. La plupart des opérateurs n'ont pas obtenu une ankylose osseuse (Froelich, Hoffa). Cependant Vulpius dit avoir pu atteindre ce résultat. En tous cas, même sans ankylose osseuse, il semble que l'amélioration soit importante : le bras, ainsi solidarisé avec l'épaule, peut exécuter des mouvements relativement étendus, et les fonctions de l'avant-bras, de la main, gagnent en force et en précision.

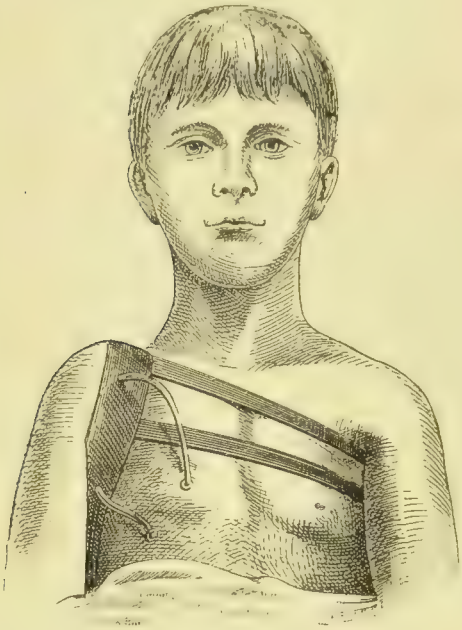

Fig. 114.
Appareil de Schüssler pour l'épaule paralytique (d'après Hoffa).

Hoffa a fait une sorte d'autoplastie musculaire en prenant un segment du trapèze pour l'anastomoser avec le deltoïde. Il obtient ainsi non seulement une bonne fixation de la tête, mais aussi une amélioration incontestable de la fonction du bras.

CHAPITRE II

DÉFORMATIONS DU COUDE

Nous décrirons dans ce chapitre les luxations congénitales du coude, les raideurs et ankyloses de cette articulation, et enfin les déviations de l'avant-bras en cubitus valgus ou varus.

ARTICLE PREMIER

LUXATIONS CONGÉNITALES DU COUDE

La luxation congénitale totale du coude est très rare, on n'en connaît que deux observations dues à Chaussier et à Hoffmann.

La luxation isolée de la tête radiale est par contre assez fréquente. Riss, a pu en réunir 45 observations et probablement bien des cas en sont restés méconnus.

1° Étiologie. — Cette lésion est assez souvent bilatérale (12 sur 31, Bonnenberg). Elle se rencontre plus souvent chez les garçons et coexiste ordinairement avec d'autres malformations.

Sa pathogénie n'est pas plus claire que celle des autres luxations congénitales ; les traumatismes, les attitudes vicieuses intra-utérines, et l'arrêt de développement ont été incriminés tour à tour sans qu'on ait pu trouver aucun argument décisif en faveur de l'une ou de l'autre de ces théories.

2° Anatomie pathologique. — Le déplacement se fait le

plus souvent en arrière (20 cas sur 30, Bonnenberg). Viennent ensuite les luxations en avant (7 cas) enfin les luxations en dehors (3 cas).

Le condyle huméral est atrophié ; on a trouvé parfois en avant de lui une sorte de néarthrose, représentée par une dépression dans laquelle la tête radiale vient se loger pendant les mouvements de flexion. L'extrémité supérieure du radius est arrondie, plus ou moins convexe, parfois petite, atrophiée. On a noté également un allongement anormal du radius.

Les ligaments sont relâchés et les muscles atrophiés.

3° Symptômes. — Les symptômes sont assez peu accentués pour que l'affection reste souvent méconnue pendant longtemps. Le coude est cependant un peu déformé, il paraît élargi. Le palper constate une dépression au-dessous du condyle huméral, et fait découvrir la tête radiale déplacée, soit en arrière, soit en avant, soit en dehors. Cet os présente quelquefois une mobilité exagérée : il peut s'accrocher à l'humérus pendant certains mouvements du coude et donner lieu à un ressaut.

Les mouvements sont souvent assez étendus pour qu'il ne résulte de la malformation aucun trouble fonctionnel important; seule la supination est quelquefois limitée. Malgré cette conservation de la mobilité, il y a presque toujours une certaine gêne fonctionnelle, le membre n'est pas fort, et ne se prête pas à des travaux pénibles ou un peu prolongés.

4° Traitement. — Dans la majorité des cas, le seul traitement à conseiller est de développer le plus possible la force et la souplesse de l'articulation par la gymnastique et le massage.

On ne peut se poser la question d'une intervention que dans les cas où la limitation des mouvements est assez prononcée pour causer une gêne fonctionnelle importante. Les tentatives de réduction ont échoué, et l'on a fait en pareil cas la résection de la tête radiale (Bessel-Hagen, Hoffa, Delanglade, etc.). Cette opération paraît avoir donné des résultats immédiats satisfaisants; mais au point de vue de ses suites

éloignées, Ollier a fait remarquer fort justement qu'elle expose à une laxité anormale du coude, et à une déviation de l'avant-bras en cubitus valgus, par suite de l'arrêt de croissance qui résulte de la suppression du cartilage conjugal supérieur du radius. Il faut donc réserver l'intervention sanglante aux seuls cas dans lesquels la gêne fonctionnelle est véritablement importante.

ARTICLE II

RAIDEURS ET ANKYLOSES DU COUDE

Les ankyloses du coude occupent dans l'orthopédie infantile une place importante, qui résulte à la fois de leur fréquence et des progrès que la chirurgie moderne a réalisés dans leur traitement.

1° Étiologie. — Articulation serrée et complexe, formée en réalité de trois jointures distinctes, le coude est prédisposé à subir l'action de toutes les causes d'ankyloses. Parmi ces dernières, les traumatismes occupent chez l'enfant, une place prépondérante.

A. Raideurs et ankyloses traumatiques. — Ce sont les fractures qui sont le plus souvent en cause ; nous aurons à citer ensuite les luxations non réduites et les interventions opératoires portant sur l'articulation du coude.

a. *Fractures.* — Il s'agit le plus souvent de fractures complètes, avec déplacement et cortège symptomatique évident, mais on peut avoir à faire aussi à ces fractures sans déplacement que la radiographie nous a permis de distinguer des simples contusions.

La pathogénie des raideurs consécutives aux fractures est complexe ; il faut y distinguer trois facteurs :

α) Les *adhérences intra-articulaires* qui unissent les surfaces articulaires entre elles et avec la synoviale, et sont la conséquence de l'hémarthrose et de l'arthrite traumatique. Ces adhé-

rences sont plus fréquentes lorsque le trait de fracture a pénétré dans l'articulation, par exemple dans les fractures obliques externes, mais elles peuvent se produire aussi à la suite de fractures juxta-articulaires. L'immobilisation trop prolongée est la cause principale de leur développement, et leur fréquence a certainement diminué depuis qu'on a adopté le principe de mobiliser les fractures du coude de bonne heure. Elles comportent d'ailleurs un pronostic assez bon, car elles peuvent s'assouplir avec le temps par le massage, les mouvements réguliers du coude, et finalement disparaître en très grande partie.

β) La *consolidation vicieuse des fragments* est la seconde cause de raideur. La réduction des fractures du coude est toujours difficile, et plus difficile encore le maintien, de sorte qu'on a souvent un cal vicieux capable de gêner les mouvements.

Dans les fractures sus-condyliennes, c'est presque toujours la flexion qui reste limitée : le fragment supérieur déplacé en avant et en bas, forme dans le pli du coude une sorte de butoir contre lequel l'apophyse coronoïde vient se heurter dès que la flexion approche de l'angle droit.

Dans la fracture oblique externe, le déplacement du fragment condylien qui se fait généralement en dehors, en haut, et un peu en arrière, n'occasionne par lui-même aucune gêne des mouvements. Parfois cependant, le condyle subit un changement de direction qui fait regarder la surface articulaire plus ou moins directement en avant; alors, la flexion se trouve limitée par le contact de la tête radiale avec la face antérieure de l'humérus (Broca).

Plus souvent, la raideur reconnaît pour cause le volume excessif du cal. La saillie exagérée de celui-ci sur la face antérieure de l'humérus peut également arrêter la tête radiale pendant la flexion. Mais la gêne la plus sérieuse résulte de l'hypertrophie de la portion intra-articulaire du cal : celle-ci s'interpose entre le cubitus et le radius, et devient ainsi un obstacle à tous les mouvements et particulièrement à ceux de pronation et de supination.

Dans les fractures de l'épitrochlée, on peut voir une anky-

lose presque complète résulter de ce que le fragment épitrochléen s'est soudé au bord interne de la cavité sigmoïde du cubitus, ou bien a pénétré entre les surfaces articulaires dont il empêche les mouvements.

Enfin dans les fractures de l'olécrane, la gêne de l'extension peut résulter de la longueur excessive du crochet olécranien qui vient buter contre la face postérieure de l'humérus.

Kirmisson, Broca ont justement fait remarquer qu'il n'y a pas toujours un rapport invariable entre le degré de la consolidation vicieuse et la limitation des mouvements. C'est qu'il faut tenir compte encore d'un troisième facteur.

γ) Les *épaississements périostiques et les ossifications périarticulaires* sont la cause peut-être la plus importante et la plus grave des raideurs traumatiques du coude chez les enfants. On sait avec quelle facilité le périoste jeune, excité par le traumatisme, édifie en peu de jours des masses ostéo-fibreuses épaisses et étendues. Celles-ci peuvent se trouver sur toute la périphérie de l'articulation, et se prolonger parfois très loin en suivant les diaphyses, les tendons ou les cloisons fibreuses intermusculaires. Elles contribuent à former ces cals exubérants dont le volume peut à lui seul gêner les mouvements ; mais elles sont une cause plus grave d'ankylose, en se soudant aux extrémités osseuses de manière à former une véritable ankylose périphérique fibreuse ou même osseuse.

Comme elles dépendent avant tout du degré de déchirure et de décollement du périoste, elles peuvent survenir après toutes les variétés de fracture, parfois en apparence les plus bénignes, malgré la réduction la mieux faite et le traitement le mieux conduit. Il semble qu'une mobilisation trop précoce ou trop énergique soit capable de favoriser leur développement.

b. *Luxations.* — Dans les luxations du coude, la raideur résulte le plus souvent de l'absence de réduction ; mais ici, comme dans les fractures, les épaississements et les ossifications périostiques jouent aussi un rôle important soit comme cause d'irréductibilité, soit comme cause de raideur et d'ankylose après la réduction.

c. *Interventions.* — A la suite des interventions sur le coude,

arthrotomie ou résection, on peut voir entrer en jeu comme causes de raideur, les trois éléments que nous avons étudiés précédemment à propos des fractures : les adhérences des surfaces articulaires, le volume excessif ou la forme irrégulière des os reproduits, enfin les ossifications péri-articulaires. Ollier a bien montré que pour les éviter, il ne faut pas intervenir avant que le traumatisme ou l'inflammation ait complètement épuisé ses effets, pour éviter de trouver un périoste en sève, prêt à faire des ossifications exagérées, qu'il faut de plus faire une excision large des os, enlever une bandelette périostique circulaire au niveau du futur interligne articulaire, et s'occuper avec le plus grand soin du traitement post-opératoire.

B. Raideurs et ankyloses inflammatoires. — Ici, l'étiologie des ankyloses du coude redevient banale. Toutes les inflammations aiguës ou chroniques de l'articulation peuvent aboutir à un degré plus ou moins prononcé de raideur, allant jusqu'à l'ankylose complète. Le rhumatisme, la blennorragie, l'infection de l'articulation par une ostéomyélite développée dans le voisinage, et enfin la tuberculose en sont les causes les plus ordinaires.

2° Symptômes. — Les troubles fonctionnels résultant des raideurs et ankyloses du coude sont en rapport avec la position du membre, l'étendue de la lésion à une partie ou à la totalité de l'articulation, et enfin le degré de la limitation des mouvements.

La bonne position dans les ankyloses du coude est la flexion à angle droit qui permet au malade de manger, de s'habiller, et d'accomplir sans trop de gêne la plupart des fonctions les plus nécessaires. C'est donc cette position qu'il faut choisir de préférence, toutes les fois qu'on doit immobiliser cette articulation au cours d'une affection pouvant aboutir à l'ankylose.

La flexion à angle aigu et l'extension, sont beaucoup plus gênantes ; dans cette dernière position, la gêne fonctionnelle

devient telle que l'on est presque toujours obligé d'intervenir. L'état des mouvements de pronation et de supination a une grande importance au point de vue de la fonction du membre, et surtout des indications thérapeutiques. La persistance d'une mobilité intégrale ou relative de l'articulation radio-cubitale permet un usage bien meilleur de la main, et justifie, comme nous le verrons, un traitement plus économique.

Enfin, au point de vue du degré, on peut rencontrer tous les intermédiaires entre la simple limitation de la flexion ou de l'extension, et l'ankylose complète. Comme à toutes les autres articulations la distinction de l'ankylose fibreuse serrée d'avec l'ankylose osseuse est difficile à faire sans le secours de l'anesthésie et de la radiographie.

3° Traitement. — C'est au niveau du coude que le traitement de l'ankylose a été poussé à sa plus grande perfection. Aussi les cas dans lesquels on doit se contenter d'une ankylose en bonne position sont-ils l'exception ; le plus souvent, on peut poursuivre le but idéal de rétablir la fonction du membre dans son intégrité.

Il faut distinguer les ankyloses incomplètes et les ankyloses complètes.

A. Ankyloses incomplètes. — Le traitement consiste ici à assouplir l'articulation. On le fait soit par la mobilisation lente, manuelle ou instrumentale, soit par la mobilisation forcée ; dans certains cas de fracture, on peut avoir à poser l'indication d'une intervention sanglante.

a. *Mobilisation manuelle.* — Le sujet se place devant une table de hauteur convenable pour que le bras repose sur elle dans toute l'étendue de sa face postérieure (fig. 115). Les mouvements de suppléance de l'épaule et du tronc étant ainsi rendus impossibles, on imprime à l'avant-bras des mouvements d'extension et de flexion dont l'étendue doit augmenter progressivement. Il est souvent préférable de laisser faire cet exercice par le malade lui-même, d'abord en faisant mouvoir l'avant-bras avec la main du côté sain, puis en faisant agir les propres muscles du

membre malade. On évite ainsi toute manœuvre de force, et on se met à l'abri des inconvénients de la mobilisation trop hâtive et trop forte, sur lesquels ont insisté dans ces dernières années Ollier, Kirmisson, Lloyd.

Fig. 115.
Mobilisation manuelle du coude.

Dans l'intervalle des exercices, on peut faire de la traction continue alternativement dans le sens de l'extension et de la flexion. La première est réalisée en laissant pendre le bras, après avoir fixé au poignet un poids proportionnel à la force du sujet. Pour obtenir la flexion, on applique une bande élastique qui passe derrière l'épaule, et vient ensuite s'appliquer sur la face postérieure de l'avant-bras, avec une tension variable suivant les cas.

Lorsque la lésion déjà ancienne est bien éteinte, on peut faire exécuter par le malade des mouvements plus énergiques, par exemple, se pendre pendant quelques instants par la main du côté malade au barreau d'une échelle horizontale, tirer sur une tige rigide facile à saisir comme le barreau d'un lit en fer, puis la repousser, etc.

b. *Mobilisation instrumentale.* — Les appareils orthopédiques dont on peut se servir sont de deux sortes. Les uns agissent de la même façon que la mobilisation manuelle, mais en fixant mieux le bras et l'avant-bras, et en augmentant la force du mouvement par des poids ou des leviers. L'appareil de Bonnet

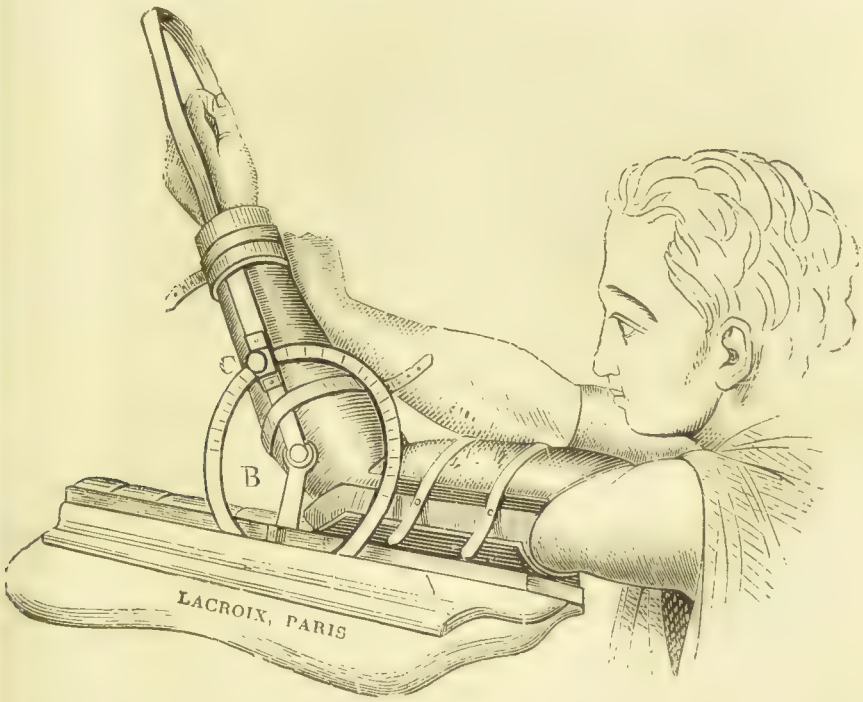

Fig. 116.
Appareil de Bonnet pour mobiliser le coude.

(fig. 116), les appareils de Zander, Krukenberg, dérivent de ce principe.

Les autres cherchent à faire de la traction continue en appliquant sur un tuteur articulé au coude, soit des bandes élastiques placées, tantôt du côté de la flexion, tantôt du côté de l'extension (fig. 117 et 118) soit des appareils à vis (Bidder, Golebiewski, etc.).

c. *Mobilisation forcée.* — Enfin la dernière ressource, dans les ankyloses fibreuses serrées, est la mobilisation forcée sous anes-

thésie. Mais il faut l'employer avec prudence, et seulement dans des cas anciens. Si le traumatisme ou l'inflammation sont encore récents, ou bien si la raideur est due à une réduction défectueuse des fragments ou à des ossifications périostiques, la mobilisation forcée aura pour résultat certain de provoquer une nouvelle et violente réaction capable d'aggraver l'ankylose.

Fig. 117.
Appareil à traction élastique pour réaliser la flexion du coude.

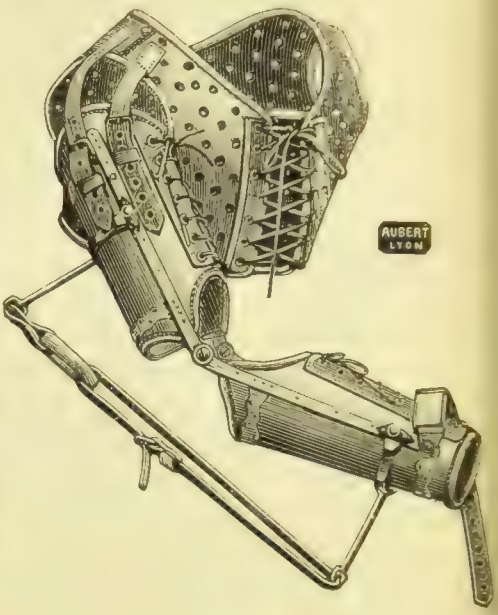

Fig. 118.
Appareil à traction élastique pour réaliser l'extension du coude.

d. *Interventions opératoires dans les consolidations vicieuses.* — Depuis quelques années, on a cherché à remédier par des interventions sanglantes aux raideurs qui résultent de la consolidation vicieuse des fractures de l'extrémité inférieure de l'humérus (Bucher, Tuffier, Piechaud, G. Marchand, Broca, Kocher, Lloyd, etc.). On a fait quelquefois le rabotage d'un cal exubérant, par exemple de l'extrémité du fragment supérieur limitant la flexion dans la fracture sus-condylienne. Dans d'autres cas, on a reproduit la fracture pour réduire à

nouveau les fragments et les suturer (Piechaud, Kocher). C'est une opération difficile, aussi le plus souvent s'est-on contenté de l'ablation pure et simple du fragment soudé en position vicieuse.

Ces opérations trouvent leur indication lorsqu'on arrive par la radiographie à déterminer exactement la cause de l'obstacle. Mais il faut faire la part des autres causes de raideur et surtout des ossifications périarticulaires. Celles-ci sont difficiles à reconnaître et souvent ne se voient pas sur les radiographies. Elles peuvent obliger à transformer en résection une intervention qui devait être économique, ou réduire à néant les résultats de cette dernière.

B. Ankyloses complètes. — Dans les ankyloses osseuses, seule une intervention peut rendre les mouvements. Elle est formellement indiquée lorsque le membre est en mauvaise position, la gêne fonctionnelle étant alors considérable. Ollier a montré que, même dans les ankyloses en bonne position chez les jeunes sujets, lorsque les muscles sont en bon état, on peut ne pas se contenter de ce pis aller, et chercher à rétablir la fonction intégrale du membre.

La rupture forcée a pu réussir quelquefois dans les cas d'adhérence limitée à un point de l'articulation huméro-cubitale, mais on ne saurait conseiller aujourd'hui ce moyen aveugle et qui risque de produire une fracture. Il vaut mieux recourir aux interventions sanglantes dont la série va depuis la simple ostéotomie jusqu'à la résection totale.

L'ostéotomie, qu'elle soit simple ou trochléiforme (Defontaine), peut servir à corriger l'attitude vicieuse du membre, mais elle ne peut rendre les mouvements que dans les cas exceptionnels où l'ankylose est due à une adhérence limitée périphérique ou centrale, les surfaces articulaires ayant conservé leurs moyens physiologiques de glissement dans le reste de leur étendue.

Les résections économiques dont le type est la *résection semi-articulaire humérale* trouvent leur indication dans les luxations anciennes et dans les cals vicieux du coude où la genèse des

mouvements est limitée à la flexion et à l'extension, la pronation et la supination restant libres (Ollier).

On est à peu près d'accord aujourd'hui pour admettre avec Ollier que dans les ankyloses totales, par fusion osseuse, seule la résection complète et étendue peut donner un retour satisfaisant de la fonction. Il faut enlever une grande hauteur d'os, disséquer avec soin toutes les ossifications péri-articulaires, enlever les portions de périoste épaissi en voie de transformation osseuse. Malgré ces précautions la récidive est fréquente et des soins post-opératoires minutieux sont nécessaires pour obtenir un résultat satisfaisant.

ARTICLE III

CUBITUS VARUS ET VALGUS

A l'état normal, l'avant-bras n'est pas sur le prolongement direct du bras : il forme avec lui un angle obtus ouvert en dehors, qui mesure en moyenne 170 à 178° chez l'homme et 150° à 170° chez la femme.

Lorsque cette inclinaison s'écarte de ces limites physiologiques, il en résulte une déformation qui porte le nom de cubitus valgus, si l'avant-bras est dévié plus en dehors, et de cubitus varus s'il se met sur le prolongement direct du bras, ou forme avec lui un angle ouvert en dedans.

Signalée par Mikulicz en 1879, cette déformation a été étudiée depuis par Nicoladoni, Lauenstein, Tilanus, Miraillé, Rieffel, etc.

1° Étiologie. — Cette déformation peut être la conséquence de lésions très diverses du coude ou des os voisins.

V. Lesser a décrit un *cubitus valgus congénital* qui serait héréditaire et caractérisé par une laxité anormale des ligaments du coude, avec tendance des surfaces articulaires à se subluxer en dedans. Mais Rieffel remarque avec raison que ces faits doivent plutôt rentrer dans les luxations congénitales du coude.

On a signalé aussi un *cubitus varus rachitique* souvent bilatéral et qui peut être dû, soit à une incurvation de la diaphyse humérale, soit à une déformation siégeant plus bas au niveau de la région juxta-épiphysaire. L'avant-bras se dévie plus volontiers en dedans, parce que son poids et toute les pressions extérieures qui agissent sur lui, tendent à le rapprocher du corps.

Mais les deux variétés les plus intéressantes sont le cubitus *varus traumatique* et le *cubitus valgus ou varus ostéogénique*.

A la suite des fractures de l'extrémité inférieure de l'humérus le cubitus valgus est rare et ne se rencontre guère que comme un symptôme accessoire de cals vicieux du coude, avec déformation, raideur, etc. Au contraire, le cubitus varus se trouve souvent comme le seul symptôme d'une consolidation vicieuse. Il s'agit le plus souvent, d'une fracture oblique externe. Le fragment qui comprend le condyle et une partie plus ou moins étendue de la portion juxta-épiphysaire de l'humérus, est en général déplacé en dehors et en haut (Kocher), le radius est entraîné dans la même direction, tandis que l'avant-bras s'incline en dedans. Si la réduction n'est pas faite ou ne se maintient pas, la déformation persiste, et le cubitus varus est constitué.

On peut voir aussi le cubitus varus ou valgus à la suite d'une fracture sus-condylienne avec déplacement du fragment inférieur en dedans ou en dehors ; la rare fracture du condyle interne pourrait aussi donner lieu au cubitus varus, si le fragment trochléen était repoussé en haut et en dedans.

Le déplacement des fragments et leur consolidation vicieuse ne sont pas les seules causes du cubitus varus traumatique. Rieffel cite un cas de Lauenstein dans lequel cette déformation était due principalement au relâchement des ligaments. J'ai observé une malade chez qui cette pathogénie était évidente, car il était facile de corriger la déformation, mais celle-ci se reproduisait aussitôt que le membre était abandonné à lui-même.

Le *cubitus valgus ou varus ostéogénique* est dû à un trouble de croissance consécutif à la lésion du cartilage de conjugaison

de l'extrémité inférieure de l'humérus. C'est encore la fracture oblique externe qui en est la cause la plus fréquente. Le trait de fracture qui commence en dehors un peu au-dessus du cartilage conjugal, se dirige obliquement en bas, atteint ce dernier à sa partie moyenne et chemine dans son épaisseur sur une certaine longueur. Il en résulte que le cartilage de conjugaison peut être arrêté dans sa croissance, dans sa partie interne, tandis que sa partie externe continue à s'accroître d'une façon normale, d'où la déviation progressive de l'avant-bras en dedans (Rieffel).

Toutes les lésions inflammatoires qui se développent dans l'extrémité inférieure de l'humérus, ostéomyélite, tuberculose, syphilis, peuvent engendrer de la même manière le cubitus valgus ou varus.

2° Anatomie pathologique. — Il résulte de cette diversité d'origine que les lésions du cubitus varus ou valgus peuvent être très variables dans leur forme et dans leur siège.

Nicoladoni a décrit les lésions du cubitus varus traumatique. L'épiphyse inférieure de l'humérus est soudée obliquement à la diaphyse, de sorte que l'axe transversal de la trochlée, au lieu d'être oblique en bas et en dedans, se dirige exactement en sens inverse. Le bord externe de la trochlée est plus bas que son bord interne; le condyle se trouve encore sur un plan plus inférieur, il paraît souvent allongé et augmenté de volume. L'extrémité inférieure de l'humérus est épaissie dans sa partie externe sur laquelle on relève parfois des traces de fractures: le reste du coude est à peu près normal, sauf l'existence, d'ailleurs inconstante, d'une courbure à convexité interne de l'extrémité supérieure du cubitus, et une tendance à la luxation du nerf cubital.

3° Symptômes. — Les symptômes du cubitus varus ou valgus se résument presque entièrement dans la déformation dont nous connaissons déjà les principaux caractères (fig. 119). La déviation se fait presque toujours au niveau de l'interligne lui-même, sauf dans le rachitisme où elle siège habituellement

plus haut, sur la partie inférieure de la diaphyse humérale. Elle ne se montre bien que dans l'extension complète, et disparaît pendant la flexion (fig. 120 et 121).

Fig. 119.
Cubitus varus traumatique.

A part un certain relâchement de ses ligaments, le coude ne présente aucune anomalie particulière ; il a tous ses mouvements, les muscles sont assez développés pour lui donner une capacité fonctionnelle suffisante, et tout se résume en général à un trouble de l'esthétique. Celui-ci est par contre assez considérable, surtout lorsqu'il s'agit de cubitus varus à un degré un peu prononcé.

comme on le fait quelquefois pour des cals vicieux du coude. Il est préférable de se tenir au-dessus de l'articulation pour ne pas risquer de l'enraidir. L'ostéoclasie est contre-indiquée parce qu'elle exposerait à la contusion ou à la blessure des nerfs ; il faut faire une ostéotomie transversale de l'extrémité inférieure de l'humérus, en ménageant avec soin les troncs nerveux. Le membre est ensuite immobilisé en extension.

Les déformations qui résultent des fractures sus-condyliennes sont celles qui se prêtent le mieux à cette correction (fig. 122, 123). Dans les fractures obliques externes, la laxité des ligaments externes et la déformation de la surface articulaire risquent de faire perdre une grande partie du bénéfice de l'intervention.

CHAPITRE III

DÉFORMATIONS DE L'AVANT-BRAS ET DE LA MAIN

Ces déformations sont fréquentes et variées, mais un grand nombre d'entre elles n'ont pas trouvé de place dans le cadre que nous nous étions tracé. Les unes ne peuvent être décrites indépendamment des affections qui les font naître, et leur étude nous entraînerait trop loin ; les autres, par exemple, les griffes d'origine nerveuse n'ont qu'une relation lointaine avec l'orthopédie. Nous n'avons retenu ici que trois articles : la main bote congénitale, la subluxation progressive du poignet et la rétraction des muscles moteurs des doigts.

ARTICLE PREMIER

MAIN BOTE CONGÉNITALE

La main bote congénitale doit son nom à la ressemblance grossière qu'elle présente avec le pied bot.

On en distingue deux variétés, suivant que la déviation de la main existe seule ou qu'elle est la conséquence d'une malformation des os de l'avant-bras.

1° Main bote avec intégrité du squelette. — Très rare d'après Bouvier, elle serait au contraire d'observation assez fréquente d'après Sayre et Kirmisson. Elle est presque toujours bilatérale, et coexiste avec d'autres malformations, raideurs articulaires congénitales, pieds bots, amputations congénitales ou sillons congénitaux des doigts, etc., qui témoignent d'une

compression subie par le fœtus pendant son développement.

La main est fléchie du côté palmaire et inclinée sur le bord cubital, elle est assez facile à redresser, mais elle reprend son attitude vicieuse aussitôt qu'elle est abandonnée à elle-même.

Jeanne a publié l'autopsie d'une main bote appartenant à cette variété; tous les os du

Fig. 124.

Main bote congénitale, absence des trois derniers doigts, avant-bras normal. Cicatrice amniotique au niveau du pli d'adduction.

Fig. 125.

Appareil à traction élastique de Martin appliqué pour le redressement de la main bote figurée, fig. 124.

carpe existaient, mais ils étaient plus ou moins altérés dans leur forme et la direction de leurs surfaces articulaires.

L'indication thérapeutique est comme pour le pied bot, de réduire la déformation par des manipulations, du massage, en recourant au besoin à l'anesthésie, et de maintenir la réduction, d'abord par un bandage plâtré, ensuite au moyen d'appareils. Martin, Redard, ont employé la traction élastique.

Dans le cas que nous figurons ici (fig. 124 et 125), l'appareil de MARTIN nous a donné un très bon résultat.

Il se compose d'une gouttière en caoutchouc durci qui s'applique sur l'avant-bras et sert à supporter une seconde gouttière moulée sur le bord cubital de l'index et une tige métallique qui prolonge l'axe de l'avant-bras. On attache à cette tige un anneau de caoutchouc qui embrasse d'autre part la gouttière appliquée sur le doigt. La traction doit être peu forte, mais s'exercer d'une façon absolument continue.

2° Main bote d'origine osseuse. — Ici la déviation de la main est la conséquence d'une malformation des os de l'avant-bras.

Le cubitus est rarement en cause : on ne connaît que deux cas d'absence complète de cet os (GOHLER et STRICKER), et ses malformations partielles portant sur l'apophyse styloïde, l'olécrâne ou la coronoïde ne produisent pas la déviation de la main.

C'est l'absence congénitale du radius qui est la cause la plus ordinaire de la main bote congénitale. L'os manque généralement en totalité; l'absence partielle ne se rencontre guère que dans la proportion de 1/10°, elle porte alors sur l'extrémité inférieure.

La lésion ne se limite pas au radius, l'avant-bras tout entier est raccourci, souvent le cubitus épaissi et plus court présente, au niveau de son tiers inférieur, une courbure à concavité dirigée en dehors. A la main, on constate souvent aussi l'absence du pouce, de son métacarpien et des os les plus externes du carpe, le scaphoïde, le trapèze et parfois le semi-lunaire. Enfin KIRMISSON a vu la malformation s'étendre aussi à l'humérus sur lequel manquaient le condyle et la coulisse bicipitale. Dans ce cas, il y avait aussi des défauts musculaires importants : la longue portion du biceps, les radiaux, les supinateurs et tous les muscles du pouce étaient absents.

Avec ces caractères, la main bote congénitale est absolument comparable aux déformations du membre inférieur qui résultent de l'absence du tibia ou du péroné, et elle relève certainement de la même pathogénie.

C'est, comme l'a montré DARESTE, un arrêt de développement du membre produit par une malformation ou une lésion des replis amniotiques qui compriment le fœtus pendant les

Fig. 126.
Main bote par absence congénitale du radius.

premières semaines de la vie. On trouvera cette pathogénie discutée à propos des malformations congénitales de la jambe.

La déformation est caractéristique (fig. 126), la main est fléchie et fortement inclinée sur son bord radial, elle fait avec l'avant-bras un angle qui peut être inférieur à 90°. Au sommet

de cet angle, la peau forme un pli profond, dans lequel on sent les tendons des muscles fléchisseurs. Du côté opposé, l'extrémité inférieure du cubitus se détache, formant une saillie plus ou moins prononcée ; la peau a quelquefois à ce niveau un aspect cicatriciel.

L'avant-bras est court, trapu; le palper montre l'absence du radius dans toute sa hauteur, et permet quelquefois de sentir l'incurvation cubitale.

Nous avons déjà dit que souvent le pouce et son métacarpien sont manquants, ainsi que les os de la partie externe du carpe.

Les mouvements passifs sont assez étendus, surtout dans le sens de l'adduction, de la flexion et de l'extension. L'abduction est au contraire nulle ou très réduite, souvent on peut à peine ramener la main sur le prolongement de l'avant-bras. Pendant ce mouvement, les doigts se fléchissent comme si les muscles fléchisseurs étaient trop courts. Aussitôt abandonnée à elle-même la main revient dans son attitude vicieuse.

Les mouvements actifs sont beaucoup moindres, autant du fait de la raideur articulaire que du défaut de soutien du poignet et du développement imparfait des muscles. Aussi la capacité fonctionnelle du membre est-elle le plus souvent très réduite, et faut-il considérer comme une exception le fait du malade de Blenke qui était arrivé à écrire très bien.

Le traitement de la main bote avec absence du radius est difficile parce que le carpe n'a pas d'autre soutien que l'étroite surface fournie par le cubitus. De plus, celui-ci tend toujours, par suite de sa croissance en longueur, à se porter aussi de côté, et à rejeter ainsi davantage la main sur le côté radial.

Le but qu'il faut se proposer serait donc de redresser la main et de la fixer le mieux possible au cubitus par une arthrodèse. On donnerait ainsi à la main le point d'appui nécessaire à son fonctionnement, et on empêcherait la croissance d'augmenter encore la déformation.

Le redressement peut être poursuivi, là aussi, par des manipulations et des bandages plâtrés successifs ou par les appa-

reils de traction élastique. Ce n'est que dans les cas extrêmes qu'on pourrait être tenté d'imiter SAYRE, HOFFA, MAC CURDY, ROMANO en faisant l'ostéotomie linéaire cunéiforme du cubitus ou la résection des os du carpe.

L'arthrodèse est plus difficile à obtenir ; son principe est même discuté : HOFFA la rejette sous prétexte qu'elle rendrait encore plus incapable de fonctionner la main dépourvue de pouce. Mais cette objection est-elle bien fondée ? La difficulté de la réaliser est plus réelle, à cause de la multiplicité des os du carpe et de leurs articulations.

BARDENHEUER, après avoir fendu longitudinalement l'extrémité inférieure du cubitus, fixa dans cette fente les os voisins du carpe. MAC CURDY, après avoir redressé le membre par la ténotomie et la section du cubitus, lia le carpe en bonne position sur ce dernier. Mais on n'a pas encore des données assez certaines sur le résultat de ces opérations pour les recommander. Le fait de BLENKE montre qu'avec de l'exercice on peut permettre à ces malades une certaine utilisation de leur membre. C'est peut-être là que se trouve encore la meilleure solution.

ARTICLE II

SUBLUXATION PROGRESSIVE DU POIGNET

CARPUS CURVUS. — RADIUS CURVUS

Signalée par MALGAIGNE, DUPUYTREN, cette déformation a été surtout étudiée dans ces dernières années, à la suite des travaux de MADELUNG et de DUPLAY, par DELBET, GANGOLPHE, KIRMISSON, etc.

1° Étiologie. — La subluxation progressive du poignet se rencontre particulièrement dans le sexe féminin et à l'époque de l'adolescence. L'observation de GANGOLPHE est jusqu'ici la seule dans laquelle l'hérédité ait été relevée d'une façon précise. Tous les auteurs ont accordé une place importante dans

son étiologie, aux professions qui exigent des mouvements répétés du poignet dans le sens de la flexion : pianistes, typographes, blanchisseuses, etc. Duplay, Kirmisson, l'ont vue coexister avec la scoliose, et ce dernier en a tiré des conclusions en faveur de son origine rachitique ; mais souvent aussi on n'a pu relever sur le squelette aucun stigmate de rachitisme.

2° Symptômes. — Le signe qui attire le premier l'attention est la saillie anormale que l'extrémité inférieure du cubitus fait sur la face dorsale du poignet. Elle forme à ce niveau une véritable tumeur comparable à une exostose.

Fig. 127.
Radius curvus (d'après Kirmisson).

En examinant le poignet de profil (fig. 127), on remarque que celui-ci est abaissé dans son ensemble, et paraît subluxé en bas par rapport aux os de l'avant-bras. Sa face dorsale est plus ou moins déprimée, sa face palmaire au contraire, soulève les tendons fléchisseurs, dont le relief se dessine sous les téguments. Le talon de la main est abaissé, et celle-ci, se trouve quelquefois plus ou moins inclinée sur le bord cubital.

Les mouvements actifs et passifs sont légèrement réduits dans le sens de l'extension, ils sont au contraire exagérés dans le sens de la flexion, sauf lorsqu'ils sont limités par la douleur.

Celle-ci n'existe que pendant la période de développement et d'extension de la déformation : elle siège dans la région de l'avant-bras et du poignet, sans localisation fixe et apparaît

surtout à l'occasion de la fatigue et des mouvements de l'articulation. Au bout d'environ deux ans, elle disparaît laissant persister la déformation qui n'occasionne plus alors qu'une gêne fonctionnelle minime.

3° Anatomie pathologique. — Le nom de subluxation progressive du poignet que Madelung a donné à cette déformation, indique que, pour lui, la lésion principale est le déplacement du carpe par rapport aux os de l'avant-bras. Il admettait cependant comme cause de ce déplacement une direction anormale de la surface articulaire radiale qui résultait d'après lui de l'action prédominante des muscles fléchisseurs agissant sur un os ramolli par l'état de croissance.

Duplay au contraire a mis au premier plan l'incurvation de l'extrémité inférieure du radius, qui aurait pour effet de faire regarder la surface articulaire du radius davantage du côté palmaire, et de déplacer dans cette direction le carpe et la main tout entière.

Les recherches anatomiques de Delbet, l'étude radiographique faite par Gangolphe et Destot, semblent montrer qu'effectivement il n'y a pas à proprement parler de subluxation du carpe, mais un simple changement dans la direction de l'articulation radio-carpienne faisant dévier la main tout entière.

Normalement, le radius présente une légère incurvation à concavité antérieure qui occupe son tiers inférieur, et son plateau articulaire ne regarde pas directement en avant, mais en avant et un peu du côté palmaire. La déformation du poignet résulterait de l'exagération de cette disposition physiologique. Quant à sa cause, il faut évidemment attribuer un rôle à l'action musculaire ; l'influence non douteuse des mouvements et de la profession en est la preuve. Mais cette action est difficile à comprendre si l'on n'admet pas aussi un certain ramollissement du squelette qui peut s'accompagner d'une certaine laxité des ligaments. Nous retrouvons donc là tous les éléments qui interviennent dans la pathogénie d'autres lésions qui se développent au même âge, telles que la scoliose, le genu

valgum et le pied plat. C'est un état dystrophique du squelette, dont la nature rachitique peut être soutenue mais n'est pas démontrée. Nous renvoyons pour cette discussion à la pathogénie de la scoliose des adolescents.

4° Traitement. — Lorsque la déformation est en voie de développement et encore peu accentuée, l'indication est de mettre le membre au repos, c'est-à-dire de supprimer tous les mouvements du poignet, en laissant persister ceux des

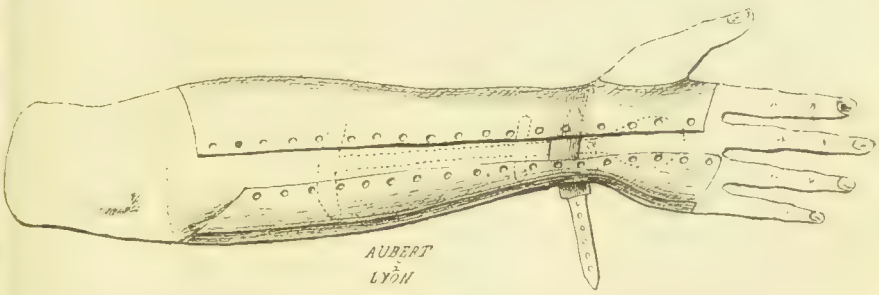

Fig. 128.
Appareil pour immobiliser le poignet et combattre le radius curvus.

doigts. On peut chercher en même temps, sinon à corriger la déformation, du moins à arrêter ses progrès, en faisant un appareil qui relève le talon de la main et exerce une pression douce et continue sur la face dorsale de l'extrémité inférieure du radius. L'appareil représenté fig. 128 que nous avons employé dans un cas de ce genre, remplit très bien ces deux indications. Les douleurs ne tardent pas à disparaître, mais il faut poursuivre cette immobilisation pendant plusieurs mois.

Lorsque la déformation a cessé de s'accroître et de provoquer des douleurs, la gêne fonctionnelle qu'elle occasionne est le plus souvent assez peu accentuée pour qu'un traitement actif ne soit pas justifié. L'indication d'une correction opératoire ne se pose que pour des cas exceptionnels.

C'est alors à l'ostéotomie du radius qu'il faut s'adresser. Duplay conseille d'aborder l'os par sa face antérieure pour

éviter la blessure des muscles radiaux externes, Kirmisson a fait une ostéotomie cunéiforme. Les résultats qu'ils ont obtenus sont satifaisants.

ARTICLE III

RÉTRACTION DES MUSCLES MOTEURS DES DOIGTS

Cette lésion signalée déjà par Stromeyer, Guérin, Volkmann, Kœnig, a été surtout étudiée dans ces dernières années par Littlewood, Vallas, Nové-Josserand, Patel et Vianney.

Elle porte particulièrement sur les muscles fléchisseurs des doigts, et détermine alors une déformation de la main qui est caractéristique.

1° Symptômes. — Les doigts sont fléchis surtout dans leurs articulations interphalangiennes (fig. 129) ; si on cherche à les étendre, on est arrêté par une résistance élastique très forte qui disparaît en grande partie lorsqu'on fléchit le poignet. Alors, les doigts peuvent s'étendre d'une manière plus ou moins complète (fig. 130 *b*), mais ils se replient de nouveau dès que le poignet reprend une attitude normale (fig. 130 *a*) ; et se mettent en flexion forcée si celui-ci se porte en hyperextension. En un mot, les tendons fléchisseurs trop courts ne permettent l'extension des doigts que si la flexion du poignet les a préalablement relâchés.

Lorsque les tendons extenseurs sont également atteints, le phénomène est double, c'est-à-dire que le poignet étant fléchi, les doigts peuvent s'étendre, mais ils ne peuvent plus se fléchir, et réciproquement.

Pendant les mouvements passifs, on sent les muscles et les tendons fléchisseurs se tendre ; ces derniers soulèvent la peau et forment autant de cordes rigides ; on les suit jusqu'au corps musculaire qui est lui-même dur, calleux. L'anesthésie, l'application de la bande d'Esmarch ne modifient pas sensiblement cet état.

Les muscles ne sont pas paralysés ; les mouvements actifs sont conservés dans la limite où la rétraction des muscles leur permet de s'exercer. Pour accroître l'excursion de leurs doigts, les malades cherchent à relâcher le plus possible leurs muscles en mettant le poignet en flexion forcée, mais cette attitude augmente leur maladresse. Dans la plupart des cas, la main est complètement infirme et ne peut servir à aucun usage.

Dans les formes graves on peut trouver quelques troubles nerveux, anesthésie ou dysesthésie des doigts, troubles trophiques, atrophie du squelette, etc.

Fig. 129.
Rétraction des muscles fléchisseurs des doigts.

2° Étiologie. — Cet état peut être la conséquence de lésions diverses.

Patel et Vianney ont montré que les paralysies périphériques du radial et du cubital, peuvent avoir pour conséquence la rétraction des fléchisseurs des doigts ; mais c'est là une pathogénie exceptionnelle, et en général, il n'y a pas de paralysie.

Vallas, Nové-Josserand ont rapporté des faits dans lesquels cet ensemble de symptômes était dû à une adhérence des muscles et des tendons au squelette de l'avant-bras ; des fractures et des inflammations d'origine osseuse ou parostale peuvent

produire ce résultat, tantôt d'une façon temporaire, tantôt d'une façon définitive (Vallas).

Mais la cause la plus importante se trouve dans un état particulier des muscles qui a été bien décrit par Volkmann sous le nom de *paralysie ischémique*. Il se développe à la suite de la compression excessive du membre, soit par une bande d'Esmarch, soit plus souvent par un appareil de fractures appliqué trop tôt et mal surveillé ou trop serré. Le tissu musculaire, privé de son irrigation, subit une sorte de nécrose, et se trouve remplacé par du tissu fibreux qui se rétracte comme un tissu de cicatrice. Cette lésion s'étend d'une façon diffuse soit aux fléchisseurs seuls qui semblent être sa localisation préférée, soit à tous les muscles de l'avant-bras; elle peut atteindre aussi la peau où elle se traduit par des eschares, les nerfs, par l'intermédiaire desquels elle produit les troubles nerveux que nous avons signalés, mais son siège principal est le corps musculaire.

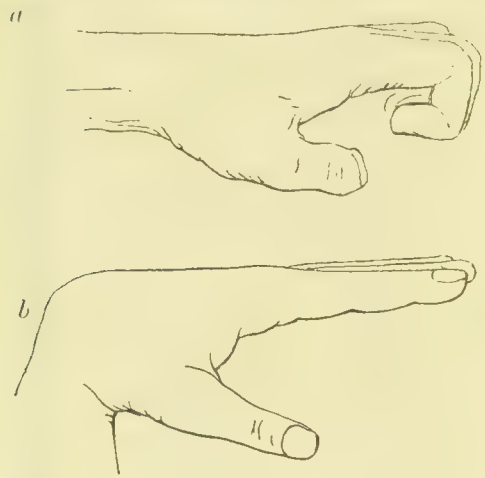

Fig. 130.
Rétraction des muscles fléchisseurs des doigts : *a*, attitude, le poignet étant étendu ; *b*, le poignet étant fléchi (schématique).

Celui-ci n'est pas entièrement détruit; il paraît subsister toujours assez d'éléments contractiles pour rendre possibles certains mouvements, surtout si la rétraction vient à disparaître; mais cette circonstance favorable ne se produit pas spontanément. Abandonnée à elle-même, la déformation persiste indéfiniment, sans aucune tendance à s'améliorer, et il faut une intervention thérapeutique pour rendre aux parties conservées des muscles la faculté d'agir.

3° Traitement. — Le traitement varie naturellement suivant la cause de la déformation. Dans les *adhérences limitées* il suffit de libérer les tendons en détachant leur adhérence de faire exécuter de bonne heure des mouvements pour éviter la récidive.

Fig. 131.
Rétraction des muscles fléchisseurs des doigts.

Mais il n'en est pas de même dans le cas de *lésions musculaires diffuses.*

Koenig dit avoir obtenu des améliorations, en faisant le redressement forcé sous anesthésie, mais dans les faits que nous avons observés, ce traitement n'a donné aucun résultat.

Au contraire, le redressement lent par la traction élastique, appliqué selon la méthode de Martin nous a donné dans deux

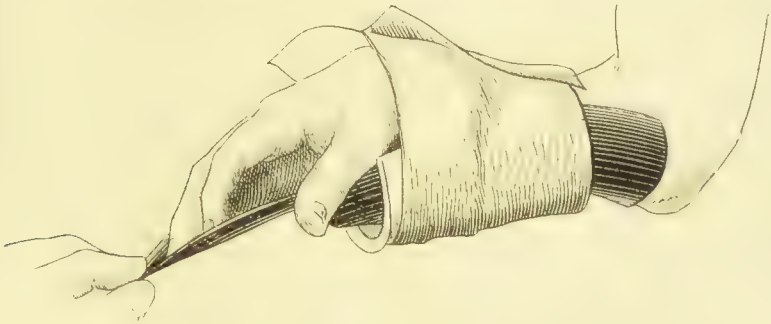

Fig. 132.
Appareil à traction élastique de Martin, appliqué pour combattre la rétraction des fléchisseurs des doigts.

cas, en l'espace de quelques mois, une très grande amélioration. L'appareil (fig. 131, 132) se compose d'une demi-gouttière en ébonite se moulant exactement sur l'avant-bras prolongée du côté de la main par une tige qui se termine par un petit plateau en caoutchouc sur lequel la pulpe des doigts vient prendre un point d'appui. Cet appareil rigide, représente donc

la corde de l'arc formé par l'avant-bras, la main et les doigts fléchis, et il s'appuie sur les deux extrémités de cet arc, l'avant-bras et la pulpe des doigts. On place alors un large caoutchouc circulaire qui exerce une pression douce et continue sur la face dorsale du poignet, et tend ainsi à redresser à la fois le poignet et les doigts.

Cette méthode simple et efficace, nous paraît devoir remplacer dans la plupart des cas les interventions sanglantes qui ont été tentées avec des succès divers.

La ténotomie employée par Guérin, Davis-Colley, Owen est indéfendable puisqu'elle aboutit à l'impotence définitive du membre.

Littlewood, Page, Bernard, firent l'allongement des tendons fléchisseurs ; cette opération a donné des succès, mais elle a contre elle la complexité résultant du grand nombre de tendons à dédoubler, et les risques d'infection des grandes gaines tendineuses de la main.

Raymond Johnston, et récemment Henle ont pratiqué la résection des os de l'avant-bras sur une hauteur suffisante pour rétablir la proportion entre la longueur du squelette et les dimensions des muscles rétractés. Henle a obtenu par ce procédé un résultat satisfaisant.

CINQUIÈME PARTIE

DÉFORMATIONS DU MEMBRE INFÉRIEUR

Les déformations du membre inférieur se divisent naturellement en quatre chapitres suivant leur siège à la hanche, au genou, à la jambe et au pied.

CHAPITRE PREMIER

DÉFORMATIONS DE LA HANCHE

Suivant le même plan que nous avons exposé à propos du membre supérieur, nous décrirons comme appartenant plus particulièrement à l'orthopédie infantile : la luxation congénitale de la hanche, les déformations de l'extrémité supérieure du fémur dont la coxa vara est le type le plus fréquent, les raideurs et ankyloses de la hanche, les luxations pathologiques et enfin la hanche paralytique.

ARTICLE PREMIER

LUXATION CONGÉNITALE DE LA HANCHE

La luxation congénitale de la hanche est une des malformations les plus communes. Dans la stastistique générale des difformités congénitales, elle vient au second rang après le pied bot, et il est curieux d'opposer cette fréquence à la

rareté des luxations congénitales des autres articulations.

Sa nature a été discutée pendant très longtemps, et des chirurgiens éminents niaient encore son existence dans la seconde moitié du siècle dernier. Cependant PALETTA, CRUVEILHIER, PRAVAZ en avaient déjà apporté des preuves indiscutables.

Les tentatives faites depuis vingt ans pour guérir cette malformation ont rappelé l'attention sur elle, et ont provoqué de nombreuses recherches qui ont abouti à une connaissance plus exacte de sa nature. Les observations faites sur des fœtus et des nouveau-nés par GRAWITZ, SEBILEAU, MAUCLAIRE, LOCKWOOD, BAR et LAMOTHE, BAR et CAUTRU, FRIEDLANDER, HENSEN, etc. — les autopsies, les opérations sanglantes, la radiographie, ont montré qu'il s'agit bien d'une malformation articulaire primitive, portant sur tous les éléments de l'articulation, et dont le déplacement de la tête fémorale n'est qu'un des éléments. La luxation congénitale de la hanche est donc essentiellement différente de la luxation traumatique, et nous verrons que cette notion anatomique a eu une influence décisive sur la direction du traitement.

§ I. — ANATOMIE PATHOLOGIQUE

La luxation congénitale de la hanche est bilatérale dans le tiers des cas environ : lorsqu'elle est unilatérale, elle se trouve avec une fréquence à peu près égale à droite et à gauche.

Il y aurait un certain intérêt à étudier séparément les lésions primitives qui dépendent de la cause même de la luxation, et les lésions secondaires qui en sont la conséquence ; mais trop de points obscurs subsistent encore, et nous devrons nous contenter de différencier autant que possible ces deux sortes de lésions en étudiant un à un les divers éléments de la déformation.

1° Situation de la tête fémorale. — On a cru pendant longtemps que le déplacement de la tête se faisait directement en arrière du cotyle, comme dans la luxation traumatique.

Kölliker s'est élevé le premier contre cette opinion, et les autopsies de fœtus et de nouveau-nés lui ont donné raison. Elles ont montré que, primitivement le déplacement en arrière est tout à fait rare, et que, le plus souvent, la tête est déplacée en haut, soit directement, soit avec quelques variations en avant ou en arrière.

La tête peut rester définitivement dans cette position ; elle trouve alors, contre la partie antéro-inférieure de l'ilion, des aspérités assez saillantes pour la retenir et lui donner une certaine fixité : c'est la *luxation sus-cotyloïdienne pure*.

Plus souvent, elle se déplace peu à peu en arrière, puis en bas, autour du sourcil cotyloïdien, et vient finalement se placer à la partie inférieure de la fosse iliaque externe, en avant de la grande échancrure sciatique, et directement en arrière du cotyle. C'est la *luxation postérieure ou iliaque*.

Lorenz n'admet que ces deux variétés ; cependant cette migration de la tête se fait d'une façon très lente, elle ne s'achève pas toujours, et beaucoup d'enfants sont observés et traités pendant qu'elle s'accomplit. C'est pourquoi nous croyons avec Lange plus conforme à la réalité clinique, de faire un groupe distinct de ces formes intermédiaires, sous le nom de *luxations sus-cotyloïdiennes et iliaques*.

Généralement la luxation est *complète*, c'est-à-dire que la tête est tout entière en dehors du cotyle dont le bord forme entre elle et lui une limite bien nette.

Il existe cependant des *luxations incomplètes*, dans lesquelles la tête se trouve à cheval sur le bord du cotyle. Les faits anatomiques de Parise, Bar et Lamotte, Heusner le démontrent d'une façon indiscutable, et, en clinique, on rencontre quelquefois des faits qui correspondent à cet état anatomique.

Il s'agit toujours de jeunes enfants ; les signes de la luxation sont peu accentués et sur la radiographie, on trouve le déplacement en haut et en dehors assez faible pour que la tête reste en partie recouverte par le toit du cotyle. Cet état est d'ailleurs transitoire, on ne le rencontre plus après quatre ou cinq ans. Au cours des opérations sanglantes, Hoffa, Lorenz ont constamment trouvé la tête hors du cotyle.

Brodhurst, Kirmisson admettent que toutes les luxations passent par cette phase de déplacement incomplet. Ils s'appuient sur l'absence de signes précis de luxation chez les nouveau-nés, et sur le fait que l'anatomie pathologique montre souvent sur le bord postéro-supérieur du cotyle une dépression qui doit correspondre à cette migration. Cependant, les autopsies de fœtus et de nouveau-nés ont fait voir presque toujours la tête hors du cotyle. Il faut donc admettre que la luxation incomplète n'est pas une phase nécessaire de l'évolution de la luxation après la naissance ; elle représente probablement une forme atténuée de la malformation.

On connaît d'ailleurs aujourd'hui une forme encore plus atténuée, dans laquelle tous les éléments de la malformation existent sans qu'il y ait de luxation.

Ainsi Lockwood a décrit une pièce dans laquelle le cotyle aplati et à bords peu élevés contenait cependant la tête, et Friedlander a trouvé des fœtus chez qui le fémur non luxé présentait les mêmes déformations, aplatissement de la tête et antéversion, que le fémur luxé. La radiographie a montré que cette malformation de la hanche sans luxation n'est pas rare, notamment sur la hanche saine des enfants atteints de luxation unilatérale : Bade l'a retrouvée 25 fois sur 94 cas.

Il est possible que ces hanches malformées deviennent plus tard le siège d'une luxation. C'est sans doute de cette manière qu'on doit interpréter les observations de Albert, Schede, Hensner, Zenker, dans lesquelles la luxation s'était produite seulement à l'âge de deux ou trois ans, chez des enfants qui avaient marché jusque-là d'une façon absolument normale.

2° Déformations du cotyle. — Dans la luxation congénitale de la hanche, le cotyle est toujours atrophié, rudimentaire.

Les faits rapportés par Cruveilher, Dupuytren, Moreau, dans lesquels il avait conservé une forme et des dimensions à peu près normales jusqu'à un âge avancé, doivent être considérés comme de très grandes exceptions. Sur 260 opérations sanglantes, Lorenz n'a pas trouvé une seule fois un cotyle capable de retenir la tête.

Cette atrophie est surtout primitive ; on la trouve en effet déjà très prononcée chez le fœtus, mais il est certain qu'elle doit augmenter dans la suite à mesure que le sujet avance en âge.

Lorsque la déformation atteint son plus haut degré, le cotyle fait absolument défaut, on ne trouve à sa place qu'une simple fissure, d'où part le ligament rond, et dont les bords sont même parfois le siège d'un certain degré d'hyperostose.

Mais, presque toujours, il existe une dépression dont les dimensions et la forme varient : ce peut être une simple cupule, tantôt assez aplatie pour avoir été souvent comparée à la glène de l'omoplate, tantôt assez profonde pour admettre l'extrémité du doigt. Dans d'autres cas, c'est une véritable cavité, qui ne diffère d'un cotyle normal que par sa profondeur moins grande, et ses diamètres plus réduits.

Le fond de cette cavité est tapissé par un mince revêtement de cartilage, et présente généralement une dépression correspondant à l'insertion du ligament rond. On voit par transparence les lignes du cartilage en Y qui ont leur développement normal. La paroi osseuse à ce niveau, présente souvent un certain épaississement (Joachimsthal), dont l'existence a été discutée. Je possède une pièce où cette disposition est évidente, et sur laquelle on voit en outre, une sorte d'exostose du volume d'un gros poids qui occupe une partie de la cavité.

Le cotyle est en général assez régulièrement arrondi chez les jeunes enfants ; plus tard, il prend souvent la forme d'un triangle dont les bords correspondent à chacun de ses trois points d'ossification. Le sommet de ce triangle se dirige en avant et en bas, sa base est formée par le *bord postéro-supérieur*, qui est plus développé que les autres, et dont la description présente un intérêt particulier (planche I).

Comme l'a montré Sainton, ce bord joue un rôle important déjà dans le cotyle normal de l'enfant, qui, peu développé, ne devient suffisant que grâce au développement de ce *butoir de la tête*. Dans la hanche atteinte de luxation congénitale, ce bord est généralement la partie la mieux conservée du cotyle, et d'après Lorenz il ne ferait jamais entièrement défaut. Son

développement est pourtant variable : tantôt il forme une arête mince et presque coupante, tantôt au contraire il est épais, plus ou moins saillant, et forme comme un rempart. Il présente souvent en regard de la tête un aplatissement que l'on pourrait considérer comme la trace du passage de la tête arrêtée momentanément en luxation incomplète.

Le *néo-cotyle*, c'est-à-dire la surface sur laquelle repose la tête déplacée, se trouve généralement sur le prolongement direct de l'ancienne cavité, dont il n'est séparé que par l'arête saillante du bord postérieur. Il a une forme allongée, en croissant, que l'on a comparée au pavillon de l'oreille (planche I) : sa surface est lisse, tapissée d'un revêtement de cartilage formé comme nous le verrons plus loin, aux dépens du bourrelet fibro-cartilagineux qui entoure normalement le cotyle. Chez les jeunes enfants, sa place n'est marquée par aucune dépression, mais plus tard, il peut s'entourer d'un rebord fibreux et même osseux, et devenir une véritable cavité capable même de donner un appui à la tête (JOACHIMSTHAL).

Cette organisation du néo-cotyle n'est d'ailleurs pas constante, HINSBERG notamment n'en a pas trouvé de trace chez une femme de soixante-dix ans.

3° Déformations du fémur. — L'extrémité supérieure du fémur présente quelquefois une apparence à peu près normale ; elle peut aussi se trouver réduite à l'état d'un moignon informe. La figure 133 représente un type de ces malformations accentuées, avec un col rudimentaire et une tête étalée en tampon de wagon. Mais ces deux éventualités sont également rares.

Presque toujours la tête et le col sont bien reconnaissables, mais ils présentent des déformations dont la gravité varie entre ces deux extrêmes.

a. *Tête fémorale.* — La tête est d'abord très souvent réduite de volume, cette atrophie est toutefois moins accentuée que celle du cotyle, de sorte qu'il persiste toujours une disproportion notable entre la tête et sa cavité.

La surface de la tête n'est pas parfaitement lisse ; souvent

elle présente de petites irrégularités, de petites bosselures ; lorsque le ligament rond est absent, sa cupule est effacée, et remplacée par un léger soulèvement de l'os.

Mais l'altération de la forme est plus importante : au lieu de s'arrondir en une sphère régulière, la tête tend à prendre la forme d'un cône dont le sommet correspond à l'insertion du ligament rond, et qui l'ont fait comparer tantôt à un pain de sucre (Cruveilhier) tantôt à un gland en érection (Sébileau). Elle présente en outre un aplatissement qui correspond au point où elle appuie contre l'os iliaque, et transforme son segment postéro-interne en une surface presque plane (fig. 134, 135). Cet *aplatissement médio-postérieur* qui a une grande importance au point de vue de la réduction et surtout du maintien de la tête, est très fréquent, mais il n'est pas toujours également prononcé. Il peut exister primitivement, Parise, Bar, Lamotte et Friedlander l'ont trouvé chez des fœtus et chez des nouveau-nés, mais il paraît certain qu'il augmente avec l'âge, par suite de la pression prolongée de la tête contre le bassin. On voit alors se développer autour de cette portion aplatie, un épaississement du cartilage formant une espèce de bourrelet qui marque la limite de la partie demeurée articulaire ; le reste de la tête, c'est-à-dire sa partie antéro-supérieure, recouvert d'une couche cartilagineuse mince et irrégulière, ne semble plus faire partie de l'articulation. Il en résulte une déformation qui peut donner à un examen superficiel l'impression d'une antéversion du col ; c'est une pure apparence, mais il est probable qu'elle a été confondue assez souvent avec l'antéversion vraie.

Fig. 133.
Déformation de la tête en tampon de wagon.

b. *Col fémoral.* — Le col fémoral est fréquemment raccourci, ainsi sur les pièces décrites par Paradies, on le trouve réduit à un simple sillon chez des enfants de dix à onze ans ; la forme

de l'extrémité supérieure du fémur présente alors quelque analogie avec celle de l'humérus. Mais LORENZ a peut-être exagéré la fréquence de cette brièveté du col ; sur les radiographies il n'est pas rare de le trouver normalement développé, et parfois même allongé.

Les modifications dans la direction du col, semblent être plus fréquentes. Quelquefois son angle d'inclinaison sur la dia-

Fig. 134.
Aplatissement de la tête (d'après HOFFA).

Fig. 135.
Aplatissement de la tête, col court (d'après HOFFA).

physe est diminué, se rapproche de l'angle droit et donne, ainsi lieu à une déformation rappelant la coxa-vara. Mais LORENZ fait justement observer que cet abaissement est rare, et ne se rencontre guère que chez des enfants déjà grands.

Il est bien plus fréquent de trouver un *redressement du col* qui tend ainsi à se mettre sur le prolongement de la diaphyse. Cette disposition qui coexiste souvent avec la brièveté du col a pour effet d'écarter la tête du bassin, ce qui est un obstacle sérieux au maintien après la réduction.

Enfin le col peut aussi modifier sa direction dans le sens de la déclinaison : il se met alors en antéversion, et fait avec

l'axe transversal passant par les condyles fémoraux un angle qui peut atteindre et même dépasser 90°.

Hoffa admet que cette déformation est congénitale, et son opinion se trouve confirmée par Friedlander qui a trouvé en effet de l'antéversion du col sur des fœtus atteints de luxation congénitale. Pour Schede et Lange, cette déformation serait acquise. D'après ce dernier, l'antéversion ne se produirait pas dans le col, ni dans la région trochantérienne, car ces deux régions conservent, par rapport à la tête, leurs rapports normaux, elle résulterait d'une torsion spiroïde se passant dans la diaphyse fémorale, et qui serait due à l'antagonisme des muscles pelvi-cruraux supérieurs rotateurs en dehors avec les pelvi-cruraux inférieurs rotateurs en dedans. Le fait anatomique paraît vrai, mais l'interprétation est discutable. Il semble plus simple d'attribuer l'antéversion acquise à la pression que la tête éprouve constamment de la part du bassin, et qui tend à la repousser en avant et en dehors.

4° Altérations des ligaments. — Les divers liens fibreux de l'articulation sont tous plus ou moins altérés. Il faut distinguer le bourrelet fibro-cartilagineux, la capsule et le ligament rond.

a. *Bourrelet fibro-cartilagineux.* — A l'état normal, chez le jeune enfant, le cotyle étant toujours relativement peu développé (Sainton), le fibro-cartilage prend une part importante à la constitution de l'articulation de la hanche. Nous avons cherché à démontrer que dans la luxation congénitale il joue également un grand rôle dans le maintien de la tête après la réduction. Il est donc nécessaire de bien connaître ses lésions, qui ont été peu étudiées jusqu'ici.

D'après Lorenz, sa partie antéro-inférieure serait toujours bien conservée, et se présenterait comme une arête saillante, mais sa partie postérieure subirait des modifications très précoces, consistant en une incurvation du rebord vers le centre du cotyle, et plus tard dans son atrophie. Cette description ne paraît pas correspondre à la majorité des faits.

Le fibro-cartilage peut d'abord faire entièrement défaut.

Lockwood, Bar et Cautru l'ont cherché vainement. Il peut aussi avoir seulement un développement incomplet : ainsi dans une de nos observations il n'entourait que les deux tiers postérieurs de l'articulation.

Mais le point le plus important est l'état de sa portion postérieure. Celle-ci ne subit pas généralement le retournement en avant et l'atrophie décrits par Lorenz. Au contraire comme l'avait fort bien vu Parise, elle est refoulée par la tête, et s'étale à la surface de l'os iliaque, formant cette couche cartilagineuse en forme de pavillon d'oreille qui tapisse le lit sur lequel repose la tête luxée.

Nous avions déjà soupçonné cette disposition en examinant la luxation congénitale réduite dont nous avons publié l'autopsie, mais nous en avons eu la démonstration précise sur une autre pièce provenant d'une enfant de huit ans, atteinte de luxation unilatérale, et morte de tuberculose sans avoir été opérée. Comme on peut le voir sur la planche I, la disposition en pavillon d'oreille du néo-cotyle est des plus nettes. Or nous avons pu, sur cette pièce, décoller ce cartilage qui tapisse le néo-cotyle et nous rendre compte que malgré son amincissement et les adhérences qu'il avait commencé à contracter avec l'os iliaque, il correspondait manifestement au fibro-cartilage du cotyle.

Il semble donc que les choses se passent ainsi : la tête en se déplaçant en haut et en arrière, refoule le fibro-cartilage puis l'aplatit et l'étale à la surface de l'ilion. A la longue, sous l'influence de la pression constante de la tête, ce cartilage devient adhérent à l'os, puis probablement s'altère au point de devenir méconnaissable.

Nous verrons plus tard que cette disposition explique bien des choses obscures dans le traitement de la luxation congénitale par la méthode non sanglante.

b. *Capsule.* — Chez les jeunes enfants, la capsule est étirée en haut et en arrière, formant une sorte de manchon dans lequel la tête se meut facilement. Ses insertions sur le fémur sont normales ; sur le bassin, elle se fixe en avant au pourtour du cotyle, en arrière à la périphérie du néo-cotyle. Elle n'est

Photographie d'une hanche non traitée.

On voit le fond du cotyle rempli de bourrelets graisseux et le fibro cartilage étalé formant la surface en forme de pavillon d'oreille sur laquelle reposait la tête. Ce cartilage a été décollé en haut pour montrer qu'il n'adhère pas intimement à l'os sous jacent.

donc pas, comme on l'a dit souvent, interposée entre la tête et le bassin, et c'est encore un argument de plus en faveur de la manière d'expliquer la disposition du fibro-cartilage telle que nous l'avons exposée plus haut. Dans le jeune âge, la capsule est généralement amincie, et sa souplesse permet une amplitude exagérée des mouvements articulaires ; on reconnaît sur sa face antérieure les renforcements qui constituent le ligament en Y.

Mais cette disposition très favorable à la réduction, ne persiste pas longtemps. Bientôt la capsule devient plus résistante, s'épaissit, au point d'atteindre quelquefois un centimètre d'épaisseur, en même temps elle se déforme.

A mesure que la tête s'éloigne davantage du cotyle, la partie antéro-inférieure de la capsule se tend au-devant de ce dernier comme un rideau, et forme avec lui une poche, fermée de toute part, sauf en haut et en arrière, dans la direction de la tête. C'est la poche inférieure correspondant au cotyle déshabité. A la longue, cette partie de la capsule se rétracte, devient de plus en plus rigide, et peu même contracter des adhérences avec les bords de l'ancien cotyle. Il en résulte que la poche correspondante devient de plus en plus réduite, au point de n'admettre parfois qu'avec peine l'extrémité du doigt.

La partie postéro-supérieure de la capsule, entraînée par la tête, l'entoure en formant au-dessus d'elle une sorte de coupole ou de dôme. Elle est généralement assez mince et assez lâche, cependant d'après Codivilla, sa partie postéro-inférieure serait épaissie, rétractée et pourrait devenir un agent d'irréductibilité. Elle contracte parfois des adhérences avec la tête fémorale, le col ou les muscles voisins, et dans ce cas elle ne permet plus à la tête de revenir dans sa position normale.

Enfin, entre les deux poches, se trouve une partie rétrécie ou isthme. A ce niveau la capsule s'étrangle, se complique parfois de brides saillantes formant une sorte de diaphragme, qui s'oppose également au retour de la tête vers l'ancien cotyle.

Telle est la disposition typique de la *capsule en sablier* bien décrite par Pravaz. Ses causes sont difficiles à établir. On la considère généralement comme une déformation secondaire

que l'on a attribuée à l'action de la pression atmosphérique sur le cotyle déshabité, à la dépression résultant du passage du tendon du psoas, mais ces explications sont peu satisfaisantes.

Le fait que Heusner l'a trouvée ainsi chez un enfant très jeune, et qu'elle paraît être la cause principale de l'irréductibilité précoce de certaines luxations tendrait à faire admettre que cette disposition peut être aussi congénitale.

La capsule garde généralement pendant toute la vie cette forme en sablier. Cependant Hinsberg a publié un fait dans lequel sa disposition était tout à fait curieuse. La capsule était détruite en haut et en arrière, et la tête était entourée par les fibres dégénérées du moyen et du petit fessier. Le bord supérieur de l'orifice capsulaire très épaissi, formait une épaisse bride transversale qui se plaçait dans une gouttière formée aux dépens de la face supérieure du col, et servait manifestement à fixer le fémur, et à lui transmettre le poids du corps.

c. *Ligament rond.* — Le ligament rond existe constamment chez le fœtus et l'enfant nouveau-né. Ses insertions sont normales, il est allongé proportionnellement à l'étendue du déplacement ; on le trouve tantôt très grêle et très mince, tantôt au contraire notablement épaissi.

Mais le ligament rond ne persiste pas toujours ; on a souvent constaté son absence au cours des interventions sanglantes.

Hoffa a noté qu'il manque dans le 1/5 des luxations unilatérales, et dans les 4/5 des bilatérales. Lorenz a mis surtout en évidence l'influence de l'âge : d'après lui, le ligament rond persisterait dans la moitié des cas jusqu'à l'âge de trois ou quatre ans ; plus tard, sa disparition serait la règle.

D'après Hoffa l'absence du ligament serait primitive et résulterait directement de la malformation qui cause la luxation. Pour Pravaz, Lorenz au contraire, le ligament rond disparaîtrait secondairement, par suite des tiraillements auxquels il est exposé du fait de la luxation. Plusieurs arguments peuvent être invoqués en faveur de cette opinion : c'est d'abord le fait que le ligament rond existe constamment chez le nouveau-né, et devient de plus en plus rare à mesure qu'on le cherche sur des sujets plus âgés. C'est aussi que les ligaments qui persistent

sont toujours épais, hypertrophiés. Il est difficile d'admettre avec Heusner que cette hypertrophie pourrait être acquise et résulter d'un rôle hypothétique du ligament dans la statique de l'articulation.

5° **Altérations des muscles.** — Dans la luxation congénitale, les muscles ont leur couleur normale, ils ne sont ni paralysés, ni dégénérés. Leurs seules altérations sont les changements de longueur et de direction qui résultent du déplacement articulaire, et un certain degré d'atrophie simple.

Tous les muscles qui vont du bassin au fémur ou à la jambe, et dont la direction est parallèle au membre, ont leurs points d'insertion rapprochés, et subissent un raccourcissement correspondant. Ils forment trois groupes : le groupe antérieur, constitué par les muscles qui se détachent de l'épine iliaque, c'est-à-dire le couturier et le droit antérieur; le groupe interne, constitué par le droit interne et les adducteurs; le groupe postérieur, représenté par le biceps, le demi-tendineux et le demi-membraneux. C'est sur le groupe interne que la rétraction est la plus prononcée, mais il n'est pas très rare non plus de trouver les muscles antérieurs ou postérieurs assez raccourcis pour opposer un obstacle à la réduction.

Les muscles pelvi-trochantériens sont modifiés surtout dans leur direction. Les fessiers se dirigent plus ou moins obliquement en arrière, et tendent ainsi à devenir horizontaux. Le pyramidal, les jumeaux, l'obturateur externe et le carré fémoral, au lieu d'être perpendiculaires à l'axe du fémur, se portent obliquement en haut et en avant.

Quant à leur longueur, elle a prêté à des discussions. Brodhurst les croyait raccourcis, mais Lorenz a bien montré qu'ils ne constituent jamais un obstacle à l'abaissement de la tête. Peut-être va-t-il trop loin en disant qu'ils sont toujours allongés. Heusner remarque avec raison que cet allongement se comprend bien lorsque la tête est déplacée très en arrière, mais dans la luxation en haut, il semblerait qu'il dut y avoir plutôt un léger raccourcissement.

Le psoas iliaque présente une disposition particulière chez les sujets âgés. Son tendon se creuse une gouttière profonde sur le bord du pelvis, à l'endroit où il sort au-dessous de l'épine iliaque antéro-supérieure. Souvent on trouve à ce niveau une bourse séreuse. Il se dirige ensuite en haut, en dehors et en arrière pour aller s'insérer au petit trochanter. Il forme donc une sorte de ligament en forme d'anse, sur lequel la partie antérieure du bassin peut s'appuyer, et qui semble capable de s'opposer à l'exagération extrême du mouvement de bascule du bassin en avant. Sa longueur a été également discutée; d'après Lorenz il serait plutôt allongé.

Tous ces muscles sont le siège d'une atrophie générale qui se prononce de plus en plus à mesure que le malade avance en âge. Il s'agit d'une atrophie simple, qui ne paraît différer en rien des amyotrophies d'origine articulaire, car elle s'arrête et même rétrocède d'une façon très sensible après la réduction. Dans les luxations invétérées, Pravaz, Hinsberg ont vu certaines portions de muscles, notamment le petit fessier et la partie moyenne du grand fessier subir une dégénérescence graisseuse complète, lorsque la disposition des os ne leur permet plus de jouer un rôle actif dans le mouvements du membre.

6° Déformations du bassin et du rachis. — Le bassin est modifié dans sa forme et dans sa direction.

Dans les luxations unilatérales, l'atrophie de l'os iliaque du côté correspondant est une première cause d'asymétrie. Mais celle-ci est encore augmentée par une déformation comparable à celle que produirait une traction exercée sur la moitié du bassin du côté malade, et dirigée d'avanten arrière, de bas en haut et de dedans en dehors. Il existe de plus sur le rachis une scoliose lombaire à convexité dirigée vers le côté sain, qui peut s'étendre au sacrum, et compliquer encore la déformation du bassin.

Dans les luxations bilatérales, le bassin est fortement incliné en avant, et détermine ainsi une lordose lombaire qui peut devenir considérable. Il est généralement atrophié. Ses deux

moitiés semblent de plus avoir subi un mouvement qui rapproche les crêtes iliaques et écarte les ischions. Il en résulte que le diamètre transverse est diminué dans le grand bassin, et augmenté dans le petit. La courbure du sacrum est très accentuée, et l'arcade pubienne aplatie.

Gurlt et récemment Hinsberg ont décrit une altération du bassin absolument inverse caractérisée par le déjettement en dehors des ailes iliaques qui tendent à devenir horizontales, tandis que les ischions, repoussés en dedans, viennent réduire le diamètre transverse du bassin inférieur.

§ 2. — Physiologie pathologique

La luxation congénitale détermine un trouble important dans le fonctionnement de l'articulation de la hanche et, surtout lorsqu'elle est double, dans la statique du bassin.

Pendant la station debout, le poids du corps ne peut plus se transmettre comme à l'état normal par le contact osseux du bassin avec le fémur au niveau du cotyle. La tête glisse contre la surface lisse de l'ilion, et n'est retenue que par la tension de la capsule et la contraction des muscles qui l'entourent. Le simple fait de se tenir debout exige donc un effort musculaire anormal, aussi la lassitude rapide devient-elle assez vite un des éléments principaux de la gêne occasionnée par la luxation.

Ce phénomène est toutefois variable suivant les conditions anatomiques : dans les luxations sus-cotyloïdiennes pures, la tête trouve dans la forme bombée de la partie antérieure de la fosse iliaque externe, et dans les irrégularités que la surface de l'os présente à ce niveau, un point d'appui qui donne à l'articulation une certaine solidité. Il en est de même dans les cas exceptionnels où un néo-cotyle s'est édifié avec des rebords saillants et une cavité un peu profonde. La résistance, la rigidité et la brièveté de la capsule sont autant de circonstances qui peuvent contribuer à fixer mieux la tête, et à rendre la fonction moins défectueueuse.

L'insuffisance de l'articulation devient plus évidente encore

pendant la marche, où chaque membre doit à tour de rôle supporter le poids du corps. Alors la force combinée des muscles et de la capsule ne suffit pas à empêcher un certain glissement du fémur sur le bassin qui se reproduit à chaque pas. Delanglade a démontré au moyen de chronophotographie de Marey la réalité de ce déplacement dont l'existence avait été contestée.

Mais ce mouvement n'est pas l'unique cause de la claudication. Il en est une autre, purement musculaire, dont le mécanisme a été bien mis en lumière par Trendelenbourg. A l'état normal, lorsqu'un membre inférieur repose seul à terre, le bassin n'est plus en équilibre puisque le poids du corps lui arrive en son milieu et qu'il n'est soutenu lui-même que d'un côté. Il doit donc pencher du côté où il n'est pas soutenu, si une action musculaire n'intervient pas : c'est le rôle du moyen et du petit fessier, dirigés verticalement de la paroi pelvienne au col fémoral. Leur contraction fixe ces deux pièces osseuses l'une à l'autre, et empêche ainsi le bassin de basculer de l'autre côté.

Dans la luxation congénitale, il est facile de voir que cette action musculaire ne se produit plus. En examinant le sujet reposant sur sa jambe malade, on voit en effet le bassin s'incliner fortement de l'autre côté, et pour conserver l'équilibre, il faut que le haut du corps se porte assez fortement en dehors et du côté malade, c'est-à-dire en sens inverse du bassin. La répétition de ces mouvements pendant la marche, paraît être la cause principale de la claudication ; elle explique bien le caractère particulier de ce celle-ci qui est un déplacement brusque du haut du corps vers le côté malade.

Trendelenbourg explique cette insuffisance des muscles moyen et petit fessier par leur changement de direction. La tête et le col étant reportés en haut et en arrière, ces muscles, au lieu d'être verticaux, tendent à se rapprocher de l'horizontale et deviennent ainsi incapables de remplir leur fonction. Cette manière de voir, vraie peut-être pour les luxations invétérées, cadre mal avec les notions actuelles sur la fréquence des luxations sus-cotyloïdiennes dans les premières années, et

avec l'expérience clinique montrant que l'importance de la claudication n'est pas toujours en rapport direct avec la position plus ou moins postérieure de la tête. Il est bien plus simple d'admettre que le défaut d'action des muscles moyen et petit fessiers résulte de la fixité insuffisante de l'articulation, c'est-à-dire de la charnière qui réunit les deux parties osseuses sur lesquelles ils doivent exercer leur action.

Dans les luxations bilatérales, la statique du corps est encore compliquée par l'inclinaison du bassin en avant qui détermine l'ensellure lombaire.

D'après Lorenz, ce serait un phénomène purement mécanique, dû au déplacement du fémur en arrière. Il compare le bassin au panier d'un marchand d'oranges ; s'il est porté en équilibre sur la tête, l'homme conserve son attitude droite ; si au contraire il le porte devant lui au moyen d'une courroie passant sur la nuque, le poids du panier déplace le centre de gravité en avant, et oblige l'homme à prendre une attitude de compensation, en portant le haut de son corps en arrière et en lordosant son rachis. De même le bassin, dont les points d'appui sont déplacés en arrière, tend à tomber en avant, et oblige le malade à prendre une attitude en lordose qui a pour conséquence l'ensellure lombaire et l'inclinaison du bassin en avant.

Cette explication est la plus satisfaisante de celles qui ont été proposées. Dupuytren faisait intervenir l'action du psoas qui, disposé en anse pour soutenir le bassin en avant, exercerait une traction exagérée sur le rachis lombaire et l'attirerait en avant. Mais cette action du psoas n'est admissible que chez les sujets âgés, alors que l'ensellure est très souvent précoce, et peut même se rencontrer chez de très jeunes enfants.

Heusner a aussi proposé une théorie musculaire. Pour lui, l'ensellure ne se produit pas autrement que dans toutes les maladies de la hanche qui s'accompagnent de flexion et d'adduction. L'attitude vicieuse du membre inférieur serait donc le phénomène primitif, et la déviation du bassin secondaire. Mais il faut remarquer que cette attitude vicieuse est aussi

beaucoup plus tardive que l'ensellure, elle ne saurait donc en être la cause la plus habituelle.

§ 3. — Étiologie

Deux faits seulement sont bien établis dans l'étiologie de la luxation congénitale de la hanche, c'est la fréquence de cette malformation dans le sexe féminin, et le rôle de l'hérédité.

En réunissant plusieurs statiques portant sur un assez grand nombre d'enfants, Hoffa est arrivé à établir que la luxation congénitale de la hanche est environ sept fois plus fréquente chez les filles que chez les garçons. L'explication de ce fait est encore du domaine de l'hypothèse, nous verrons plus loin comment il peut s'accorder avec les diverses théories pathogéniques.

L'influence de l'hérédité n'est pas moins bien établie. Ambroise Paré et J.-L. Petit la connaissaient déjà, et on ne compte plus le nombre des exemples qui en ont été donnés. Un des typiques est celui de Zwinger où une femme atteinte de luxation congénitale eut trois enfants atteints de la même malformation. L'hérédité n'est d'ailleurs pas toujours directe, elle peut sauter une génération, ou se manifester chez des collatéraux.

Mais il faut ajouter que la luxation congénitale se présente assez souvent avec un caractère familial peut-être indépendant de l'hérédité. Dans des familles dont les ascendants sont indemnes, aussi loin que peut remonter une enquête étiologique, on voit quelquefois deux, trois enfants présenter la déformation des hanches. Cette distribution familiale n'a d'ailleurs rien de régulier, un enfant sain peut s'intercaler entre deux autres atteints par la lésion, souvent celle-ci frappe uniquement les filles, laissant les garçons indemnes.

On a signalé également l'influence de certaines conditions géographiques. Ainsi Albert et Nicoladoni ont noté la fréquence de la luxation congénitale dans le Tyrol. Il m'a semblé aussi que, dans la région lyonnaise, ces déformations se rencontrent beaucoup plus souvent dans les parties montagneuses des Alpes et du plateau Central.

La luxation congénitale de la hanche coexiste assez souvent avec d'autres malformations.

Elle n'est pas rare chez les fœtus atteints de malformations incompatibles avec la vie, anencéphalie, ectopies viscérales, spina-bifida, etc... Chez les enfants viables, on la voit associée au pied bot, au genu-recurvatum, ou bien à des lésions nerveuses, microcéphalie, maladie de Little, etc...

§ 4. — Pathogénie

Les anciennes théories, attribuant le déplacement articulaire, à un traumatisme intra-utérin (Hippocrate) ou obstétrical (J. L. Petit, Brodhurst, Phelps) à un épanchement intra-articulaire (Parisé), au ramollissement des ligaments produit par une arthrite (Stromeyer, Sédillot, Broca) ou à une lésion musculaire d'origine nerveuse (Guérin, Chaussier, Verneuil) ne peuvent plus tenir devant les données précises de l'anatomie pathologique.

Il existe sans doute des faits qui répondent à la plupart de ces théories, nous aurons à en tenir compte au chapitre du diagnostic, mais ce sont des lésions absolument distinctes de la luxation congénitale, et qui ne peuvent servir en rien à l'expliquer.

Deux théories restent en présence : la première consiste à dire que la luxation est due à une action mécanique exercée sur l'articulation pendant son développement.

La seconde considère le déplacement comme la conséquence d'une malformation primitive de l'articulation.

1° Théorie mécanique. — On suppose que l'articulation est primitivement saine. Sous l'influence d'une cause extérieure, la tête fémorale se trouvant écartée du cotyle, cette cavité, privée de l'influence modelante que la tête exerce sur elle, se développe mal, les ligaments se distendent, et peu à peu la luxation se produit.

L'attitude du membre qui aboutit à ce résultat, serait la flexion forcée pour Dupuytren, l'adduction forcée pour Roser.

Hirch a soutenu récemment que la dislocation pouvait être causée par la croissance en longueur du fémur, dont l'extrémité inférieure serait appuyée contre un plan résistant, par exemple la paroi utérine.

Quant à la cause première de cette attitude anormale du membre, il faudrait la chercher principalement dans la compression du fœtus, soit par une tumeur de l'utérus ou des organes voisins, soit plutôt par la paroi utérine elle-même, à la suite d'une malformation et surtout de l'insuffisance du liquide amniotique.

Après avoir joui d'une grande faveur, cette théorie semble actuellement perdre de plus en plus du terrain. Elle pèche d'abord par la base, car à mesure qu'on connaît mieux les lésions de la luxation congénitale soit par l'anatomie pathologique, soit par la radiographie, on se trouve de plus en plus porté à admettre que les lésions sont primitives, et non pas secondaires à la déshabitation du cotyle.

Une nouvelle preuve en a été donnée récemment par la radiographie montrant dans les luxations unilatérales, des lésions ébauchées, mais cependant nettes du côté sain, ou la tête présente cependant avec le cotyle ses rapports normaux.

De plus, les circonstances pathogéniques invoquées dans cette théorie ne sont pas confirmées pas les faits. Ainsi l'attitude du membre en adduction ou en flexion forcées n'a pas pu être démontrée : au contraire, sur les fœtus qu'il a étudiés Hofmann a vu que la position du membre inférieur est essentiellement variable. De même la compression du fœtus est purement hypothétique. Personne n'a pu encore établir que l'on rencontre constamment, ni même fréquemment, une insuffisance du liquide amniotique dans les antécédents obstétricaux des enfants atteints de luxation congénitale, tandis qu'on a souvent signalé que les circonstances de la grossesse et de l'accouchement avaient été entièrement normales. Ajoutons encore que dans les cas ou le fœtus a été manifestement comprimé, soit par un fibrome, soit à la suite d'une grossesse ectopique, et où cette compression a laissé des traces évidentes, on ne rencontre pas la luxation congénitale comme

on trouve d'autres malformations, par exemple le pied bot.

Il faut cependant accorder une certaine attention aux cas exceptionnels, dans lesquels on voit la luxation congénitale s'associer avec d'autres malformations dont l'origine mécanique semble bien établie. Ainsi nous avons mentionné précédemment le fait d'un enfant qui après être né en présentation du siège décomplété mode des fesses, présentait un double pied bot, et du même côté, un genu-recurvatum et une luxation congénitale de la hanche. Des observations semblables ont été rapportées, elles sont assurément trop peu nombreuses dans la masse des cas où il n'existe aucune circonstance étiologique semblable, pour qu'on puisse en tirer des conclusions générales. Mais elles pourraient faire penser que peut-être, toutes les luxations congénitales de la hanche ne relèvent pas d'une même pathogénie, et qu'il ne faut pas trop se presser d'abandonner complètemenr la théorie mécanique.

Peut-être l'avenir nous apprendra-t-il à distinguer des variétés étiologiques en rapport avec les variétés anatomo-pathologiques et cliniques, et nous apportera-t-il une conception plus satisfaisante que celles proposées jusqu'ici.

Récemment Friedlander a développé une variante originale de la théorie mécanique de la luxation congénitale. De l'étude d'un certain nombre de fœtus monstrueux, il est arrivé à conclure que, dans son développement normal, le membre inférieur passe par une série d'attitudes qui sont commandées par des causes extérieures, et qui ont pour résultat la torsion normale du fémur. Si par le fait d'une tumeur, d'une malformation fœtale ou simplement d'une attitude anormale du tronc du fœtus, notamment en lordose, il survient une modification des actions mécaniques qui doivent diriger le membre, la torsion de l'extrémité supérieure du fémur se fait mal, ou s'exagère et la luxation se produit.

Mais il faut remarquer que les déformations de la tête qui seraient, d'après cette théorie, la condition indispensable de la luxation sont loin d'être constantes, surtout chez les jeunes enfants. Cette considération enlève à la théorie de Friedlander son principal fondement.

2° Théorie de la malformation primitive. — Dans cette conception, la luxation est la conséquence d'une lésion primitive de l'articulation. Cette théorie, formulée déjà par SCHREGER et V. HAMMON, (1842) est de plus en plus généralement admise à la suite de LANNELONGUE, WOLFF, KIRMISSON, et récemment HOFFA. Mais la façon de comprendre cette lésion primitive a subi de nombreuses variations.

Ses premiers partisans, surtout frappés par la disproportion qui existe entre le cotyle et la tête fémorale, avaient considéré particulièrement l'atrophie de la cavité cotyloïde. VON HAMMON l'attribuait à un arrêt de développement qui la faisait rester à un stade de son évolution fœtale. DOLLINGER et GRAWITZ lui donnaient comme cause l'ossification prématurée ou l'altération du cartilage en Y qui préside au développement du bassin. Mais sur ce point, des faits aujourd'hui très nombreux, grâce à la radiographie, témoignent de la persistance de ces cartilages qui semblent bien ne présenter aucune anomalie.

D'ailleurs la discussion s'est déplacée parce que le point de vue a changé. VON HAMMON avait déjà écrit que le trouble produisant la luxation n'est pas localisé uniquement au cotyle, mais qu'il s'étend à la tête fémorale, aux ligaments et en somme à tous les éléments de l'articulation. Aujourd'hui cette théorie a pris corps ; on admet qu'il s'agit d'une malformation c'est-à-dire d'un trouble évolutif se rapprochant plutôt des monstruosités que du simple arrêt de croissance. Ce trouble atteint l'embryon à une période très précoce de son existence et porte sur le blastème central du bassin, c'est-à-dire sur les éléments cellulaires aux dépens desquels doit se développer tout le membre inférieur (HOLTZMANN).

Maintenant est-il possible d'aller plus loin et de dire pourquoi ce trouble se produit, et comment il agit ? Est-ce une influence nerveuse centrale comme l'a soutenu LANNELONGUE, et ne vaut-il pas mieux se contenter du mot vague de vice primitif du germe, qui laisse mieux voir combien nous connaissons mal l'origine de cette déformation ?

Il ne semble pas en tout cas que cette lésion primitive détermine une aplasie, c'est-à-dire une incapacité des tissus

et en particulier de l'os à croître, à se développer, et à se réparer. Les nombreux cas dans lesquels on a vu survenir après la réduction une restauration fonctionnelle absolument complète, démontrent bien que les tissus qui forment la hanche ont conservé leurs qualités physiologiques normales.

§ 5. — Symptomes

Malgré son origine congénitale, la luxation de la hanche ne se manifeste pas dès la naissance. On observe cependant quelquefois, dès les premiers mois une attitude anormale de la jambe qui se tient en rotation externe et paraît plus courte, et dans ces conditions l'examen objectif peut révéler le déplacement à une époque assez précoce, mais les faits de ce genre sont très exceptionnels et l'affection reste presque toujours méconnue jusqu'au moment où l'enfant commence à marcher.

Ce moment est généralement retardé jusqu'à l'âge de dix-huit mois ou deux ans; le diagnostic peut être encore plus tardif lorsque la boiterie étant peu évidente, le symptôme révélateur est plutôt la déformation et l'ensellure comme cela arrive parfois dans les luxations bilatérales.

Enfin, on connaît quelques faits exceptionnels dans lesquels la luxation s'est révélée seulement vers l'âge de deux à trois ans, chez des enfants qui avaient marché jusque-là sans boiter, et semblaient avoir une articulation entièrement normale (Albert Heusner, Zenker). Il s'agit alors probablement d'une luxation primitivement incomplète, dans laquelle la capsule et le fibro-cartilage sont assez résistants pour maintenir la tête pendant un certain temps. La luxation se complète lorsque le poids du corps les a fait céder peu à peu, ou bien sous l'influence d'un traumatisme ou de la surcharge imposée à l'articulation par le traitement de l'autre hanche malade.

Nous allons étudier les symptômes de la luxation congénitale tels qu'ils se présentent dans le jeune âge, c'est-à-dire au moment où il faut aujourd'hui la reconnaître et la traiter. Nous verrons ensuite à propos de son évolution comment le

tableau clinique se modifie au cours de l'adolescence et de l'âge mûr.

Ces signes sont : la claudication, la déformation des hanches et du corps, les symptômes objectifs révélés par l'examen, une certaine gêne des mouvements, et enfin ceux qui résultent de l'étude des radiographies. Après les avoir exposés, nous tracerons le tableau des principales variétés cliniques de luxation congénitale.

1° Claudication. — La claudication est le signe révélateur ordinaire de la luxation. C'est au début une simple asymétrie de la démarche ou un cancanement difficile à distinguer du défaut d'assurance commun à tous les enfants qui commencent à marcher.

Mais bientôt elle prend un caractère bien particulier. Lorsque la jambe malade repose à terre, le tronc s'incline assez brusquement de ce côté, en se portant un peu en dehors en arrière et en bas, comme s'il se produisait dans la hanche correspondante un glissement faisant remonter le fémur et abaisser le bassin.

Nous avons dit plus haut (voir *Physiologie pathologique*) que ce glissement se produit réellement, mais que la principale cause de la claudication est le fonctionnement défectueux des muscles moyen et petit fessier. Lorsque le membre malade repose seul à terre, ces muscles, ne pouvant pas maintenir le bassin horizontal, celui-ci s'incline fortement du côté sain ; pour rester en équilibre, le malade est obligé de porter le haut de son corps du côté opposé, c'est-à-dire du côté de la luxation d'où la claudication caractéristique.

Il est facile de se rendre compte de ce phénomène, en recherchant le signe de Trendelenbourg. Le malade étant debout, on le fait reposer alternativement sur le membre sain et sur le membre malade. Dans le premier cas, les épines iliaques restent sur la même ligne ; dans le second, on voit au contraire l'épine iliaque du côté sain s'abaisser fortement.

Dans les luxations bilatérales, la succession de ces mouvements des deux côtés figure une sorte de balancement laté-

ral que l'on a justement comparé à la démarche des palmipèdes.

La claudication est masquée au point de disparaître presque entièrement lorsque l'enfant marche vite, à petits pas, et pendant la course, la danse ; elle augmente au contraire sous l'influence de la fatigue.

Elle est sujette aussi à d'autres variations qui dépendent de l'âge, de la variété de la luxation, mais surtout de la force des muscles, et de la laxité plus ou moins grande de la capsule. Elle s'accroît généralement à mesure que l'enfant avance en âge, elle est aussi plus prononcée dans les variétés postérieures que dans les variétés sus-cotyloïdiennes et iliaques. Mais dans tous ces cas elle conserve son caractère typique.

Au contraire, dans les luxations sus-cotyloïdiennes pures appuyées, la claudication est souvent banale, et ressemble à celle que produirait un léger raccourcissement du membre.

Avec la claudication il faut signaler quelques autres troubles fonctionnels. Le défaut de solidité des hanches se traduit non seulement par le retard de la marche, mais encore par de la maladresse, des chutes fréquentes et surtout la diminution de la résistance à la fatigue. Ce dernier symptôme prend dans certaines cas une importance assez grande pour faire naître à lui seul des indications thérapeutiques. Certains enfants sont las au bout de cinq minutes de marche continue et régulière, et cela peut devenir la cause d'une impotence fonctionnelle très gênante.

2° Déformation. — A mesure que l'enfant grandit, on voit se développer une déformation, qui d'abord limitée à la région de la hanche, gagne ensuite la cuisse et le bassin.

La hanche est déformée par le déplacement du trochanter qui se trouve plus haut, et plus saillant en dehors que dans une articulation normale. Il en résulte que la région de la hanche paraît élargie ; en avant le pli inguinal est déformé, et sur les enfants maigres, on voit se dessiner au niveau du triangle de Scarpa un véritable creux.

La fesse est aussi élargie, mais sa forme dépend de la variété

de la luxation. Si la tête est restée en position antérieure, la fesse est étalée, plate, et peut donner l'impression d'une atrophie complète du muscle grand fessier. A mesure que la tête se déplace en arrière, le relief de la fesse reparaît en partie pour atteindre son maximum dans les variétés postérieures. Alors la tête fémorale fait saillie dans la partie supérieure de la fesse ; on la voit former à ce niveau une tumeur arrondie, qui soulève le grand fessier, et s'isole assez bien pour que tous ses mouvements deviennent perceptibles à la vue.

Par suite de l'ascension du trochanter, la cuisse semble raccourcie. Ce raccourcissement est d'ailleurs réel ; la mensuration prise de l'épine iliaque antéro-supérieure à la malléole, montre une différence qui va de quelques millimètres à trois centimètres chez les jeunes enfants, et qui peut atteindre huit à dix centimètres chez les sujets plus âgés. Ce raccourcissement résulte à peu près exclusivement du déplacement de l'articulation car il disparaît après la réduction. Cependant dans certains cas, il est causé en partie par l'atrophie de la tête ou du col, ou par un certain degré de coxa vara, il est alors définitif.

Le membre malade est enfin atrophié dans son ensemble, il est plus petit, plus grêle, les masses musculaires sont moins développées. Cette atrophie augmente également d'une manière progressive à mesure que l'enfant grandit.

Dans les luxations doubles, l'existence des déformations que nous venons de décrire sur les deux hanches donne à l'enfant un aspect assez particulier. Les hanches sont très saillantes, les fesses plates, les cuisses déplacées en dehors, laissent un vide au-dessous des organes génitaux, et il y a une disproportion frappante entre le développement du tronc qui semble trop long, et des jambes qui sont trop courtes et trop grêles.

Mais la déformation est encore compliquée par l'existence de l'ensellure (fig. 136). Le ventre est volumineux. Les fesses fortement saillantes en arrière. La région lombaire forme une lordose assez prononcée parfois pour que le sacrum se relève, et tende à devenir presque horizontal. Les organes génitaux et l'anus occupent une position plus postérieure.

Par compensation, la région dorsale se déforme en dos plat, et les cuisses se mettent en légère flexion.

L'ensellure augmente généralement avec l'âge ; elle est d'autant plus prononcée que la luxation est plus postérieure. Cependant elle ne dépend pas seulement de ces deux éléments; comme pour la claudication il y a des différences individuelles assez prononcées et dont la cause nous échappe.

Fig. 136.
Luxation congénitale double, ensellure lombaire (enfant de 14 ans).

3° Signes objectifs. — L'examen objectif doit renseigner sur la position exacte du trochanter et de la tête fémorale.

Pour apprécier le degré d'ascension du trochanter, on peut chercher à quelle distance il se trouve au-dessus de la ligne de Nélaton-Roser, étendue de l'épine iliaque antéro-supérieure au sommet de l'ischion. Mais en pratique, il est plus simple et peut-être plus exact, de repérer simplement cet os par rapport à l'épine iliaque antéro-supérieure. Si on prolonge directement en arrière la ligne transversale qui réunit les deux épines iliaques, on voit que le trochanter se rapproche de cette ligne, l'atteint ou même la dépasse suivant son degré d'ascension.

On peut également apprécier la distance qui sépare le som-

met du trochanter de l'épine iliaque dans le sens antéro-postérieur, et acquérir ainsi une première notion sur le siège plus ou moins postérieur de la luxation.

Pour rechercher la tête fémorale, on saisit la hanche, le pouce en avant, les quatre autres doigts en arrière du trochanter. On explore d'abord la région du cotyle, en portant le pouce à la partie supérieure du triangle de Scarpa ; il reconnaît les battements de l'artère fémorale, et cherche au-dessous d'elle la tête que normalement elle doit recouvrir en passant à l'union de son tiers interne avec ses deux tiers externes. S'il y a une luxation, le doigt s'enfonce profondément au-dessous de l'artère, sans rencontrer de plan osseux. On répète alors la même recherche, en se portant de plus en plus en dehors, et en faisant exécuter au membre de petits mouvements alternatifs de rotation en dedans et en dehors pour sentir rouler la tête.

Dans les luxations sus-cotyloïdiennes, on la trouve un peu en dehors de l'artère, parfois tangente à celle-ci, d'autre fois séparée d'elle par un intervalle de 2 à 3 centimètres. Dans ce dernier cas, la tête recouverte par les muscles qui forment le bord externe du triangle de Scarpa est assez difficile à sentir.

Lorsque la luxation est iliaque, l'exploration du pli de l'aine reste négative. Mais en mettant la main à plat sur la face externe de l'os iliaque, on sent la tête dirigée en avant, appliquée contre le bassin par sa face interne. Elle peut occuper tous les points de la fosse iliaque, depuis le voisinage de l'épine iliaque antéro-supérieure, jusqu'à la partie la plus reculée de la fesse. Elle est d'autant plus facile à sentir qu'elle siège plus en arrière.

En mettant la cuisse en adduction forcée et flexion moyenne, on fait saillir la tête dans la fesse et on peut facilement sentir et parfois même voir se dessiner sous la peau toute l'extrémité supérieure du fémur. La tête se distingue d'autant mieux que la capsule est plus souple et plus relâchée, on peut quelquefois reconnaître chez les sujets âgés, son atrophie ou son aplatissement. Le col se présente chez les jeunes enfants, comme un simple sillon séparant la tête du trochanter. Plus tard, il atteint une longueur suffisante pour donner une sensa-

tion plus nette et permettre d'apprécier dans une certaine mesure sa direction.

4° Limitation des mouvements. — Pendant les premières années, les mouvements conservent leur amplitude normale, certains sont même exagérés en raison de la laxité de la capsule, et de la faculté qu'ont les surfaces osseuses de se déplacer l'une par rapport à l'autre.

Ainsi l'adduction peut être portée au delà de la limite normale, de telle sorte que la cuisse vient au contact du pli de l'aine du côté sain. La rotation externe, la flexion sont également exagérées. Pravaz a montré que cette dernière peut être portée au delà de sa limite ordinaire même lorsque le genou est maintenu en extension.

Plus tard, à partir de quatre ou cinq ans, les mouvements opposés aux précédents commencent à se limiter. Généralement cette réduction porte surtout sur l'abduction. Elle est produite par la rétraction des adducteurs que l'on voit former une corde rigide au côté interne de la cuisse. Dans les luxations postérieures très accentuées, on peut voir se produire aussi une certaine gêne de l'extension, mais elle est généralement peu sensible.

En faisant exécuter des mouvements en divers sens, mais surtout des mouvements alternatifs de rotation, la cuisse étant fléchie, on provoque parfois de gros craquements secs dus au frottement de la tête contre les rugosités du bassin. On peut aussi sentir en portant brusquement la cuisse en adduction forcée, une sorte de ressaut auquel Bouvier attachait une grande valeur pour le diagnostic.

Enfin, en exerçant une traction suivant l'axe du membre, on détermine souvent un allongement assez sensible de ce dernier. Ce mouvement dont l'amplitude atteint quelquefois 3 ou 4 centimètres, est le plus souvent très réduit. Chez les petits enfants en particulier, il est difficile de fixer assez exactement le bassin pour être sûr que le déplacement se fait dans la hanche. Aussi ne pouvons-nous souscrire à l'opinion de Schede d'après qui ce symptôme serait constant, et pourrait

servir au diagnostic des cas douteux. Avec Bouvier et Kirmisson, nous croyons qu'il est loin d'être facilement perceptible et cela particulièrement dans les cas difficiles où la capsule solide et tendue ne laisse pas une grande amplitude aux autres mouvements anormaux.

5° Étude radiographique. — Aujourd'hui la radiographie est le complément nécessaire de l'examen clinique d'une luxa-

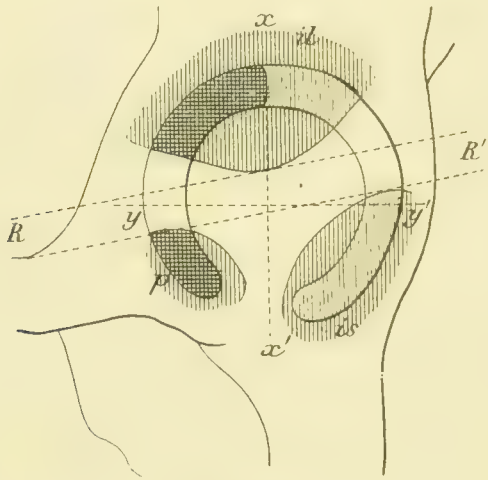

Fig. 137.

Figure schématique, pour montrer comment se forme l'image de la hanche sur l'écran radiographique.

Le cotyle est vu de face, les zones teintées *il*, *is*, et *p* représentent les trois centres d'ossification correspondant à l'ilion, à l'ischion et au pubis. Les rayons dirigés suivant RR' passent dans la zone cartilagineuse et peuvent donner le contour du toit. A mesure que l'ossification se poursuit, l'espace transparent devient plus étroit, et finalement le cotyle ne peut être vu que par transparence à travers l'ischion.

tion congénitale. Non seulement elle confirme le diagnostic dans les cas douteux, mais encore elle renseigne sur l'état du squelette et peut donner des présomptions, malheureusement encore bien vagues, sur le résultat à espérer du traitement.

Pour bien juger une radiographie de luxation congénitale, il faut toujours avoir devant les yeux le schéma d'une articulation normale. La figure 138 représente le tracé de la radiogra-

phie d'une hanche saine. On voit que le cotyle est séparé en deux parties par une ligne claire *e*, *f*, *h*, correspondant au cartilage de conjugaison. La partie supérieure appartenant à l'ilion, est légèrement excavée et recouvre la tête, d'où son nom de *toit du cotyle f*, *g*. Elle est inclinée d'environ 25° à 30° sur l'horizontale, et se termine en dehors par un angle assez aigu, l'*arête du toit g*. La moitié inférieure formée par l'ischion, se voit par transparence à travers ce dernier. Son contour est

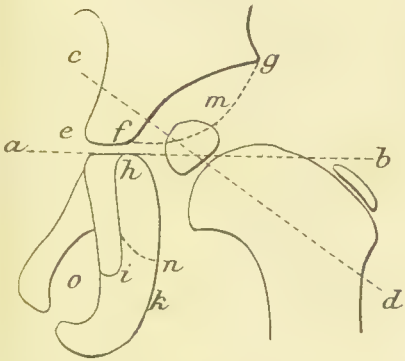

Fig. 138.
Radiographie de la hanche normale (schématique).

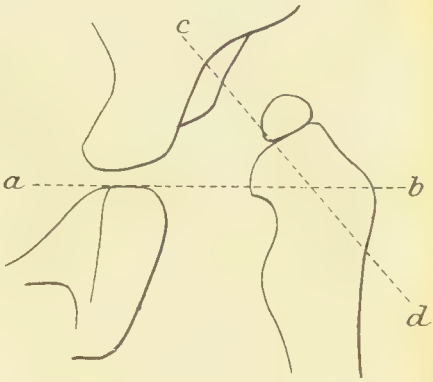

Fig. 139.
Radiographie d'une hanche atteinte de luxation congénitale (schématique).

indiqué par la ligne *bi* parallèle au bord de cet os. Sur l'extrémité supérieure du fémur, on voit le col dirigé obliquement en haut et en dehors de telle sorte que son axe prolongé vient tomber dans le cotyle peu au-dessus du cartilage en **Y**. Il porte à son extrémité inférieure et interne une pointe saillante, l'*épine du col* presque toujours reconnaissable, et qui sert à repérer l'ascension de la tête. Dans une hanche normale, cette épine se trouve à environ un centimètre au-dessous de la partie moyenne du cartilage en **Y**. La tête fémorale est représentée par le noyau épiphysaire situé au-dessus et en dedans du col, entièrement recouvert par le toit et séparé du cotyle seulement par un intervalle correspondant à l'épaisseur de la couche de cartilage qui l'entoure.

Si l'on examine comparativement une hanche luxée, figure 139 on voit que les rapports du fémur avec le bassin ont changé. La tête et une bonne partie du col se trouvent au-dessus de la ligne *ab*, et l'épine du col est remontée à la hauteur du cartilage en **Y** au lieu de se trouver à un centimètre environ au-dessous de lui. L'orientation de la tête et du col sont modifiés de telle sorte que la ligne *cd* qui figure leur axe, n'aboutit plus dans le cotyle, mais plus haut, à l'endroit où devrait se trouver l'arête du toit. La tête n'est plus au-dessus et en dedans du col, mais assez directement au-dessus de lui, comme un point sur un **I**.

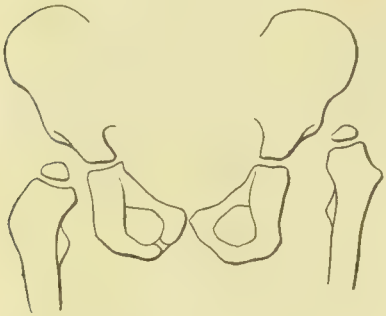

Fig. 140.
Luxation congénitale droite : variété sus-cotyloïdienne et iliaque (dessinée d'après la radiographie).

On distingue de plus les signes de la malformation des os. La profondeur moindre du cotyle, et l'épaisseur plus grande de son fond se reconnaissent à la longueur anormale de la ligne correspondant à *ef* du cotyle normal. Le toit est rudimentaire : on voit en effet que la ligne correspondant à *fg* est plus courte, plus inclinée sur l'horizontale et se termine par un feston arrondi au lieu de l'arête bien nette *g*. A ce niveau, on observe souvent un double contour indice de la condensation osseuse qui résulte de la pression exercée par la tête. Enfin l'absence de la ligne *hi* indique également le développement incomplet de la partie inférieure du cotyle.

Les déformations varient beaucoup dans leurs détails : le toit peut être plus ou moins rudimentaire, plus ou moins redressé, l'ascension du fémur peut amener l'épine bien au-dessus du cartilage en **Y**, l'antéversion de la tête et du col peut aussi être plus ou moins accentuée mais les grands traits restent les mêmes.

Les seules variations importantes sont celles qui résultent de

la position différente de la tête dans les trois grands types de luxations.

Le schéma que nous avons décrit correspond à la luxation sus-cotyloïdienne et iliaque (fig. 140 et 141), c'est la variété la plus fréquente de beaucoup. Dans les luxations postérieures, on voit l'ombre de la tête empiéter sur celle de l'ilion de un

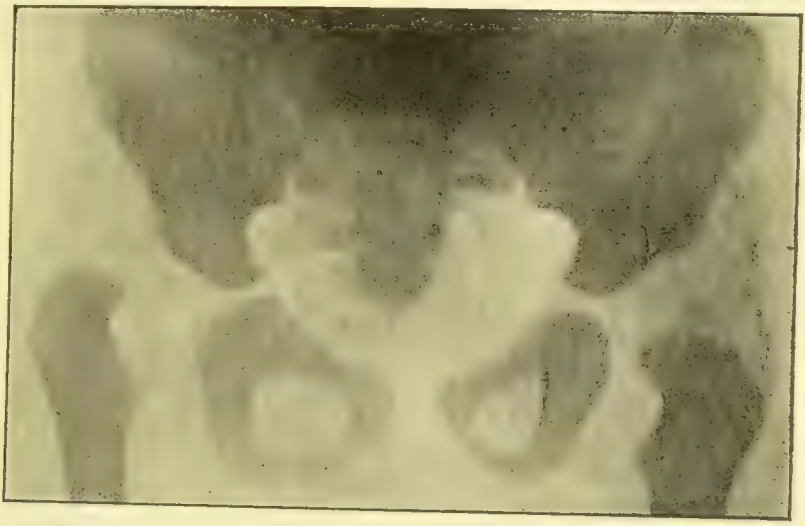

Fig. 141.
Luxation congénitale de la hanche gauche; à droite la hanche, bien que non déplacée présente l'atrophie de son toit et un léger déplacement en dehors du noyau épiphysaire du fémur.

ou deux centimètres dans les cas légers, parfois de toute son épaisseur dans les cas plus accentués (fig. 142 et 143). Les luxations sus-cotyloïdiennes pures donnent une image radiographique assez particulière (fig. 144 et 145). L'échancrure du cotyle est à peine esquissée, le toit semble absent, à sa place, l'os iliaque forme une excavation contre laquelle vient appuyer la tête qui montre à ce niveau un aplatissement assez prononcé.

6° Variétés cliniques de la luxation congénitale. — On peut arriver à distinguer d'après les symptômes fournis par

l'examen clinique et la radiographie, trois variétés de luxation congénitale qui correspondent aux trois types anatomiques que nous avons déterminés. Ce sont : la luxation sus-cotyloïdienne pure ou luxation en haut et en avant, la luxation sus-

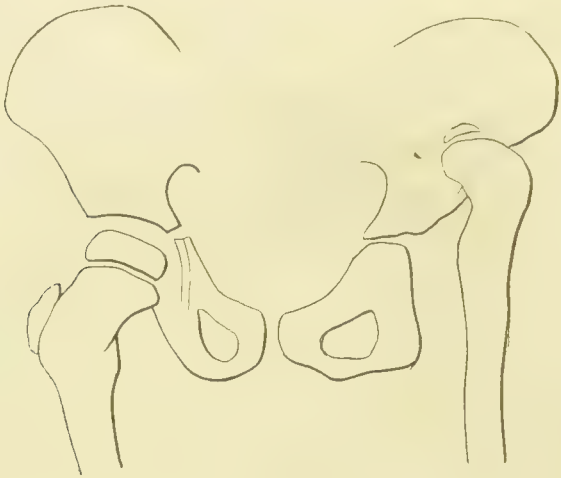

Fig. 142.
Luxation congénitale droite, variété iliaque
(dessinée d'après la radiographie).

cotyloïdienne et iliaque ou luxation en haut et en dehors, et la luxation en arrière ou luxation iliaque.

A. Luxation sus-cotyloïdienne pure. — Cette variété, fréquente dans le jeune âge, ne revêt une physionomie clinique particulière que lorsque la tête se fixe définitivement dans cette position.

La claudication est faible et ne présente pas ses caractères typiques : souvent le déhanchement fait défaut, et la boiterie ne diffère pas de celle que produirait un léger raccourcissement du membre. — Le raccourcissement ne dépasse guère 2 à 3 centimètres. La déformation est le symptôme dominant : la hanche est relevée, saillante, la fesse aplatie, élargie et semble atrophiée. La tête se trouve dans la région inguinale, assez près de sa position normale pour qu'on puisse douter parfois de

Luxation congénitale droite, variété sus-cotyloïdienne appuyée.

l'existence d'un déplacement; elle conserve cette position dans les divers mouvements et ne fait pas une saillie bien marquée dans la fesse pendant la flexion et adduction. La radiographie

Fig. 143.
Luxation congénitale de la hanche gauche, variété postérieure.

donne une image ressemblant aux figures 144 et 145 et planche II.

B. Luxation sus-cotyloïdienne et iliaque. — Cette variété est de beaucoup la plus fréquente et c'est d'après elle que nous avons étudié les symptômes de la luxation envisagée en général. Lorsque le malade est couché les membres étendus, on a les signes d'une luxation sus-cotyloïdienne pure, mais si l'on place le membre en flexion et adduction, on sent que la tête se déplace facilement en arrière et vient faire saillie dans la fesse. La claudication, le raccourcissement, la déformation ne diffèrent pas de ce que nous avons dit dans la partie générale. La radiographie donne avec des variantes, l'image des figures 140 et 141.

C. Luxation postérieure ou iliaque. — Celle-ci est l'aboutissant ordinaire de la précédente au bout de quelques années, mais

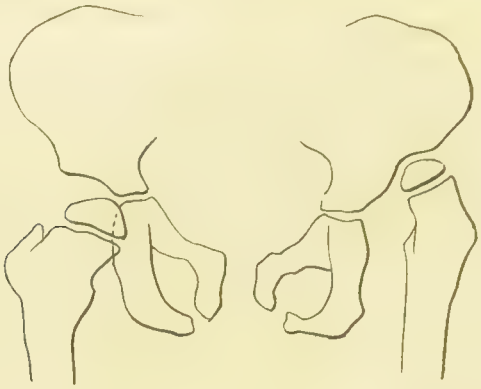

Fig. 144.
Luxation congénitale gauche, variété sus-cotyloïdienne appuyée, chez un jeune sujet (dessinée d'après la radiographie).

elle peut aussi exister primitivement. Elle est caractérisée par la position très postérieure de la tête qui est saillante dans la

Fig. 145.
Luxation congénitale gauche, variété sus-cotyloïdienne appuyée, chez un sujet âgé (dessinée d'après la radiographie).

fesse dans toutes les attitudes du membre, la tendance à la flexion des cuisses, l'importance de l'ensellure.

La radiographie montre que la tête déborde sur l'os iliaque dans une étendue assez grande pour que la tête et parfois même le col se trouvent complètement masqués par l'os iliaque (fig. 142 et 143).

§ 6. — Évolution, complications

Les déformations et les troubles fonctionnels de la luxation congénitale de la hanche ont une tendance naturelle à s'accroître pendant toute la durée de la croissance. Le raccourcissement augmente, le membre se dévie en attitude vicieuse, et il se développe des déformations statiques du pied et de la colonne vertébrale. L'évolution de la luxation congénitale est aussi souvent troublée par des accidents douloureux qui sont parfois assez accentués et assez persistants, pour devenir une véritable complication. Ces divers éléments modifient d'une façon souvent importante le tableau clinique que nous venons de tracer.

1° Raccourcissement. — Le raccourcissement augmente progressivement et peut atteindre des proportions assez considérables, 6, 8, 10 centimètres, et même davantage. Il n'occasionne pas cependant un trouble fonctionnel considérable, parce qu'il est assez facile à compenser.

Tant qu'il ne dépasse pas 3 à 4 centimètres, il est dissimulé par l'abaissement du côté correspondant du bassin, il en résulte même une condition plutôt avantageuse, car le fémur tend ainsi à se placer en abduction légère, et il trouve sur le bassin incliné de son côté un point d'appui plus favorable.

Au delà, la correction se continue à l'aide du pied qui se met en équinisme, reposant seulement sur sa pointe. Cette position d'abord passagère, devient plus tard définitive par la rétraction fonctionnelle du tendon d'Achille.

2° Attitude vicieuse. — Nous avons vu que déjà, chez les jeunes enfants, on peut observer une certaine limitation de l'abduction et même parfois de l'extension. Ce symptôme

augmente rapidement chez les adolescents, où le mouvement d'abduction peut être entièrement supprimé par la rétraction toujours plus accentuée des muscles adducteurs.

Fig. 146.
Luxation congénitale de la hanche gauche, attitude vicieuse en adduction.

Mais souvent les choses n'en restent pas là, et le membre inférieur se dévie en adduction (fig. 146). Il en résulte une augmentation très appréciable du raccourcissement apparent et fonctionnel, et surtout des conditions très défectueuses au point de vue de la statique de la hanche. En effet, l'adduction écarte la tête fémorale du bassin, et favorise son ascension et son déplacement en arrière ; de plus, en supprimant tout appui osseux du fémur contre l'os iliaque, elle oblige le poids du corps à se transmettre exclusivement par des ligaments, d'où la lassitude rapide et des douleurs.

Dans les luxations bilatérales, l'adduction augmente la déformation en exagérant la saillie des trochanters, mais elle devient surtout une cause de troubles fonctionnels, parce que les genoux s'entre-croisent et se heurtent à chaque pas.

A l'attitude vicieuse en adduction, on peut voir se joindre un peu de flexion et de rotation externe qui en augmentent encore les inconvénients.

3° Déformations statiques. — Nous avons déjà signalé l'équinisme du pied, par lequel la jambe malade corrige en

partie son raccourcissement. Le pied du côté sain est souvent déformé en pied plat, à cause de la surcharge à laquelle il est soumis. Chez les enfants rachitiques on peut voir aussi un genu valgum se développer sous la même influence.

Mais c'est surtout le rachis qui supporte le contre-coup de la déformation des hanches. Dans les luxations unilatérales, il y a presque constamment une scoliose lombaire dont la convexité est tournée vers le côté de la luxation. Au début, c'est une simple attitude vicieuse qui résulte de l'inclinaison du bassin, mais chez les sujets prédisposés, il peut se développer une vraie scoliose avec courbure persistante du rachis, torsion des côtes et formation d'une courbure de compensation dorsale ou dorso-lombaire.

Dans les luxations bilatérales, la lordose augmente à mesure que l'enfant avance en âge, et elle peut atteindre un degré assez prononcé pour causer une déformation très considérable du corps. L'ensellure devient énorme, le bassin s'incline fortement en avant, faisant saillir le ventre d'une façon très disgracieuse. La partie supérieure du rachis peut présenter une déformation compensatrice en dos plat.

Enfin, lorsque les deux têtes fémorales luxées ne se trouvent pas en des points symétriques, le bassin peut éprouver un mouvement de torsion qui porte en avant l'épine iliaque du côté où la luxation est la plus antérieure, et efface la saillie de celle du côté opposé. J'ai vu une enfant de treize ans chez qui cette déformation était vraiment importante et exagérait d'une façon très sensible la forme défectueuse du corps.

4° **Arthralgie, arthrite.** — Les troubles fonctionnels relativement légers que détermine la luxation au début augmentent d'une façon importante à mesure que le corps devient plus lourd, que le déplacement plus prononcé rend le jeu des muscles plus difficile et que l'adduction écartant la tête du bassin oblige le malade à marcher davantage avec ses ligaments. Il en résulte que la station debout et la marche au delà de quelques minutes deviennent l'occasion d'une fatigue considérable, parfois même de douleurs. A ce point de vue, on

relève des variations importantes qui ne sont pas toujours en rapport avec l'état apparent de l'articulation luxée. Il est des malades qui, même avec une luxation bilatérale assez prononcée, sont capables d'exercer des professions assez pénibles et de faire des marches assez longues. D'autres, par contre, sont de véritables infirmes, car le moindre effort occasionne une fatigue excessive et des douleurs.

Ces troubles fonctionnels peuvent se trouver aggravés par des accidents d'arthralgie ou même d'arthrite qui viennent assez souvent compliquer l'évolution de la luxation congénitale.

Ceux-ci sont quelquefois de cause traumatique ; ils succèdent à de petites entorses qui sont favorisées par la position anormale de la tête et le relâchement de la capsule. Après un mouvement brusque ou forcé, une chute, la douleur apparaît, d'intensité variable, souvent assez faible pour que l'enfant puisse continuer à marcher, mais avec peine et en boitant davantage, l'attitude vicieuse s'exagère, les mouvements sont limités et douloureux. Après quelques jours de repos, tout rentre dans l'ordre.

Le plus souvent, les accidents douloureux de la luxation congénitale ont un autre caractère. Ils surviennent chez des enfants qui ont dépassé dix ans, et sont surtout fréquents de douze à dix-huit ans. A la suite d'un peu de surmenage, marche trop pénible, jeux trop prolongés, et même sans cause appréciable, l'enfant ressent des douleurs dans la hanche ou dans le genou. Si elles sont un peu violentes, la cuisse se retire en flexion et adduction, d'où une augmentation sensible de la boiterie et de la déformation. A l'examen, on trouve seulement que les mouvements sont réduits par une contracture des muscles semblable à celle qu'on observe dans toutes les arthralgies de la hanche.

Ces accidents sont également bénins et passagers ; le repos complet, aidé d'une légère traction continue, les fait disparaître bien vite, mais ils sont sujets à récidiver pendant toute la durée de la croissance. Leur interprétation est assez obscure. Il paraît assez naturel de les attribuer à l'irritation mécanique de l'articulation, qui, mal équilibrée, travaillant dans des con-

ditions défectueuses, est évidemment prédisposée à souffrir du moindre surmenage. Mais cette théorie mécanique n'explique pas la fréquence beaucoup plus grande de ces accidents au moment de l'adolescence, ni leur répétition à des intervalles très irréguliers, et sans qu'il y ait une fatigue excessive de l'articulation. L'âge auquel ils surviennent, leur apparition et leur disparition capricieuses leur donne quelque analogie avec des douleurs de croissance. On peut donc penser que l'état congestif des régions juxta-épiphysaires, qui fréquemment à cet âge retentit sur des articulations voisines, intervient aussi dans la pathogénie de ces douleurs passagères.

Enfin il est des cas dans lesquels ces phénomènes douloureux s'installent d'une façon permanente, et s'accompagnent des symptômes d'une véritable arthrite. Celle-ci évolue avec les caractères d'une arthrite non déformante et douloureuse. Les malades ressentent des douleurs assez vives provoquées surtout par la marche, les mouvements. Dans les formes graves, la fonction du membre peut être tout à fait compromise. Les muscles péri-articulaires sont contracturés limitant les mouvements, imposant parfois au membre une attitude vicieuse en flexion et adduction. Localement, on ne trouve aucune tuméfaction, ni aucun signe indiquant la déformation ou la destruction des surfaces osseuses en présence. L'évolution est très lente ; cet état peut s'amender à la longue, mais quelquefois aussi il persiste indéfiniment.

Ces arthrites peuvent se rencontrer à tout âge. Elles sont plus rares chez les enfants que chez les adolescents et les adultes, nous venons néanmoins d'en observer un exemple très typique sur un enfant de quatre ans.

Leur interprétation est assez difficile. On a souvent admis qu'elles sont de nature tuberculeuse. Assurément la chose est possible, une hanche luxée n'est pas à l'abri des processus infectieux, il semble même que sa conformation défectueuse devrait l'y prédisposer. Cependant les faits authentiques d'arthrite tuberculeuse compliquant la luxation congénitale de la hanche sont plutôt rares : Coste dans sa thèse n'a pu en réunir qu'un très petit nombre (Thèse de Lyon 1899).

Au contraire, l'arthrite de la luxation congénitale de la hanche se différencie bien le plus souvent de la coxalgie vulgaire par son évolution lente, sans abcès, sans usure et sans déformation des os. D'ailleurs, dans les cas où l'on a été amené à faire une intervention sanglante, on n'a trouvé, en général, aucune lésion inflammatoire appréciable de l'articulation.

D'autre part, il semble difficile d'expliquer ces accidents par un simple trouble de la mécanique articulaire : le caractère des douleurs, leur répétition malgré le repos, ne permet pas de les rapprocher de celles que Lorenz a décrites dans ce qu'il a appelé les hanches défectueuses, et qui sont dues au tiraillement des ligaments. En effet, ces douleurs se retrouvent aussi dans des cas où la tête est fixée dans une position très favorable au point de vue statique, par exemple dans les luxations sus-cotyloïdiennes pures.

On est ainsi conduit à supposer qu'il doit exister dans ces cas un état de sensibilité particulière du tissu osseux ou du revêtement cartilagineux de la tête, qui rend insupportable la pression de cet os contre la paroi pelvienne. Mais nous ignorons encore le pourquoi de cette sensibilité anormale.

§ 7. — Diagnostic

Le diagnostic de la luxation congénitale de la hanche, ne présente des difficultés sérieuses que chez les très jeunes enfants. A cet âge, la faible étendue du déplacement de la tête, l'épaisseur des parties molles, le petit volume des os, rendent l'examen difficile et obligeraient souvent à laisser le diagnostic en suspens, si l'on n'avait pas la ressource de la radiographie.

Le *rachitisme des hanches* peut simuler à s'y méprendre le tableau d'une luxation bilatérale.

L'enfant marche tardivement, et présente une démarche en canard parfois très prononcée, les trochanters sont remontés et saillants, souvent il a un peu d'ensellure, enfin les ligaments de la hanche sont relâchés et laissent à cette articulation un peu de laxité anormale.

Le premier élément de diagnostic est la recherche d'autres

signes de rachitisme : il ne faut cependant pas lui attribuer une valeur excessive, car la dystrophie rachitique peut être localisée presque exclusivement dans les hanches, et d'autre part, elle peut aussi coexister avec la luxation congénitale. La claudication n'est pas tout à fait la même dans les deux cas, sauf peut-être pendant une période très courte, au début de la marche. Le rachitisme des hanches provoque plutôt un simple déplacement latéral, tandis que dans la luxation celui-ci se complique du déhanchement, c'est-à-dire de l'inflexion en dehors et en arrière du thorax sur le bassin. Enfin le palper bidigital montrera dans un cas, la tête occupant sa place normale sous les vaisseaux, tandis que dans l'autre on la trouvera plus ou moins déplacée en dehors. Cette recherche tranche définitivement le diagnostic, mais, chez les enfants jeunes et gras elle donne rarement un résultat assez précis, pour lever toutes les hésitations. Il faut alors recourir à la radiographie.

L'*inégalité des longueurs des membres inférieurs* peut faire croire à une luxation unilatérale. Kirmisson en a relaté deux exemples, et j'en ai observé un moi-même. La cause de cette inégalité est d'ailleurs obscure, on ne sait pas s'il s'agit d'une malformation congénitale, ou des suites d'un décollement épiphysaire méconnu. En tout cas, si l'on est prévenu, le diagnostic est facile, car le trochanter conserve ses rapports normaux avec l'épine iliaque, la tête se trouve à sa place et ne vient pas saillir dans la fesse pendant la flexion et l'adduction.

Phelps a rapporté un exemple *de luxation obstétricale* de la hanche : des faits de ce genre exposeraient à des erreurs de diagnostic presque fatales, mais ils sont très exceptionnels, les expériences de Valette, Lorenz ont montré que les traumatismes obstétricaux exposent au décollement épiphysaire, mais ne produisent presque jamais la luxation de la hanche.

Il est également très difficile de distinguer la luxation congénitale des déformations qui peuvent être la conséquence *des arthrites suppurées de la hanche chez le nouveau-né*. Dans la thèse de Kokinos, nous avons montré que l'on peut avoir dans ces conditions, tantôt de véritables luxations pathologiques, tantôt des déformations avec atrophie de la tête et du col

résultant de l'altération ou de la destruction du cartilage de conjugaison. Dans ce cas, la claudication et les signes fournis par l'examen objectif peuvent être exactement les mêmes que dans la luxation congénitale. Les seuls éléments de diagnostic résultent de l'existence d'une cicatrice déprimée, adhérente, rappelant qu'il y a eu antérieurement une lésion inflammatoire de l'article, et de la radiographie montrant la réduction de volume ou l'atrophie complète du noyau épiphysaire.

A un âge plus avancé, les difficultés de diagnostic son beaucoup moindre.

La *hanche paralytique* donne lieu à des symptômes qui ressemblent seulement de très loin à ceux de la luxation congénitale. Cependant il est des formes de paralysie infantile localisée aux muscles pelvi-trochantériens, qui peuvent être et ont été certainement confondus avec la luxation sus-cotyloïdienne pure. La fesse est plate et paraît très atrophiée, le trochanter peu remonté, la tête est très peu déplacée en dehors, et la claudication reste banale. Il a fallu la radiographie pour démontrer que beaucoup de cas que l'on interprétait autrefois comme des paralysies localisées aux muscles fessiers et pelvi-trochantériens sont en réalité des luxations sus-cotyloïdiennes pures, et, actuellement, on en arrive à considérer la paralysie isolée des fessiers et des pelvi-trochantériens comme une lésion très rare. Le diagnostic ne pourrait s'établir que d'après la radiographie montrant la tête à sa place, et l'exploration électrique indiquant un état parétique véritable des pelvi-trochantériens.

La *coxa-vara* donne également une claudication qui ressemble beaucoup à celle de la luxation congénitale. Le trochanter est remonté, le membre raccourci, et en rotation externe. Mais le palper montre que la tête est en place dans le cotyle, et pendant la flexion et adduction, le trochanter se présente seul dans la fesse comme si la tête était absente. Enfin la radiographie montre l'incurvation du col fémoral.

Lorsque la luxation congénitale s'accompagne de signes d'arthrite, avec attitude vicieuse, limitation des mouvements, etc., il peut être très difficile de la distinguer des

luxations pathologiques de la hanche. Les anamnestiques sont ici nécessaires. Ils apprennent que, la claudication existe depuis le jeune âge, et que les phénomènes douloureux s'y sont surajoutés seulement d'une façon tardive. Mais si ces renseignements précis font défaut la seule ressource est encore la radiographie qui montre les altérations destructives de la tête et du cotyle produites par l'ostéomyélite ou la tuberculose.

§ 8. — Traitement

Jusqu'à ces dernières années, un grand nombre de médecins considéraient la luxation congénitale de la hanche comme étant au-dessus des ressources de l'art, et proposaient pour tout traitement le port d'une ceinture orthopédique.

Cependant, depuis longtemps, le problème du traitement de cette malformation était étudié, et sa solution poursuivie par des voies différentes. Les uns cherchaient surtout à s'opposer au déplacement de la tête en haut et en arrière, soit par l'extension continue du membre tenu en légère abduction (Volkmann, Ollier, Kirmisson) soit par l'abduction seule (Mikulicz, Schede).

Il est possible qu'à l'aide de ces méthodes on ait pu dans certains cas maintenir la tête dans une position antérieure, et obtenir ainsi une démarche plus facile et une diminution de l'ensellure. Il faut néanmoins reconnaître que ces succès, d'ailleurs relatifs, étaient rares, et que le plus souvent on n'obtenait ainsi aucun résultat positif.

Les autres, persuadés qu'il est possible d'amener la tête au cotyle et l'y maintenir, poursuivaient la cure radicale de la luxation congénitale. Cette idée est déjà fort ancienne : après Humbert et Jacquier, Pravaz (1847), avait réglé une véritable méthode de réduction, qui avait pour principe l'extension continue en abduction. Il l'appliqua un assez grand nombre de fois pour pouvoir présenter 15 malades dont quelques-uns au moins semblent bien avoir bénéficié de véritables réductions. Cette méthode cependant, pénible, longue, dispen-

dieuse, et en somme incertaine, ne se généralisa pas.

A la fin du siècle dernier, Paci et Schede reprirent ces tentatives; leurs méthodes, plus différentes dans la forme que dans le fond, aboutirent à des résultats incontestables dont l'autopsie relatée par Paci vint donner la confirmation anatomique. Mais ces succès étaient encore de rares exceptions, parce qu'on opérait des enfants trop âgés, et qu'on ne connaissait pas les conditions nécessaires pour maintenir la réduction.

Sur ces entrefaites, l'opération sanglante ouvrit une voie nouvelle. La méthode de Hoffa prit bien vite une grande extension, puis l'enthousiasme se refroidit. Les dangers de l'intervention, la fréquence des récidives, et surtout les raideurs et les ankyloses qui compromettaient le résultat dans les cas les plus heureux, firent de plus en plus réduire ses indications.

Mais en pratiquant l'opération sanglante, on avait acquis des notions sérieuses sur l'anatomie pathologique de la luxation congénitale, et on avait surtout appris que, pour réussir, il faut s'adresser à des enfants jeunes, et maintenir le membre dans une position d'abduction beaucoup plus considérable qu'on ne l'avait fait jusque-là.

A la lumière de ces notions nouvelles, on put reprendre et perfectionner les méthodes de réduction non sanglante. Lorenz a eu le grand mérite de montrer qu'on peut obtenir dans un grand nombre de cas une réduction stable, correspondant à une véritable guérison radicale de la luxation. Il a réglé un manuel opératoire dont les grandes lignes n'ont pas été modifiées. Peut-être a-t-il eu tort de vouloir poser comme le fondement et la caractéristique de sa méthode, la théorie discutable de la surcharge fonctionnelle pour expliquer la reconstitution du cotyle. Il mérite néanmoins de donner son nom à la méthode non sanglante telle que nous la connaissons aujourd'hui.

Actuellement, cette méthode a pris, d'une façon qui semble définitive, la première place dans le traitement de la luxation congénitale de la hanche. Nous allons donc la décrire avec

quelques détails, nous étudierons ensuite les méthodes de réductions sanglantes, et les traitements palliatifs.

A. — Réduction non sanglante

Lorenz a bien montré qu'il ne s'agit pas simplement de réintégrer la tête dans sa cavité comme s'il s'agissait d'une luxation traumatique. Le cotyle étant rudimentaire, et incapable de retenir la tête, il faut, après avoir ramené celle-ci à sa place, l'y maintenir un temps suffisant pour que le cotyle devienne capable de la garder. Le traitement comprend donc deux parties, la réduction et le maintien.

1° Réduction. — Avant de réduire, il faut faire disparaître les obstacles qui s'opposent à la descente de la tête jusqu'au niveau du cotyle; nous avons donc à distinguer la mobilisation et la réduction proprement dite.

A. Mobilisation. — Le principal obstacle à la réduction se trouve dans la rétraction des adducteurs, et parfois des muscles fléchisseurs de la cuisse sur le bassin, et des fléchisseurs de la jambe sur la cuisse.

Pour le surmonter, on n'emploie plus guère aujourd'hui l'extension continue préalable, ni l'extension forcée avec la vis de Lorenz. Il suffit le plus souvent de déchirer les muscles par une distension forcée.

Pour les adducteurs, la cuisse étant fléchie à angle droit sur le bassin, on lui fait exécuter un mouvement forcé d'abduction qui l'amène dans le plan du lit. Chez les enfants âgés de plus de cinq ans, cette manœuvre doit être faite avec prudence : on peut alors faciliter la déchirure des muscles, en les écrasant avec le pouce au niveau de leur insertion supérieure, ou en les frappant à coups répétés avec le bord cubital de la main.

Les fléchisseurs de la cuisse sur le bassin sont également distendus par un mouvement d'hypertension, les muscles postérieurs par un mouvement d'extension forcé du genou sur

la cuisse préalablement fléchie. Dans des cas exceptionnels on peut être obligé d'en faire la section, au-dessous de l'épine iliaque antéro-supérieure pour les premiers, dans le creux poplité pour les seconds, mais cette éventualité devient de plus en plus rare aujourd'hui où l'on n'opère surtout des sujets jeunes.

B. Réduction proprement dite. — La tête peut rentrer dans le cotyle, soit par en haut, soit par en bas, soit par derrière ; il y a donc trois voies pour la réduction.

Le bord postérieur du cotyle étant toujours plus saillant que les bords supérieur et inférieur, le passage de la tête à son niveau donne lieu à des signes plus nets de réduction : c'est pour cette raison que Lorenz conseille de réduire par la voie postérieure. Mais au point de vue du résultat, les trois voies sont également bonnes.

Pour réduire en faisant passer la tête par-dessus le bord postérieur, on fléchit la cuisse à angle droit, et on lui imprime un mouvement forcé d'abduction qui l'amène dans le plan du lit. Cette manœuvre est celle que l'on pratique pour déchirer les adducteurs, et souvent la réduction se produit d'elle-même pendant l'exécution de ce temps préliminaire.

Dans les cas difficiles, on peut employer divers artifices pour augmenter la force qui doit pousser la tête en avant, en dedans et en bas. Le premier consiste à répéter la manœuvre ordinaire en exerçant en outre sur le trochanter une forte pression dirigée en avant, en dedans et en bas. On peut aussi à l'exemple de Lorenz, employer la *manœuvre du coin :* on place sous le trochanter un corps dur en forme de coin sur lequel le fémur fait levier lorsqu'on le porte en abduction forcée ; mais la puissance dont on dispose est alors si grande qu'il faut procéder avec une certaine prudence pour éviter de causer une fracture. Nous avons aussi réussi quelquefois, en exerçant une forte traction sur la cuisse fléchie avant de commencer le mouvement d'abduction, et pendant qu'on le poursuit.

Ces manœuvres ont surtout pour effet de distendre la partie antérieure de la poche capsulaire, et de dilater l'isthme dans

les cas de capsules en tablier. On peut employer aussi dans le même but la *manœuvre de la pompe*, décrite par Hoffa. On saisit le membre malade au niveau du genou, on met la cuisse en abduction forcée et flexion à angle droit et on lui imprime dans cette position des mouvements alternatifs de flexion et d'extension en exagérant le plus possible l'abduction.

Pour réduire par-dessus le bord inférieur, on peut employer des manœuvres analogues, mais en mettant la cuisse en flexion forcée, ce qui diminue sensiblement la force dont on dispose.

La réduction par le bord supérieur se fait au moyen de la *manœuvre de* Schede. Le membre inférieur est mis en extension, abduction légère et rotation interne ; on exerce sur le trochanter une forte pression dirigée en bas, en dedans et en avant, tandis qu'on exagère peu à peu l'abduction.

Lorsque les ligaments ne sont pas distendus, et que les bords du cotyle sont bien développés, la réduction se fait avec un ressaut brusque et parfois un bruit de claquement analogue à ceux que l'on observe en réduisant une luxation traumatique. Mais on a attaché une importance excessive à ces phénomènes.

Les vrais signes de réduction sont que la cuisse devient plus longue, et qu'on peut voir et sentir le triangle de Scarpa jusque-là vide et déprimé, se remplir d'une masse dure qu'il est facile de reconnaître pour la tête fémorale.

Souvent aussi on observe que le membre abandonné à lui-même en position d'abduction, garde cette attitude et que la réduction se maintient stable. C'est là un symptôme favorable au point de vue du pronostic opératoire. Cependant, il ne faut pas en exagérer la valeur ; cette stabilité primaire peut bien être due à la tension des ligaments et n'être pas suivie d'une stabilité définitive de la réduction, tandis que le résultat final peut être excellent dans des cas où la stabilité primaire était presque nulle. Cette différence s'explique par l'état du fibro-cartilage comme nous le montrerons plus loin.

2° Maintien. — La réduction une fois obtenue, il faut s'efforcer de la rendre stable, en repoussant fortement la tête en dedans et en avant, et en distendant au maximum la poche

capsulaire antérieure pour faire le mieux possible la place de la tête. La stabilité que l'on obtient ainsi est très variable suivant l'importance du relief que forme le bord postéro-supérieur du cotyle, la tension des ligaments et des muscles. Elle est parfois suffisante pour qu'il soit possible de faire exécuter au membre des mouvements très étendus sans reproduire la luxation, dans d'autres cas elle est au contraire très faible, la tête se déplaçant au moindre changement de position. En général, il est nécessaire, pour maintenir la réduction, de fixer le membre en légère hyperextension de la cuisse, avec abduction variant de 50° à 90°, flexion du genou pour relâcher les muscles postérieurs et enfin un léger degré de rotation interne. Contrairement à Lorenz qui laisse aller le membre en rotation externe excessive, Hoffa, Schede, Lange, Ghillini, etc., ont adopté l'attitude en rotation interne légère, sur les avantages de laquelle j'ai insisté depuis longtemps.

On maintient cette position par un bandage plâtré, adapté d'une façon très exacte qui embrasse le bassin, la cuisse et la moitié supérieure de la jambe (fig. 147).

La stabilité de la réduction est donc au début, tout à fait artificielle : la tête est retenue dans le cotyle par le relief du bord postéro-supérieur, la tension des muscles et des ligaments, mais elle n'y reste qu'à la condition d'une attitude particulière en abduction, et le moindre mouvement détruirait cet état d'équilibre instable.

Le véritable problème du traitement de la luxation congénitale est précisément de rendre cette réduction stable, de transformer le cotyle rudimentaire en une cavité capable de retenir la tête dans toutes les positions du membre.

La réalité de cette restauration est établie maintenant, non seulement par un grand nombre de radiographies, mais par des autopsies (Paci, Nové-Josserand, Petit, Muller); il reste à savoir comment on peut la produire.

D'après Lorenz, c'est la tête fémorale qui modèle le cotyle par la pression qu'elle exerce sur lui du fait de la tension des muscles, et surtout du poids du corps. Il fait de ce travail d'adaptation fonctionnelle la caractéristique de sa méthode,

Radiographie du bassin dépouillé des parties molles de notre autopsie de luxation congénitale réduite ; elle montre la profondeur du cotyle, la perfection de la forme de l'articulation qui se complète au niveau du toit par un petit prolongement d'os avançant au-dessus de la tête (hanche droite).

d'où le précepte formel de faire marcher les malades aussitôt que possible après la réduction. Ce modelage existe certainement, il est conforme aux lois de la physiologie pathologique et il est démontré par les radiographies sur lesquelles on peut voir le cotyle se creuser et s'organiser, à mesure que la réduction devient plus ancienne (planche III).

Fig. 147.
Attitude dans le premier bandage.

Mais nous croyons que Lorenz lui a attribué une importance excessive en en faisant l'agent exclusif du maintien de la réduction, et en orientant d'après cette donnée tout le traitement consécutif.

En effet, ce modelage du cotyle par la tête ne peut se concevoir que comme un travail très long, dont les effets sont manifestes seulement au bout de plusieurs années. Or, la réduction est solide au bout de neuf mois, parfois même au bout d'un temps moins long, Joachmisthal a montré récemment

qu'un maintien de trois mois peut suffire, et j'ai vu pour ma part deux cas qui plaident dans le même sens. Comme l'a bien remarqué Koenig, il est difficile de comprendre qu'en un laps de temps aussi court le cotyle rudimentaire puisse se transformer en une cavité suffisante.

De plus, le poids du corps qui est, suivant Lorenz, l'agent essentiel de ce modelage n'apparaît plus aujourd'hui comme un facteur indispensable de la guérison. Les cas ne sont pas rares, dans lesquels les malades se trouvent empêchés de marcher pendant toute ou presque toute la durée du traitement, et dans ces conditions les résultats ne semblent pas être sensiblement moins bons.

Il faut donc admettre que la théorie de Lorenz, bonne pour expliquer l'organisation définitive de l'articulation, ne peut pas s'appliquer au maintien de la réduction, pendant les premiers mois et peut-être les premières années.

L'action des ligaments, invoquée par Lange, ne fournit pas non plus une explication suffisante, car elle ne devrait pas avoir besoin d'un délai aussi long pour s'exercer.

L'autopsie que j'ai publiée et les notions que j'ai exposées précédemment (voir p. 258) sur la disposition du bourrelet fibro-cartilagineux du cotyle, m'ont montré qu'il faut attribuer un rôle important à cet organe, dans le maintien de la tête (planche IV). Lorsque celle-ci a été ramenée à sa place, ce fibro-cartilage élastique et malléable tend à reprendre sa forme première. S'il est suffisamment développé, et s'il n'a pas encore contracté des adhérences trop solides avec l'os iliaque, il arrive assez vite à un état qui lui permet de retenir la tête. Celle-ci peut alors à loisir exercer son action lente et progressive de modelage du cotyle. Si au contraire le fibro-cartilage adhérent, ou malformé ne se reconstitue pas, le maintien de la tête est impossible.

C'est en tenant compte de ces données qu'il faut régler le traitement post-opératoire de la luxation congénitale.

La durée de l'immobilisation a été fixée d'une façon un peu empirique à huit ou dix mois. Nous avons dit plus haut que la reconstitution d'une articulation stable, avait pu être obtenue



Photographie d'une hanche reconstituée après le traitement non sanglant.

a, tête fémorale. — *b*, dépression correspondant à l'insertion du ligament rond absent. — *c*, fond du cotyle. — *d*, fibro-cartilage complétant le cotyle en arrière. — *e*, capsule.

Sur cette pièce, le fibro-cartilage n'est conservé que dans sa moitié postérieure, il est néanmoins évident qu'il prend une grande part à la constitution du nouveau cotyle.

beaucoup plus tôt, au bout de quelques mois et même de quelques semaines. Mais il s'agit de cas exceptionnels, et il serait dangereux de généraliser cette pratique, car on voit quelquefois le déplacement secondaire se produire seulement au bout de quatre ou cinq mois. Tout au plus peut-on en tirer l'indication que chez les enfants âgés, où l'on redoute la raideur, on pourrait essayer de réduire la durée de l'immobilisation à cinq ou six mois.

Le bandage est renouvelé tous les deux ou trois mois, et chaque fois on diminue légèrement l'attitude du membre en abduction. Pour maintenir la jambe en rotation interne légère, nous avons l'habitude d'inclure dans l'appareil plâtré une tige métallique articulée au genou qui s'applique sur la face interne de la jambe et se relie avec une traction élastique attirant la pointe du pied en dedans (voy. fig. 148).

Fig. 148.
Traitement par la méthode non sanglante, attitude dans le 3e appareil, tuteur avec traction élastique pour faire de la rotation interne.

D'après ce que nous avons dit plus haut sur l'organisation de la néarthrose, il n'est pas aussi essentiel que l'a soutenu Lorenz de faire marcher les malades de bonne heure. La station debout et la marche sont plutôt favorables, si la contention par le bandage est bien exacte, mais dans la luxation bilatérale et chez les très jeunes enfants, il n'est pas rare de voir le traite-

ment se terminer sans que le malade ait appris à marcher, et le résultat est aussi satisfaisant.

Après la suppression définitive du bandage, il n'est pas nécessaire d'appliquer un appareil de contention, ni même de soumettre les malades à une gymnastique spéciale. Un traitement prolongé n'est nécessaire que s'il y a de la raideur, ou bien si la réduction ayant échoué, on se propose d'améliorer le résultat fonctionnel par les moyens que nous étudierons à propos du traitement palliatif.

3° Résultats. — Des statistiques déjà nombreuses et à peu près concordantes permettent d'avoir une opinion bien fondée sur la valeur de la méthode non sanglante. Comte, Trenel et Polliot, en ont fait une étude détaillée d'après les 100 premiers cas de notre pratique. Ces résultats se décomposent de la façon suivante :

Réductions	38
Transpositions	43
Résultats mixtes réduction d'un côté et transposition de l'autre	12
Échecs	4
Inconnu	3

Mais si l'on veut prendre une idée plus précise du pronostic opératoire, il ne faut pas s'en tenir à ces chiffres globaux, il faut les décomposer en tenant compte de l'âge, et de l'uni- ou la bilatéralité de la lésion. On voit alors que avant cinq ans, le chiffre des réductions s'élève à 66,6 p. 100 dans les luxations unilatérales ; dans les luxations bilatérales, on n'a la réduction des deux côtés que dans 23 p. 100 des cas, mais dans plus de 50 p. 100 on a un résultat mixte qui est déjà une amélioration très sensible.

a. *Réduction.* — Lorsque la réduction est obtenue, la tête se trouve dans la région inguinale, sous les vaisseaux fémoraux, et elle y reste dans toutes les positions du membre. La hanche reprend sa forme, le raccourcissement disparaît ; chez les malades opérés jeunes, la claudication est entièrement sup-

primée, les mouvements ont toute leur amplitude, la résistance à la fatigue devient normale.

Au point de vue anatomique, les autopsies ont montré que l'articulation reconstituée diffère très peu d'une hanche saine.

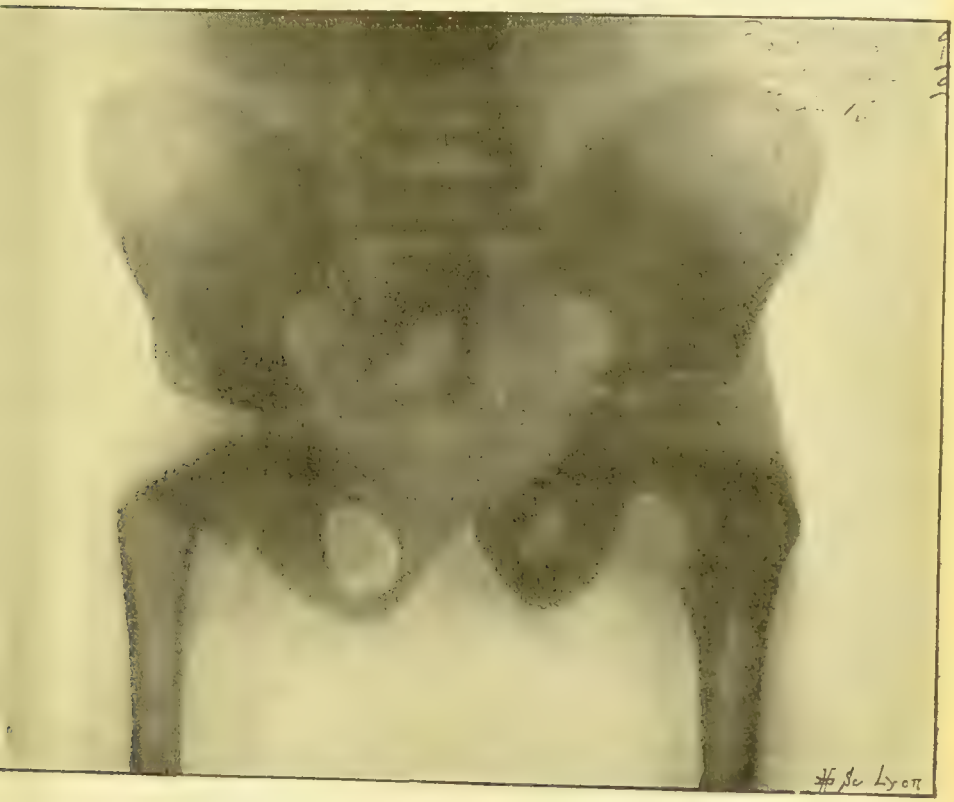

Fig. 149.
Radiographie d'une luxation congénitale gauche après réduction. La tête s'est fixée dans une position un peu plus basse qu'à l'état normal.

Sur les radiographies on voit que la tête fémorale est abaissée à son niveau normal et recouverte plus ou moins complètement par le toit (fig. 150 et 151). Toutefois, mon élève Polliot a montré que parfois la tête, située cependant sous le toit, paraît articulée seulement avec une partie du cotyle, tantôt sa partie supérieure, tantôt sa partie inférieure (fig. 149).

b. *Transposition.* — Lorsque, par suite d'une disposition défavorable de l'os et du fibro-cartilage, la réduction ne peut

Fig. 150.
Luxation congénitale bilatérale, avant le traitement.

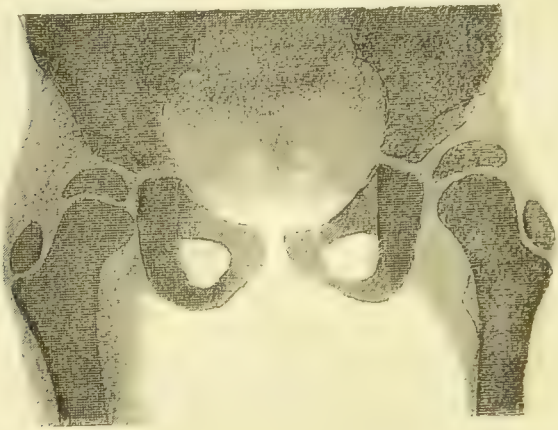

Fig. 151.
La même après la réduction non sanglante.

pas se maintenir, la luxation se reproduit peu à peu, à mesure qu'on réduit l'abduction. Mais le plus souvent, la tête ne revient pas à son ancienne place, elle reste dans une position très antérieure, au voisinage de l'épine iliaque antéro-infé-

rieure, où elle trouve les conditions de stabilité particulièrement favorables, que nous avons signalées à propos des luxations sus-cotyloïdiennes pures. C'est à ce résultat qu'on donne le nom de *transposition*.

La tête se trouve dans la moitié externe de la région inguinale, près des vaisseaux; sa fixité dans le sens vertical est assez grande, mais elle a souvent une mobilité exagérée dans le sens de la rotation externe. Le raccourcissement peut être nul; en général il persiste, mais peu considérable, mesurant de 1 à 2 centimètres suivant l'âge, le trochanter est toujours relevé et saillant en dehors. Dans les luxations bilatérales, l'ensellure lombaire disparaît au point de faire place parfois à un peu de cyphose.

Le résultat fonctionnel est souvent excellent. Si la disparition complète de la claudication est exceptionnelle, du moins celle-ci est très réduite, souvent elle n'est manifeste que lorsque l'enfant est lasse ou inattentive. Cette boiterie n'a plus le caractère disgracieux du déhanchement de la luxation, elle ressemble plutôt à celle que produirait un léger raccourcissement du membre. Les mouvements sont normaux, la résistance à la fatigue très augmentée.

Avec Lorenz, on attribue généralement ce bon état fonctionnel à ce que, grâce à la conformation de l'os iliaque à ce niveau, la tête trouve plus facilement un appui. Une autopsie nous a montré que cet appui osseux ne suffit pas à maintenir la tête. Ce maintien semble dû plutôt à ce que les manœuvres de réduction la font passer sous le fort ligament de Bertin : celui-ci la recouvre alors comme une écharpe, et la retient d'autant mieux qu'elle vient butter contre le relief que détermine son insertion supérieure, et l'insertion de la portion réfléchie du droit antérieur, au-dessous de l'épine iliaque antéro-inférieur.

c. *Reluxation.* — Enfin dans quelques cas, la tête retourne en arrière, elle revient dans la fosse iliaque, il y a véritablement *reluxation*. La forme de la hanche et l'ensellure ne sont alors pas modifiées, mais il est curieux de voir que, même dans ces cas, on peut observer une amélioration très sensible de la

démarche, surtout dans les luxations bilatérales. Ce résultat n'est peut-être pas aussi définitif que les précédents, cependant je connais deux cas où il se maintient depuis quatre ans.

Les dangers de l'intervention sont nuls au point de vue vital. Les troubles nerveux, les fractures ne sont à redouter que chez les enfants approchant de la limite d'âge. La complication la plus sérieuse est la raideur qui vient souvent compromettre pendant longtemps le résultat fonctionnel chez les enfants âgés de plus de cinq ans.

4° Indications. — D'après ces résultats, la méthode non sanglante de Lorenz offre donc, sans danger sérieux, une certitude d'amélioration, et des chances assez grandes de guérison. Aussi est-elle devenue le traitement ordinaire de la luxation congénitale.

La seule contre-indication résulte de l'âge : chez les très jeunes enfants, il faut attendre des habitudes de propreté suffisantes pour permettre l'entretien du bandage. La limite d'âge supérieure est plus difficile à tracer. On a pu réduire des luxations jusqu'à dix, douze ans, et même au delà. Mais se sont des cas exceptionnels. D'une façon générale, plus le malade est âgé, plus les risques augmentent, et plus aussi diminuent les chances d'un bon résultat anatomique et surtout fonctionnel. L'âge le plus favorable est de deux à quatre ans. On peut tenter la réduction jusqu'à huit ans dans les luxations unilatérales, et jusqu'à six ans seulement dans les luxations doubles.

Toutes les variétés de luxations peuvent être soumises au traitement non sanglant. Il faut seulement remarquer que dans les luxations sus-cotyloïdiennes pures, avec claudication faible, l'opération n'a plus de raison d'être si l'enfant a plus de cinq ans, les chances d'amélioration étant alors minimes. Les luxations très accentuées et les variétés postérieures, présentent souvent des difficultés plus grandes de réduction, mais à part cela, leur pronostic opératoire n'est pas sensiblement plus mauvais, que celui des formes supérieures.

On a enfin discuté la question d'opérer les luxations bilatérales en deux temps pour avoir une contention plus parfaite

(Lorenz). Mais est-il bien prouvé que la certitude plus grande du succès compense la longueur de ce traitement? En suivant cette idée que peut-être la fréquence du résultat mixte dans la luxation bilatérale serait due à une contention insuffisante, j'ai essayé plusieurs fois de réduire à nouveau le côté qui était seulement transposé, cette réduction n'a pas abouti.

B. — Réduction par la méthode sanglante

Il y a actuellement deux méthodes de réduction sanglante, l'opération de Hoffa et la réduction par arthrotomie de Lorenz.

1° Opération de Hoffa. — Hoffa a conservé son opération avec les perfectionnements que lui et Lorenz y ont successivement apportés. Elle consiste essentiellement, à ouvrir l'articulation par une incision antérieure ou antéro-externe, à débrider la partie antérieure de la capsule, à creuser le cotyle rudimentaire de manière à le rendre capable de recevoir la tête, et enfin à réduire cette dernière, après l'avoir au besoin modelée pour lui permettre de s'adapter à la cavité.

D'après Hoffa cette opération a donné 6 morts sur 250 opérations. La réduction se maintien souvent, les reluxations sont rares, mais les résultats fonctionnels ne sont pas aussi satisfaisants. On peut obtenir une démarche à peu près correcte, une résistance normale à la fatigue, et dans les luxations doubles la suppression de la lordose. Cependant il persiste toujours un raccourcissement de 1 à 2 centimètres, la flexion ne dépasse pas l'angle droit, l'abduction est réduite, la rotation externe exagérée.

Dans les cas moins favorables, la raideur est plus prononcée, et peut aller jusqu'à l'ankylose ; Lorenz a vu se produire tardivement des attitudes vicieuses en flexion. Sans doute on peut arriver à réduire cette raideur et ces attitudes vicieuses a un minimum peu gênant pour la fonction, par le traitement orthopédique consécutif. Mais celui-ci est si long, qu'il lasse souvent le malade et même parfois le médecin.

2° Réduction par arthrotomie. — D'après Lorenz, ces inconvénients de l'opération sanglante résulteraient surtout du creusement artificiel du cotyle auquel il reproche en outre de compromettre le développement ultérieur du bassin par la blessure des cartilages en Y. Aussi a-t-il proposé la réduction par arthrotomie qui consiste à ouvrir l'articulation par l'incision antéro-externe, inciser la capsule et lever les obstacles capsulaires, puis à faire la réduction dans le cotyle rudimentaire, et à continuer dès lors le traitement comme s'il s'agissait d'une réduction non sanglante ordinaire. Les résultats de cette nouvelle méthode ne sont pas encore connus.

En somme, la réduction sanglante, avec ou sans creusement du cotyle est évidemment plus dangereuse et moins favorable dans ses résultats que la méthode sanglante. Il s'agit donc seulement de savoir si elle doit être conservée pour les cas où celle-ci est inapplicable ou a échoué. En principe, il semble que oui. Malgré ses imperfections, les bénéfices qu'elle donne sont appréciables ; la tête est fixée, le raccourcissement réduit, la marche meilleure, la fatigue moins rapide. Cela paraît suffisant, pour en justifier l'emploi.

Mais ses indications resteront restreintes. En effet, elle donne ses meilleurs résultats de trois à huit ans, et ne doit pas être pratiquée au delà de dix ans. Sa limite d'âge est donc peu supérieure à celle de l'opération non sanglante. Convient-elle aux cas où cette dernière a échoué ? La transposition antérieure semble souvent aussi avantageuse que la réduction sanglante. Il ne reste donc que les cas rares de reluxation iliaque avec très mauvais résultat fonctionnel, et les cas également peu nombreux d'irréductibilité primitive chez de jeunes enfants dans lesquels il semble que l'opération sanglante pourra trouver son indication.

C. — Traitement palliatif

Lorsque la réduction est jugée impossible, l'indication se pose d'empêcher les progrès de la luxation et de réduire au minimum les troubles qu'elle occasionne. Ce but a été pour-

suivi soit par des interventions palliatives, soit par un traitement orthopédique.

1° Interventions palliatives. — Parmi les nombreuses interventions qui ont été proposées, nous retiendrons seulement la pseudo-réduction de Lorenz, la résection de la tête fémorale, l'opération de la pseudarthrose de Hoffa, et enfin l'ostéotomie sous-trochantérienne.

A. Pseudo-réduction. — La pseudo-réduction proposée par Lorenz, consiste à donner à la tête une position antérieure, et à l'y maintenir, réalisant ainsi les conditions favorables des luxations sus-cotyloïdiennes pures et des transpositions consécutives aux essais de réduction non sanglante. Après avoir mobilisé la hanche, on met le membre le plus possible en abduction et hyperextension, et on l'immobilise dans cette position pendant trois ou quatre mois. Alors le membre est ramené presque dans la rectitude, en abduction légère et hyperextension, et fixé de nouveau pendant trois ou quatre mois. Puis on cherche par des mouvements de gymnastique dont nous parlerons plus loin, à empêcher le déplacement ultérieur de la tête en arrière.

Cette méthode serait applicable jusqu'à l'âge de vingt ans environ. Elle exige un traitement consécutif d'un ou deux ans, et donne comme résultat : une augmentation appréciable de la longueur du membre, une diminution légère de la claudication, mais surtout la disparition des douleurs dues à la marche et une augmentation très sensible de la résistance à la fatigue.

B. Résection de la tête fémorale. — Pratiquée d'abord par Rose et par Reyer, elle fut vulgarisée surtout par Margary. Rosenfeld, élève de Hoffa en a analysé 27 cas d'où découlent les conclusions suivantes : on n'est jamais arrivé à obtenir une fixation du fémur, la claudication n'a été améliorée que dans de rares exemples, souvent au contraire, elle a été aggravée, surtout dans les luxations bilatérales. Le seul résultat favorable

a été la correction de la lordose, encore n'était-elle pas constante.

La résection de la tête fémorale devrait donc être définitivement rejetée, si elle ne répondait pas à une indication particulière. Elle est la dernière ressource à employer contre les douleurs prolongées, et tenaces, même lorsqu'il ne s'agit pas d'arthrite tuberculeuse.

C. Opération de la pseudarthrose. — L'opération de la pseudarthrose de Hoffa a pour but de créer une large néarthrose entre le trochanter et l'os iliaque, après avoir reséqué la tête et le col, et avivé largement la face externe de l'ilion. On immobilise le membre dans un degré d'abduction assez prononcé pour que les deux surfaces osseuses viennent au contact, puis on assouplit progressivement cette néarthrose.

Cette méthode ne s'adresse qu'aux luxations bilatérales. Hoffa en a publié 12 observations dont le résultat serait encourageant. Il semble que la production de cette adhérence ilio-fémorale soit bien aléatoire; dans le seul cas où j'ai appliqué cette méthode, j'ai cherché vainement à obtenir cette fixation du fémur, et tout s'est passé comme après la résection pure et simple de la tête fémorale.

D. Ostéotomie sous-trochantérienne. — Enfin Kirmisson a proposé l'ostéotomie sous-trochantérienne, pour corriger les attitudes vicieuses en flexion et abduction des luxations congénitales anciennes. Les faits qu'il a rapportés, ceux publiés plus récemment par Froelich, montrent qu'on peut en effet obtenir ainsi une amélioration sensible de la forme du corps, et la disparition des troubles fonctionnels qui sont déterminés par l'attitude vicieuse.

2° Traitement orthopédique. — Toutes ces interventions peuvent avoir leur utilité pour répondre à certaines indications particulières, douleurs, impotence fonctionnelle très grande, attitude vicieuse prononcée, etc. Mais leurs résultats ne sont pas assez brillants pour qu'on les applique à la généralité des luxations congénitales.

Le plus souvent, lorsque la réduction n'est plus possible ou qu'elle a échoué, on s'en tient à un simple traitement orthopédique.

Celui-ci doit se proposer pour but de mettre l'articulation dans les meilleures conditions de bon fonctionnement, et de prévenir les causes d'aggravation.

On a souvent cherché à obtenir ce résultat au moyen d'appareils orthopédiques. La ceinture de Dupuytren (fig. 152), faite en cuir ou en celluloïde, d'après un moulage exact du bassin, se propose de donner un point d'appui au trochanter et de s'opposer à son ascension progressive. Lange a décrit une ceinture qui tout en fixant le trochanter, s'oppose aussi à son déplacement en arrière, au moyen d'une pelotte matelassée qui doit déprimer fortement la fesse à ce niveau (fig. 153).

Fig. 152.
Ceinture de Dupuytren.

Il ne faut pas compter beaucoup sur ces appareils pour retenir le fémur : leur point d'appui est trop limité, trop instable pour qu'ils puissent lutter avec avantage contre les forces puissantes qui poussent le fémur en haut et en arrière. Tout au plus, peuvent-ils aider un peu la marche, et limiter l'ensellure en empêchant dans une certaine mesure la bascule du bassin en avant. Dans les déformations très accentuées, on peut augmenter leur action en surmontant la ceinture d'un corset tuteur avec soutiens axillaires.

En général, il vaut mieux s'adresser aux moyens dynamiques. Éviter le surmenage articulaire, faire marcher le malade dans une position d'abduction légère, favorisant l'appui de la tête contre le bassin, et enfin, par la gymnastique et le mas-

sage, développer les muscles, maintenir la souplesse de l'articulation, et pousser le plus possible la tête fémorale en avant, tel doit être alors le programme.

Le meilleur moyen de faire tenir le membre en abduction est de laisser persister, au moins en partie, le raccourcisse-

Fig. 153.
Ceinture suivant Lange pour luxation congénitale.

ment. Celui-ci ne doit être corrigé que s'il dépasse 2 centimètres.

Quant aux exercices de gymnastique, il faut insister particulièrement sur ceux qui ont pour but d'étendre les mouvements dans le sens de l'extension et de l'abduction. Non seulement on prévient ainsi l'attitude vicieuse en flexion et adduction, mais on agit également sur la tête fémorale pour la repousser en avant et l'inciter à se fixer dans une position antérieure.

On peut faire répéter dans ce but les deux exercices suivants : le malade étant couché sur le ventre, on fixe solidement le bassin en appuyant une main à plat sur la fesse, puis, avec l'autre main on saisit la jambe au niveau du genou, et on la porte fortement en haut et en dehors. Le malade étant couché sur le côté sain, on porte la jambe en abduction for-

cée, jusqu'à la mettre tout à fait verticale. Ces deux mouvements doivent être poussés par un entraînement progressif, le plus loin possible, au delà de leurs limites physiologiques. Après les avoir fait exécuter passivement, on tâche d'habituer les enfants à les répéter d'une manière active par le seul effort de leurs muscles.

3° Traitement des complications. — Les poussées légères d'arthralgie dues au traumatisme ou au surmenage cèdent généralement bien au repos et a l'extension continue. Il faut prévenir leur retour en interdisant au malade les fatigues et les marches prolongées.

Les douleurs plus tenaces et accompagnées de signes d'arthrite peuvent nécessiter une mobilisation plus rigoureuse dans une gouttière ou dans un bandage plâtré ou silicaté. Quelquefois, elles ne sont soulagées par ces moyens que d'une façon très imparfaite ou trop passagère. On peut alors se trouver amené à proposer soit un essai de pseudo-réduction qui pourrait améliorer l'état fonctionnel en modifiant la position des os, soit en dernière analyse, la résection de la tête fémorale.

ARTICLE II

DÉFORMATIONS DE L'EXTRÉMITÉ SUPÉRIEURE DU FÉMUR. COXA VARA

A l'état normal, le col du fémur est incliné sur la diaphyse suivant deux directions. Son axe, dirigé en bas et en dehors, rencontre d'abord l'axe longitudinal de la diaphyse sous un angle ouvert en dedans et en bas, c'est l'angle d'inclinaison qui mesure en moyenne 125° et diminue progressivement avec l'âge (fig. 154 *a*). De plus, la direction du col n'est pas nettement transversale, mais un peu oblique en dedans et en avant, de sorte que, si l'on projette son axe sur l'axe transversal passant par les condyles fémoraux, on voit que ces deux lignes forment entre elles un angle ouvert en avant et en dedans

qui mesure en moyenne 12°, c'est l'angle de déclinaison.

Jusqu'à ces dernières années, on ne connaissait les déformations de l'extrémité supérieure du fémur que par des faits isolés et peu nombreux. Les observations de Müller (1888), de Lauenstein, le travail d'Hofmeister ont attiré l'attention sur elles, et depuis l'apparition de la radiographie, les cas se sont beaucoup multipliés. Mais en même temps la question devenait plus complexe.

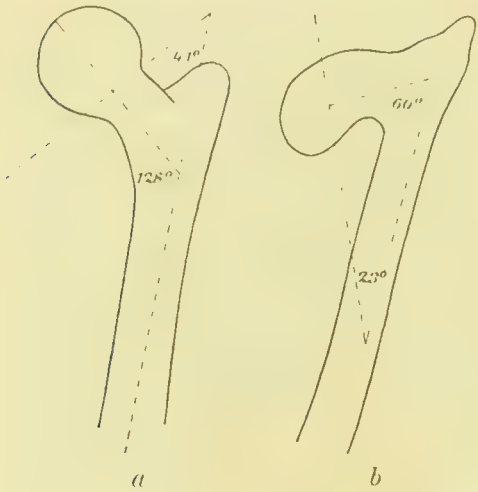

Fig. 154.
a, fémur normal; *b*, coxa vara.
(Schématique.)

On avait vu tout d'abord une inflexion du col fémoral en bas, réduisant son angle d'inclinaison sur le fémur, et mettant ce dernier en adduction d'où le nom très justifié de coxa vara (fig. 154 *b*). Mais on rencontra par la suite des déformations assez différentes, inflexion en arrière, torsion du col suivant son axe et même redressement du col, et une première confusion résulta de ce qu'on voulut faire rentrer toutes ces déformations dans la coxa vara.

D'autre part, on était amené par l'étiologie très variable des cas à distinguer à côté de la coxa vara des adolescents qu'on avait eue en vue tout d'abord, des déformations congénitales, traumatiques, inflammatoires et même statiques. Ainsi, à la place d'une maladie unique et bien définie comme la coxa vara l'était au début, nous avons à décrire maintenant toute une série de déformations variables dans leurs caractères anatomiques et dans leurs causes. Nous distinguerons donc : des déformations congénitales, traumatiques, rachitiques, inflammatoires, statiques, et enfin nous décrirons avec plus de

détails la coxa vara des adolescents qui reste la variété la plus importante.

§ 1. — Déformations congénitales

On en connaît seulement quelques exemples, dont plusieurs sont discutables (Kredel, Zehnder, Mouchet). Il est néanmoins certain que le col fémoral peut présenter des déformations congénitales. Friedlander a étudié des fœtus qui présentaient de l'antéversion du col, et a cherché à expliquer par cette déformation la luxation congénitale qui coexistait souvent. A propos de cette dernière, nous avons dit aussi que les déformations, de la tête et du col, antéversion, coxa vara ou redressement du col étaient pour quelques auteurs d'origine congénitale.

Mais l'étude de cette question est encore à peine ébauchée, et déjà on connaît des causes d'erreur. Kirmisson a publié une observation dans laquelle la position des membres inférieurs en forte rotation externe pouvait faire croire à une déformation du col, mais l'autopsie n'a montré qu'une rétraction de la partie postérieure de la capsule.

§ 2. — Déformations traumatiques

Elles sont plus fréquentes qu'on ne l'avait soupçonné tout d'abord ; Whitmann, Sprengel, Hofmeister, etc., en ont rapporté des exemples.

Il s'agit le plus souvent d'un décollement épiphysaire ou d'une fracture du col avec engrènement de fragments. La tête détachée seule ou avec la partie interne du col, se déplace en bas et parfois un peu en arrière, donnant lieu à une coxa vara dont les symptômes ressemblent assez à ceux que nous décrirons plus loin à propos de la coxa vara des adolescents. La radiographie permet facilement aujourd'hui de reconnaître ces cas, elle est souvent indispensable pour un diagnostic précis. En effet, l'étude plus approfondie des fractures du col fémoral chez l'enfant a montré que le décollement épiphysaire peut se

produire sous l'influence d'un traumatisme très faible, et s'accompagner de symptômes immédiats très vagues; certains malades ont même pu continuer à marcher. Par contre, le traumatisme intervient souvent dans l'étiologie de la coxa vara des adolescents, soit en attirant l'attention sur une déformation latente jusque-là, soit même pour la déterminer en produisant une incurvation ou une fracture dans un col déjà malade. (Hofmeister). Withmann et Sprengel ont émis l'hypothèse difficile à vérifier que la coxa vara des adolescents pourrait être la conséquence éloignée d'une fracture faite au cours de la première enfance.

§ 3. — Déformations rachitiques

Nous signalons seulement pour mémoire les déformations ostéomalaciques dont on ne connaît au dire de Hoffa, que deux exemples dus à Hofmeister et Alsberg. Le rachitisme est une cause beaucoup plus fréquente de déformations du col fémoral. Il faut distinguer le *rachitisme des hanches chez les petits enfants* et la véritable *coxa vara rachitique*.

1° Rachitisme des hanches dans la première enfance. — Chez les enfants de deux à trois ans, à la période d'état du rachitisme, on observe une déformation des hanches sur laquelle Nélaton avait déjà attiré l'attention et qui a été étudiée plus particulièrement depuis quelques années par Lauenstein, Schede, Kredel, Kirmisson et Charpentier, etc.

Le tableau clinique est assez constant. L'affection est presque toujours bilatérale : les trochanters font une saillie anormale en haut et en dehors, ils sont manifestement remontés par rapport à la ligne de Nélaton. Le membre est en rotation externe, parfois même en éversion complète, tandis que la rotation interne et l'adduction sont limitées. L'enfant marche les jambes écartées, et avec une claudication souvent assez accentuée, qui consiste dans un balancement latéral du thorax, ressemblant à celui de la luxation congénitale avant l'apparition du plongeon caractéristique.

. Le substratum anatomique sur lequel reposent ces divers troubles fonctionnels n'est pas encore définitivement éclairci. On n'a trouvé à cette période aucune déformation de la tête ni du col, et c'est dans l'articulation elle-même qu'il faut chercher une explication des symptômes révélés par l'examen clinique. Il est probable que la claudication est surtout l'expression de la laxité articulaire qui doit exister à la hanche, comme elle existe au genou et à la tibio-tarsienne dans les cas de rachitisme grave. La déformation de la hanche et la limitation des mouvements résulteraient surtout de l'attitude du membre inférieur en abduction. Nélaton pensait que cette attitude était simplement imposée à l'enfant par la nécessité d'élargir sa base de sustentation pour assurer son équilibre. Pour Kirmisson et Charpentier, elle serait la conséquence de l'incurvation antéro-externe de la diaphyse fémorale qui a pour effet de faire porter la cuisse en abduction, d'élever le trochanter et d'abaisser la tête en l'inclinant en bas et en avant.

Le diagnostic du rachitisme des hanches est rendu difficile par la grande ressemblance de ses symptômes avec ceux de la luxation congénitale de la hanche. La claudication est presque identique, et les signes fournis par le palper sont souvent peu nets à cause du faible volume des os et de l'embonpoint des malades. Il faut déterminer exactement la position de la tête, et voir si ses rapports avec les vaisseaux fémoraux restent normaux dans toutes les positions du membre ; mais souvent la radiographie est indispensable pour résoudre définitivement le problème. A son défaut, l'évolution peut aussi établir le diagnostic.

En effet, le pronostic du rachitisme des hanches est favorable, les troubles fonctionnels ne tardent pas à disparaître et la saillie des trochanters s'atténue peu à peu, à mesure que le malade grandit. Toutefois cette correction n'est pas toujours complète ; comme dans toutes les déformations rachitiques, elle est subordonnée à la gravité de la lésion dystrophique, et à la conservation plus ou moins complète de la capacité de croissance du sujet. Aussi voit-on souvent chez les rachitiques demeurés nains les hanches rester saillantes et remontées.

2° Coxa vara rachitique. — Mais il peut se présenter des cas dans lesquels le rachitisme se localise sur le col fémoral avec une intensité particulière et occasionne des déformations typiques. LAUENSTEIN, KIRMISSON et CHARPENTIER, MICHEL ont décrit des pièces anatomiques de coxa vara rachitique. Le col fémoral est épaissi, son inclinaison est réduite de telle sorte qu'il arrive parfois à se trouver à angle droit par rapport

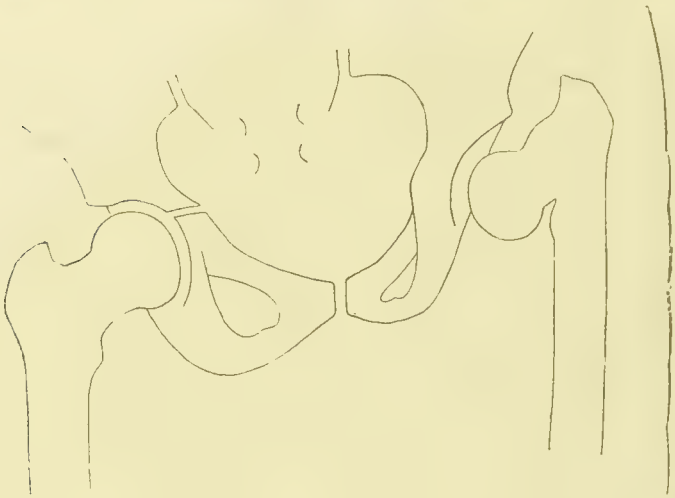

Fig. 155.
Coxa vara rachitique droite.
(Dessinée d'après la radiographie planche V et réduite.)

à la diaphyse. La radiographie a augmenté le nombre encore restreint des cas de coxa-vara rachitique. BRUN en a publié un cas intéressant, et nous-même avons rapporté dans la thèse d'YVERNAULT deux observations dans lesquelles la déformation était très prononcée, l'angle d'inclinaison se trouvant réduit à 45° (fig. 155 et 156) (planche V).

Le rachitisme peut aussi produire le redressement du col, la coxa valga (MAUCLAIRE). GRISEL a décrit dans sa thèse une pièce présentant cette déformation : l'angle d'inclinaison du col était presque normal, mais l'orientation de la tête fémorale était modifiée de sorte que celle-ci regardait en haut et en arrière, et le bord supérieur du col était effacé.

Coxa vara rachitique.

D'après les faits connus jusqu'ici, il semblerait que les coxa vara dont l'angle d'inclinaison reste supérieur à 90° ne se révèlent pas par des symptômes bien nets. Ainsi chez le malade de LAUENSTEIN, ce fut presque une trouvaille d'autopsie. Mais lorsque la déformation est plus accentuée, on voit apparaître des signes précis : le trochanter est saillant en dehors, le membre a de la tendance à se mettre en adduction

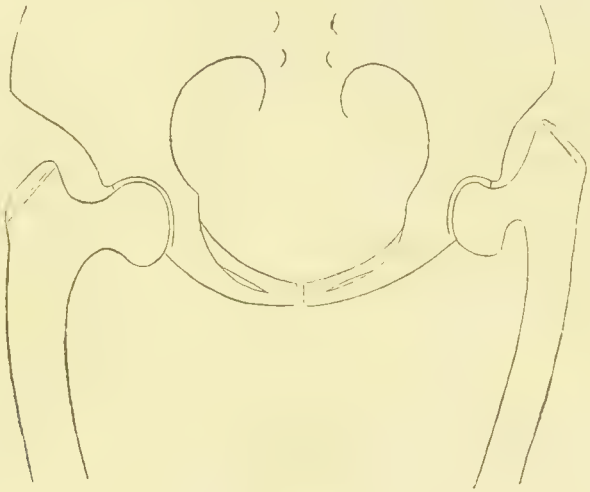

Fig. 156.
Coxa vara rachitique double.
(Dessinée d'après la radiographie et réduite.)

et rotation externe, il est raccourci de 2 à 3 centimètres. Il y a une claudication qui reproduit le type de la luxation congénitale ; la mobilité articulaire est réduite surtout dans le sens de l'abduction, la flexion et la rotation interne peuvent être également limitées, l'adduction et la rotation externe sont au contraire exagérées. Au palper, on sent la tête en place, sous les vaisseaux, le trochanter se détache isolé au-dessus d'elle et se trouve à une hauteur variable au-dessus de la ligne de NÉLATON. Ces symptômes permettraient une confusion facile avec la luxation congénitale, mais leur analyse donne bien vite les éléments d'un diagnostic différentiel, facile à confirmer par la radiographie.

Kirmisson a rapporté un cas dans lequel un ensemble de symptômes analogues à ceux que nous venons de décrire était produit par une incurvation de la diaphyse fémorale siégeant

Fig. 157.
Courbure sous-trochantérienne rachitique simulant la coxa-vara. (Dessinée d'après la radiographie et réduite.)

immédiatement au-dessous des trochanters. Nous avons observé aussi cette déformation (fig. 157).

§ 4. — Déformations inflammatoires

On sait qu'au voisinage des foyers inflammatoires, le tissu osseux se ramollit parfois assez pour se laisser déformer sous l'influence du poids du corps ou du membre, de la traction des muscles ou des actions mécaniques extérieures. D'autre part, dans l'ostéomyélite prolongée, le tissu osseux de nouvelle formation qui remplace parfois complètement l'ancienne diaphyse détruite, reste aussi mou pendant longtemps, et se trouve ainsi exposé à se déformer.

Telle est l'origine des incurvations du col fémoral que l'on a décrites à la suite de l'ostéomyélite (Volkmann, Dusterweg,

Schede et Stahl, Oberst, Jaboulay), et de l'arthrite tuberculeuse (Kocher, Lannelongue, Kirmisson, Nové-Josserand). Il s'agit alors le plus souvent de coxa vara, le poids du corps et la traction des muscles se combinant pour faire fermer l'angle d'inclinaison. On peut observer aussi un changement d'orientation du col dans le sens de la déclinaison : le poids du membre tendant à le mettre en rotation externe, si le col fléchit, l'angle de déclinaison peut devenir nul ou même s'ouvrir en arrière.

Ces déformations doivent être distinguées de celles qui peuvent, au cours des mêmes maladies et de l'arthrite sèche, résulter de la destruction partielle ou de l'usure des surfaces articulaires. Nous verrons à propos de la coxa vara des adolescents que souvent cette affection a été confondue avec certaines formes de carie sèche tuberculeuse ou d'arthrite sèche juvénile donnant lieu à un tableau clinique assez semblable. Mais il est facile de les en distinguer par la radiographie.

§ 5. — Déformations statiques

Jaboulay, Albert, ont étudié les modifications que subit le col fémoral dans différentes affections qui modifient la forme et le fonctionnement du membre inférieur.

Dans les courbures du rachis avec compensation pelvienne, le changement d'orientation du bassin modifie l'orientation du cotyle, et le col fémoral, pour s'adapter à cette condition statique nouvelle, est obligé de changer lui-même sa direction. C'est ainsi que chez l'homme normal, l'inclinaison et la déclinaison du col diminuent à mesure que s'accusent les courbures antéro-postérieures normales du rachis. La cyphose a pour conséquence la diminution de l'inclinaison et l'augmentation de la déclinaison ; la lordose au contraire augmente l'inclinaison et diminue la déclinaison.

Certaines déformations du membre inférieur peuvent aboutir au même résultat; ainsi l'excès de longueur du fémur produit l'affaissement du col, tandis que le raccourcissement du membre résultant par exemple de l'ankylose angulaire du genou, du

pied plat, détermine au contraire son redressement. ALBERT a montré que le genu valgum s'accompagne tantôt de coxa vara tantôt de coxa valga. Cette dernière se rencontre aussi dans la paralysie du membre, et dans les cas où l'activité du membre est diminuée.

Nous verrons plus loin que JABOULAY fait jouer un rôle important à la déformation statique du col fémoral dans la pathogénie de la coxa vara des adolescents.

§ 6. — COXA VARA DES ADOLESCENTS

De toutes les variétés de déformations du col fémoral, on a plus particulièrement étudié celles qui surviennent pendant l'adolescence, et qui sont comparables aux autres affections dites essentielles de l'adolescence, telles que la scoliose, le genu valgum, le pied plat.

Dans ces conditions, on a pu observer le redressement du co fémoral ou *coxa valga*. GANGOLPHE en a rapporté récemment une très belle observation : la tête fémorale était déviée en avant, le trochanter abaissé au-dessous de la ligne de NÉLATON, la flexion limitée et l'abduction exagérée. Cependant ce fait reste discutable sur un point, le membre était raccourci de un centimètre, et on peut se demander s'il ne s'agissait pas d'un redressement statique analogue à ceux que nous avons signalé précédemment.

La déformation que l'on a trouvée d'une façon constante est au contraire la diminution de l'angle d'inclinaison ou *coxa vara*. Son tableau clinique est assez caractéristique et forme la partie la p'us intéressante de son histoire, nous l'étudierons tout d'abord.

1° Symptômes. — Il s'agit le plus souvent de sujets de grande taille dont le squelette est gros, les téguments pâles, et souvent même légèrement cyaniques au niveau des extrémités.

La maladie se développe d'une façon lente et insidieuse : ce sont d'abord des douleurs vagues, localisées dans la hanche

ou dans le genou, assez peu accentuées pour être négligées parfois pendant longtemps. Quelquefois un traumatisme léger aggrave brusquement la situation. Le malade se fatigue vite, puis il se met à boiter; l'articulation devient raide, certains mouvements sont gênés, enfin se montre la déformation.

Le membre se met en attitude vicieuse (fig. 158), caractérisée par de l'adduction et de la rotation externe, auxquelles s'ajoute souvent un certain degré d'hyperextension de la hanche (Kocher). Il paraît de plus raccourci, et la mensuration de l'épine iliaque antéro-supérieure à la malléole montre, en effet, un raccourcissement; mais celui-ci ne se retrouve plus si l'on mesure à partir du sommet du trochanter.

La hanche est déformée par la saillie du trochanter qui est remonté à deux ou trois centimètres au-dessus de la ligne de Nélaton, et légèrement déplacé en dehors et en arrière. Les muscles de la cuisse et de la fesse sont atrophiés. Le palper montre que la tête occupe sa position normale; dans les formes accentuées, on sent quelquefois dans le triangle de Scarpa une saillie osseuse qui pourrait faire croire à un déplacement de la tête en avant, mais appartient en réalité au col.

Fig. 158.
Coxa vara.

Les mouvements sont toujours notablement réduits dans le sens de l'abduction; la flexion et l'adduction sont normales, la rotation, parfois limitée dans le sens de la rotation interne, et exagérée dans le sens de la rotation externe, peut être aussi

normale, ou limitée également dans les deux sens. La gêne des mouvements est due principalement à la déformation des os, et particulièrement à la saillie du trochanter qui vient butter contre l'os iliaque ; mais une part revient aussi à la rétraction des muscles, notamment des adducteurs, et de la capsule articulaire.

Le trouble fonctionnel est surtout en rapport avec l'état de l'articulation. Lorsqu'elle est relativement souple et indolore, les malades marchent avec une claudication assez semblable à celle que produit la luxation congénitale de la hanche. Mais il existe souvent un certain degré d'arthrite, qui se traduit par des douleurs parfois assez violentes pour empêcher la marche, et par des contractures musculaires qui immobilisent complètement l'articulation. Lorsque l'affection est bilatérale, cet état peut être fort gênant, et si les malades sont encore en état de marcher, ils ont alors l'attitude de sujets atteints de coxalgie double ou de paralysie spasmodique (Kocher).

L'évolution n'est pas encore bien connue. De Quervain s'appuie sur la rareté des cas de coxa vara observés chez l'adulte, pour admettre, que dans les formes légères et moyennes, les accidents s'atténuent après la fin de la croissance, et l'articulation conserve une capacité fonctionnelle suffisante pour le reste de la vie. Jaboulay insiste également sur le caractère transitoire des douleurs de la coxa vara, qu'il compare à ce point de vue au pied plat valgus.

2° Anatomie pathologique. — La déformation caractéristique de la coxa vara est une inflexion du col fémoral sur la diaphyse qui réduit l'angle d'inclinaison à 90°, et parfois même jusqu'à 45°. Cette inflexion se produit tantôt à la base du col, du côté du trochanter, de sorte que le col s'incline tout entier. Tantôt, au contraire, elle siège au niveau de la région juxtacervicale de la tête ; le col conserve alors sa direction, et la tête seule se déplace en bas en modifiant son orientation de manière à regarder plus ou moins obliquement en bas.

Dans l'un et l'autre cas, il se produit une sorte d'enroulement de la tête sur le col, dont le bord supérieur est allongé

et le bord inférieur raccourci, la tête se rapprochant du petit trochanter qu'elle arrive presque à toucher.

Il est rare que la déformation soit limitée à cette simple inflexion en bas de la tête ou du col (coxa adducta). Dans la forme typique, on trouve de plus une inflexion en arrière, telle que l'angle de déclinaison au lieu d'être ouvert en avant et en dedans, devient nul, ou même négatif, s'ouvrant en arrière. Ce mouvement peut résulter d'une incurvation du col à convexité antérieure, mais il peut être dû aussi à une torsion de la diaphyse fémorale (Jaboulay).

Enfin Kocher a admis un troisième élément de déformation qui consiste dans une torsion du col sur lui-même, comparable à celle que l'on produirait en portant le fémur en hyperextension, la tête restant fixée dans le cotyle. Mais l'existence de cette déformation semble discutable (Jaboulay).

La tête fémorale elle-même n'est pas sensiblement modifiée dans sa forme ; reportée en bas par la courbure du col, elle tend à sortir du cotyle et à se subluxer en bas de sorte que son revêtement cartilagineux se prolonge sur la face supérieure du col. Son cartilage d'encroûtement est normal ou présente seulement par place des traces d'usure ; on trouve quelquefois, à sa base d'insertion sur le col, des ossifications exubérantes, parfois assez volumineuses pour être visibles sur les radiographies.

A la coupe, l'os a été trouvé tantôt ramolli, tantôt anormalement dur, suivant sans doute que l'on s'est trouvé en présence d'un processus en évolution ou d'un os ayant subi la réaction de guérison. L'examen microscopique a été négatif au point de vue du rachitisme (Muller), il aurait révélé à Kocher des signes d'ostéomalacie juvénile.

Enfin, on a noté des changements intéressants dans l'architecture de l'extrémité supérieure du fémur : l'arc d'Adams est épaissi, les travées qui partent de l'éperon de Merkel sont déplacées en dehors, et, au lieu de se diriger vers la partie supéro-interne de la tête comme à l'état normal, elles rayonnent vers le bord supérieur du col.

3° Étiologie. pathogénie. — Les causes de la coxa vara des adolescents sont aussi obscures que celles des autres déformations dites essentielles des adolescents. Il est certain que plus d'une fois cette déformation a été confondue avec les déformations traumatiques, rachitiques ou inflammatoires de la hanche, mais cependant elle semble bien exister aussi indépendamment de ces causes.

Dans son étiologie, deux faits méritent d'être relevés : c'est qu'elle se développe plus volontiers chez des sujets de grande taille, à gros squelette qui sont aussi les clients habituels du genu valgum et du pied plat. En second il semble qu'elle serait plus fréquente chez les jeunes gens qui s'adonnent de bonne heure aux travaux des champs.

Pour expliquer cette déformation, il faut faire intervenir deux éléments : des actions mécaniques qui font la déformation, et un état particulier de l'os qui le rend apte à se déformer. Suivant qu'on admet la prédominance de l'un ou de l'autre de ces éléments, on a la théorie mécanique ou la théorie dystrophique.

a. *Théorie mécanique.* — Kocher admet que l'os est ramolli, mais il fait jouer le rôle principal aux conditions mécaniques et à la surcharge de la hanche dans certaines conditions défectueuses. Ainsi l'attitude avec les jambes écartées et en rotation externe, que prennent volontiers les sujets obligés de rester longtemps debout, serait un des facteurs importants du développement de la coxa vara. Manz incrimine particulièrement la position baissée et à genoux, jambes écartées, et explique ainsi la fréquence relative de cette déformation chez les travailleurs de la terre.

Jaboulay a développé aussi une théorie mécanique, mais toute différente. Pour lui, la déformation de la hanche est primitive : elle est le fait d'une anomalie congénitale ou d'un trouble statique quelconque. Le syndrome coxa vara se développe secondairement parce que cette hanche travaillant dans des conditions anormales devient à l'occasion du moindre surmenage le siège de douleurs et de phénomènes d'arthrite.

Il n'est pas douteux qu'une hanche déformée et surchargée

puisse devenir douloureuse ; mais il est moins certain que cette explication suffise à faire comprendre la coxa vara. Les déformations congénitales du col paraissent être rares; celles qui sont d'origine statique n'atteignent pas un développement comparable à celui qu'on a observé dans les faits typiques de coxa vara. Il faut donc compter avec un autre facteur, le ramollissement pathologique de l'os.

b. *Théorie dystrophique.* — Ce ramollissement paraît être analogue à celui qui engendre les autres déformations dites essentielles des adolescents, la scoliose, le genu valgum, le pied plat, et sa nature prête aux mêmes discussions.

Est-ce du rachitisme ? Si l'on réserve ce nom à la dystrophie bien caractérisée de la première enfance, avec ses troubles généralisés, ses déformations caractéristiques, on peut répondre non. La vraie coxa vara rachitique dont il a été question dans un des paragraphes précédents, se distingue facilement de la coxa vara des adolescents par sa bilatéralité, son apparition dans le jeune âge, son indolence, et les déformations concomitantes portant sur le reste des membres inférieurs.

Il est encore possible que la déformation du col fémoral puisse se développer tardivement, comme une manifestation d'un rachitisme localisé et tardif. Mais n'est-il pas excessif de vouloir faire rentrer de force dans le cadre de ce dernier, tous les états pathologiques qui peuvent, pendant la croissance, produire un ramollissement du squelette ? Kocher parle d'ostéomalacie juvénile. Sans vouloir préciser autant, puisque les faits manquent encore, ne vaut-il pas mieux admettre qu'un grand nombre d'infections ou d'états diathésiques peuvent, au cours de l'adolescence, ramollir le squelette, et que leur localisation sur le col fémoral donne naissance à la déformation que nous décrivons sous le nom générique de coxa vara des adolescents ?

4° Diagnostic. — Le diagnostic de la coxa vara des adolescents se pose d'abord avec les autres variétés de déformations du col fémoral. Les anamnestiques et la radiographie permettent le plus souvent de la différencier des incurvations rachitiques et des fractures. Il ne faut pas oublier cependant que

ces dernières peuvent se produire à l'occasion de traumatismes très faibles, et s'accompagner de symptômes peu accentués, aussi la confusion est-elle facile.

Mais on a commis plus souvent encore l'erreur consistant à confondre la coxa vara des adolescents avec une variété de coxalgie à forme sèche et à évolution torpide, qui peut donner lieu à une attitude en adduction et rotation externe, reproduisant absolument la déformation de la coxa vara (Kirmisson et Charpentier, Nové-Josserand et Yvernault).

Le diagnostic peut être très difficile; cependant, dans la coxalgie, les mouvements sont limités un peu dans tous les sens et la radiographie montre que le siège de la déformation est dans l'articulation et non pas dans le col. L'arthrite sèche juvénile de la hanche peut prêter à la même confusion. Maydl, Kirmisson, Moulis ont bien montré cette ressemblance.

5° Traitement. — A la période où la coxa vara est encore en évolution et s'accompagne de douleurs et de contractures réflexes, l'indication est le repos au lit et l'extension continue, prolongés aussi longtemps que durent les douleurs.

Après la disparition de celles-ci, le malade peut reprendre progressivement ses occupations, en évitant la fatigue et la surcharge de son membre. A ce moment, le massage, des exercices de gymnastique consistant surtout à développer les muscles abducteurs par des mouvements actifs et passifs, contribuent à assouplir le membre et à lui rendre sa fonction. Il faut éviter de corriger le raccourcissement par une semelle haute à moins qu'il ne soit considérable. Un raccourcissement de 1 à 2 centimètres sollicite la jambe à se placer en abduction, et décharge un peu le membre ; il est donc plutôt favorable.

Il ne peut être question d'intervenir d'une manière plus active que dans les cas où l'évolution de la lésion étant achevée, il persiste une attitude vicieuse ou une gêne des mouvements incompatibles avec l'usage du membre. On a cherché quelquefois à redresser le membre par la simple ténotomie des adducteurs (Zehnder, Hoffa), ou en combinant cette opération

avec le redressement forcé du membre (Vulpius). Mais le plus souvent on s'est adressé au squelette, pensant que les troubles fonctionnels résultaient surtout de la déformation des os.

Mikulicz dit avoir obtenu de bons résultats par l'excision du sommet du trochanter qui limite l'abduction en venant appuyer contre l'os iliaque. Mais on a eu recours principalement à l'ostéotomie. Pour faire celle-ci au siège même de la lésion, Kraske a proposé l'ostéotomie cunéiforme et Budinger l'ostéotomie linéaire du col fémoral. Mais les difficultés de ces interventions sont souvent considérables, il est difficile d'éviter l'ouverture de l'articulation, et la moindre infection devient fort grave. Les résultats sont de plus compromis par la possibilité d'une ankylose, et par la difficulté de fixer dans une position correcte le fragment interne trop petit.

Aussi préfère-t-on généralement faire porter la section de l'os plus bas. Hofmeister propose l'ostéotomie linéaire intertrochantérienne ; Hoffa l'ostéotomie sous-trochantérienne. Cette opération théoriquement moins bonne, puisqu'elle ne supprime pas les obstacles osseux, donne en pratique une correction de la position vicieuse suffisante pour l'exercice régulier du membre dans la plupart des cas. Si la déformation est trop accentuée, il n'y a plus d'autre ressource que la résection de la hanche.

Ces indications thérapeutiques sont applicables aussi aux déformations du col fémoral d'origine traumatique, rachitique ou inflammatoire. L'intervention est dirigée en effet plutôt contre la déformation résultat que contre la maladie cause, et se présente dans des conditions à peu près analogues quelle que soit cette dernière.

ARTICLE III

RAIDEURS ET ANKYLOSES DE LA HANCHE

Le plan de notre travail ne comporte pas une étude complète des variétés nombreuses d'ankylose de la hanche, et des

opérations dont elles ont été l'objet. Nous nous bornerons aux notions anatomo-pathologiques et cliniques indispensables pour comprendre le traitement orthopédique que nous avons principalement en vue.

§ 1. — Étiologie, anatomie pathologique

Les raideurs et ankyloses de la hanche peuvent avoir quelquefois une origine *traumatique* ; les fractures extra-capsulaires du col, assez rares chez les enfants, et dont l'histoire appartient plutôt au chapitre de la coxa vara, les luxations traumatiques, et surtout les luxations congénitales traitées par les méthodes sanglantes ou non sanglantes chez des enfants âgés, en sont alors les causes les plus ordinaires.

Il est plus fréquent de voir les ankyloses de la hanche succéder à des *lésions inflammatoires*. Les arthrites infectieuses aiguës, rhumatismales, blennorragiques, métastatiques, ostéomyélitiques, etc., ne sont pas très souvent en cause. Elles peuvent laisser à leur suite de simples raideurs articulaires ; lorsqu'elles aboutissent à l'ankylose, il s'agit alors d'une ankylose osseuse, par fusion complète des surfaces articulaires, qui s'accompagne quelquefois aussi d'ossifications péri-articulaires. Mais les désordres restent limités au voisinage de l'interligne articulaire ; le col notamment conserve sa forme et sa longueur, d'où la possibilité de faire porter sur lui certaines interventions.

C'est aux arthrites chroniques et en particulier *à la tuberculose* que revient la première place dans le développement des raideurs et ankyloses de la hanche. Dans les formes bénignes, la guérison peut se faire avec conservation intégrale des mouvements, mais cela est exceptionnel. Dès qu'il s'agit d'une coxalgie un peu plus grave, la liberté de l'articulation est compromise d'une façon définitive.

On peut trouver tous les intermédiaires entre la simple raideur articulaire et la suppression complète des mouvements. Mais l'ankylose osseuse est rare ; presque toujours, du moins chez l'enfant, la soudure est fibreuse et résulte moins de l'ad-

hérence des surfaces articulaires que de la rétraction de tous les tissus périarticulaires, des muscles, des aponévroses, et même du tissu cellulaire sous-cutané et de la peau (Lorenz).

Une autre particularité des ankyloses coxalgiques est que l'altération des os, au lieu de se limiter à la surface des extrémités articulaires, s'étend parfois très loin dans leur épaisseur

Fig. 159.
Radiographie d'une ankylose coxalgique de la hanche gauche.

et cause des déformations considérables, accompagnées souvent de subluxations et parfois de luxations pathologiques. Ces déformations résultent de l'association de trois facteurs : l'atrophie générale du squelette complément invariable de toute lésion tuberculeuse, les troubles de croissance résultant de l'altération ou de la destruction des cartilages de conjugaison, enfin et surtout, la destruction directe des os par le processus tuberculeux et par les pressions qui s'exercent sur le tissu osseux ramolli.

La tête est atrophiée, petite, déformée, le col raccourci, parfois dévié, souvent l'extrémité supérieure du fémur n'est plus représentée que par une sorte de moignon informe (fig. 159). Le cotyle aplati, en forme d'assiette, élargi par l'usure de ses bords et surtout de sa paroi postéro-supérieure, ne retient plus la tête qui se déplace, d'où les subluxations et les luxations pathologiques que nous étudierons à l'article suivant.

Ces conditions anatomiques donnent à l'ankylose coxalgique une physionomie bien spéciale, et il en résulte des indications thérapeutiques particulières.

§ 2. — Symptomes

La gêne fonctionnelle et la déformation qui résultent des ankyloses de la hanche dépendent bien plus de la position occupée par le membre que du degré plus ou moins complet de la soudure.

L'ankylose de la hanche est dite *en bonne position* lorsque le membre inférieur présente par rapport au bassin un léger degré de flexion et d'abduction. La flexion est utile surtout pour faciliter la station assise ; l'abduction a l'avantage d'obliger le bassin à s'incliner du côté du membre malade, et d'offrir par là au fémur une meilleure surface d'appui, tandis que le raccourcissement est diminué d'autant. Alors, la gêne fonctionnelle est réduite à son minimum, parce qu'il se fait dans les articulations sacro-vertébrales et dans la colonne lombaire une mobilité anormale qui supplée à la plupart des mouvements de la hanche : pendant la marche, le malade avance le membre en portant en avant la moitié correspondante du bassin. Pour s'asseoir, il fait reposer son bassin sur le bord du siège et redresse le haut du corps par une courbure cyphotique de la région lombaire.

A mesure que le membre s'écarte de la bonne position, la gêne fonctionnelle et la déformation augmentent, la mobilité supplémentaire du rachis lombaire ne pouvant plus donner une correction suffisante.

L'exagération de la flexion permet encore la marche (fig. 160), tant qu'elle ne dépasse pas l'angle droit, mais le raccourcissement fonctionnel et la déformation sont de plus en plus prononcés.

Fig. 160.
Ankylose de la hanche en flexion.

Le malade compense le raccourcissement en mettant son pied en équinisme et en inclinant fortement le bassin en avant. Il en résulte une déformation assez disgracieuse, les fesses deviennent proéminentes, le ventre saillant, la région lombaire se creuse, les épines iliaques antéro-supérieures s'abaissent jusqu'à venir au contact de la cuisse.

Couché, le malade doit tenir son membre fléchi, et il ne peut l'étendre qu'en faisant exécuter au bassin un mouvement compensateur. La région lombaire se creuse, se soulève au-dessus du plan du lit, et le malade présente la déformation bien caractéristique de l'ensellure lombaire (fig. 161 et 162).

L'abduction légère est plutôt favorable, car elle dégage la région ano-génitale et assure un meilleur contact osseux du fémur contre le bassin. Elle est compensée par l'inclinaison du bassin qui bascule autour de son axe antéro-postérieur, abaissant le côté correspondant à la hanche malade, et déterminant une scoliose lombaire à convexité tournée de ce côté.

Mais au delà de 25° à 30°, l'abduction est très gênante. Pour appuyer ses deux pieds sur le sol, le malade est obligé de se

Fig. 161.
Ankylose de la hanche droite en flexion.

pencher fortement du côté malade et de mettre le membre sain en adduction extrême. L'attitude est très disgracieuse ; de

Fig. 162.
Même sujet que celui représenté figure 161, la cuisse est étendue entraînant le bassin et exagérant l'ensellure lombaire.

plus le membre malade se trouve trop long ce qui oblige le malade à fléchir le genou et parfois pour se tenir en équilibre à s'appuyer avec la main sur la face antérieure de la cuisse.

L'adduction détermine un mouvement du bassin en sens inverse du précédent. L'épine iliaque du côté malade s'élève (fig. 163), et la colonne lombaire présente une courbure dont la convexité regarde du côté sain. L'adduction est plus facile à dissimuler que l'abduction et elle reste compatible avec la marche jusqu'à un degré assez élevé ; mais elle augmente le raccourcissement fonctionnel et détermine une gêne importante particulièrement chez la femme en masquant les organes génitaux. Elle est de plus beaucoup moins favorable que l'abduction au point de vue de la solidité de l'articulation. En effet, à chaque pas, le poids du corps tend à écarter davantage la tête fémorale du bassin et exerce des tiraillements sur les ligaments articulaires. Il en résulte que les malades sont vite las, qu'ils souffrent à l'occasion de la moindre fatigue, et qu'ils peuvent en arriver à un état d'impotence presque complète.

Fig. 163.
Ankylose de la hanche droite en adduction.

La rotation en dedans ou en dehors n'occasionne pas de trouble fonctionnel bien marqué, mais au point de vue esthétique, elle a une importance réelle, parce que pour la dissimuler, le malade fait une rotation du bassin autour de son axe vertical, avançant l'épine iliaque antéro-supérieure du côté malade pour corriger la rotation externe, la reculant au contraire pour corriger la rotation interne.

Pendant longtemps, tous ces mouvements qui se passent dans la colonne lombaire pour produire l'inclinaison en avant du bassin, son inclinaison latérale ou sa rotation, sont de simples attitudes de correction qui disparaissent si le malade replace son membre en position vicieuse. Mais à la longue, comme toutes les déformations scoliotiques, elles se fixent et elles persistent alors dans toutes les positions, et même après la correction de l'attitude vicieuse du membre, compromettant ainsi en partie le résultat esthétique du traitement de cette dernière.

Après l'attitude vicieuse, c'est le raccourcissement qui est l'élément le plus important de la symptomatologie des ankyloses de la hanche; il doit être distingué en réel et apparent. Le raccourcissement réel résulte comme nous l'avons vu de causes multiples : atrophie générale et trouble de croissance, usure des surfaces articulaires et subluxation pathologique; il est généralement faible, mesurant 2 à 3 centimètres rarement jusqu'à 5 ou 6 centimètres. Sa détermination exacte est souvent difficile : il faut mesurer le membre sain dans une position absolument semblable à celle du membre malade, et, après avoir placé le bassin de telle façon que les épines iliaques se trouvent dans le même plan, et sur une même ligne perpendiculaire à l'axe du corps.

Les variations apparentes de longueur sont plus importantes : elles dépendent à la fois de l'attitude du membre, et de l'inclinaison compensatrice du bassin. L'adduction écarte légèrement la malléole de l'épine iliaque, et peut occasionner à la mensuration un léger allongement. Mais, comme pour la corriger, le bassin doit s'élever beaucoup du côté correspondant, le résultat final est un raccourcissement. L'abduction produit un phénomène inverse Elle rapproche la malléole de l'épine iliaque, d'où à la mensuration un léger raccourcissement. Mais l'abaissement compensateur du bassin détermine un allongement apparent beaucoup plus considérable.

Le raccourcissement fonctionnel résulte de la somme ou de la différence des raccourcissements apparent et réel, il peut

atteindre des proportions considérables, 10, 15, et jusqu'à 20 centimètres.

Enfin il faut apprécier aussi le degré de l'ankylose : il suffit pour le faire exactement, d'imprimer des mouvements à la hanche en fixant solidement le bassin pour éviter les mouvements de suppléance. Cette précaution, facile à réaliser pour les ankyloses lâches, est au contraire difficile à prendre dans les ankyloses serrées. Souvent alors il est nécessaire de recourir à l'examen sous anesthésie pour savoir si la soudure est ou non complète. La radiographie peut quelquefois éclairer la question lorsqu'il s'agit d'une ankylose par fusion osseuse.

Les ankyloses coxalgiques, présentent au point de vue clinique, quelques particularités intéressantes. Elles commencent à se constituer au cours même de l'évolution de l'affection tuberculeuse, ce qui oblige à commencer de bonne heure un traitement orthopédique ayant pour but de diriger et de régler la formation de cette ankylose.

De plus, les attitudes vicieuses prennent dans la coxalgie une importance particulière à cause de leur fréquence et de la tendance qu'elles ont à se reproduire ou à s'accroître après la guérison apparente de l'arthrite. La plus constante est la flexion, qui dépasse rarement l'angle droit, mais peut atteindre exceptionnellement les degrés les plus extrêmes. Elle se montre ordinairement la première et peut exister seule ; mais en général le membre se dévie également en abduction ou en adduction, avec un certain degré de rotation. L'abduction s'accompagne presque toujours de rotation externe, et l'adduction de rotation interne ; toutefois cette dernière association est moins constante et l'on peut voir le membre en adduction, se tenir en position indifférente de rotation, et même en rotation externe.

Au début, ces déviations sont causées par de simples contractures musculaires réflexes qui disparaissent facilement sous l'influence de l'anesthésie. Mais bientôt, les muscles se rétractent, les parties molles péri-articulaires s'adaptant à la nouvelle attitude du membre s'opposent aussi au redressement, enfin les os eux-mêmes se déplacent et se modèlent. Ainsi,

l'ankylose coxalgique se complète peu à peu et sa correction devient d'autant plus difficile que la lésion est plus ancienne.

§ 3. — Traitement

Il faut distinguer, au point de vue du traitement les ankyloses incomplètes qui comprennent depuis les simples raideurs articulaires, jusqu'aux ankyloses fibreuses serrées, et les ankyloses complètes ou osseuses.

A. — Ankyloses incomplètes

Le traitement des ankyloses incomplètes dépend beaucoup de leur cause. Lorsqu'elles succèdent à un traumatisme ou à une arthrite infectieuse aiguë guérie depuis longtemps, on peut se proposer de rétablir les mouvements. Mais il en est autrement lorsqu'il s'agit des suites d'une coxalgie tuberculeuse; alors, le plus souvent, l'ankylose doit être respectée, et il faut se borner à donner au membre la position la plus favorable à son fonctionnement.

1° Raideurs consécutives aux traumatismes et aux arthrites guéries. — Le meilleur moyen que nous ayons à notre disposition pour lutter contre ces raideurs est le massage et la mobilisation méthodiques aidés de l'hydrothérapie. La mobilisation peut se faire soit avec les mains, soit avec des appareils.

Pour faire la mobilisation manuelle, le malade étant couché sur le dos et le bassin fixé, l'opérateur imprime à la cuisse de petits mouvements répétés dans tous les sens : flexion, extension, adduction et abduction, rotation. Pour agir avec plus de force contre la flexion et l'adduction qui sont le plus souvent en cause, on peut encore procéder de la manière suivante : pour l'adduction, faire coucher le malade sur le côté sain, saisir la cuisse à pleine main et la soulever avec force, tandis que l'autre main immobilise le bassin par une forte pression au-dessus du trochanter. Pour la flexion, le malade

est couché sur le ventre : l'opérateur appuie fortement avec une de ses mains sur la face postérieure du sacrum, tandis qu'avec l'autre il saisit la cuisse à sa partie moyenne et l'attire fortement en arrière.

Ces exercices doivent être poursuivis pendant très longtemps et avec une grande persévérance, si l'on veut atteindre le but ; mais ils ont une action réelle.

La mobilisation forcée sous anesthésie est suivie le plus souvent d'un retour rapide de la raideur ; parfois même d'une aggravation, c'est un moyen peu recommandable.

La mobilisation instrumentale de la hanche est difficile à réaliser parce qu'on n'a pas le moyen d'immobiliser parfaitement le bassin. Il y a cependant plusieurs appareils construits dans ce but, notamment celui de Zander.

Un des exercices les meilleurs et les plus simples que l'on puisse conseiller est de faire pédaler le malade sur un tricycle ou sur un appareil rappelant plus ou moins le dispositif d'un vélocipède.

2° Raideurs et ankyloses dans la coxalgie. — Les attitudes vicieuses de la coxalgie sont au début de simples contractures qui cèdent à l'extension continue et à l'anesthésie, et dont le traitement se confond avec celui de l'arthrite elle-même : immobiliser en bonne position et décharger l'articulation. Mais du moment où la rétraction des muscles et des parties molles a rendu la déformation durable, l'orthopédie doit intervenir, et ici il faut distinguer trois cas : 1° *l'arthrite est encore en évolution, mais sans abcès ;* 2° *l'arthrite est en évolution et s'accompagne d'abcès ;* 3° *l'arthrite est guérie.*

A. Arthrite en évolution sans abcès. — Il ne faut pas accorder alors une grande confiance aux appareils dits américains (appareils de Taylor, Phelps, Thomas, etc.) qui prétendent réaliser le traitement ambulatoire de la coxalgie en faisant au moyen de dispositifs ingénieux une traction continue sur le membre malade. Nous croyons que l'immobilisation produite par ces appareils est toujours insuffisante pour le traitement

de la coxalgie elle-même ; ils sont moins encore capables de devenir des agents de correction. Seul l'appareil de Hessing dont nous parlerons plus loin peut remplir cette indication, encore ne doit-on y recourir qu'après la guérison complète de l'arthrite.



Fig. 164.
Gouttière de Bonnet disposée pour une coxalgie gauche, extension continue, pelotes pour fixer le bassin.

Tant que la coxalgie persiste, il faut s'en tenir au principe de l'immobilisation par le décubitus en gouttière, ou sur un lit spécial, avec extension continue, ou par le bandage inamovible. Les deux méthodes se prêtent également bien à la correction des attitudes vicieuses ; mais dans la première la correction se fait d'une façon lente et progressive, dans la seconde elle est au contraire plus ou moins brusque.

a. *Correction lente.* — La gouttière de Bonnet avec extension continue est un excellent moyen de correction lente des attitudes vicieuses (fig 164).

La gouttière doit être articulée de manière à s'adapter à la position anormale du membre malade. La traction, faite à l'aide d'une guêtre ou d'un bandage de diachylon remontant au-dessus

du genou, s'exerce d'abord dans l'axe du membre malade, puis, peu à peu on la déplace pour ramener celui-ci dans une bonne position. Mais ce procédé n'est pas toujours applicable, il a du reste une action limitée. Les rétractions un peu fortes résistent indéfiniment à des tractions même énergiques, et, chose plus grave, celles-ci finissent par abaisser le bassin du côté malade, et à la longue, par le fixer dans une attitude défectueuse qui peut devenir la cause d'une nouvelle difformité (Redard). Aussi la correction lente par l'extension continue est-elle bonne surtout dans les déformations récentes et peu résistantes. Dans les autres cas il faut recourir au redressement forcé.

b. *Redressement forcé.* — Le redressement forcé peut se faire de deux manières, soit en un temps selon la méthode de Bonnet, soit par étapes.

α) *Le redressement en un temps* nécessite l'anesthésie. Le malade est placé sur un plan horizontal et dur; un aide fixe solidement le bassin. Le chirurgien saisissant la jambe malade exerce sur elle une traction lente, continue, énergique, et la ramène ainsi en rectitude. Cela est souvent assez facile pour l'adduction et l'abduction, quand la déformation n'est pas très ancienne; la flexion présente plus de difficultés à cause de la mobilité du bassin. On réussit souvent bien par la manœuvre suivante : le sujet est couché sur le ventre, on saisit la cuisse à sa partie supérieure, on exerce sur elle une forte traction dirigée suivant son axe, puis on la porte lentement en hyperextension, tandis que l'autre main ou celle d'un aide exécute une forte pression sur la partie inférieure du sacrum.

Pratiqué de cette manière, en limitant la mobilisation articulaire à ce qui est indispensable au redressement, et en sachant s'arrêter à temps devant une résistance trop considérable, le redressement forcé de Bonnet n'a pas les inconvénients qu'on lui a reprochés : les abcès et la généralisation de la tuberculose ne sont pas plus fréquents qu'avec n'importe quelle autre méthode. Mais il doit rester dans certaines limites; Kirmisson a bien montré qu'en faisant la mobilisation étendue de l'articulation malade par de grands

mouvements d'adduction, d'abduction et de circumduction, pour obtenir un redressement plus complet, on accroît très manifestement le nombre des méningites post-opératoires.

β) *Le redressement par étapes* est employé systématiquement par beaucoup de chirurgiens allemands. En France on préfère généralement le redressement brusque, pour les cas faciles, et on réserve le redressement par étapes aux déformations particulièrement résistantes. Il est en effet remarquable

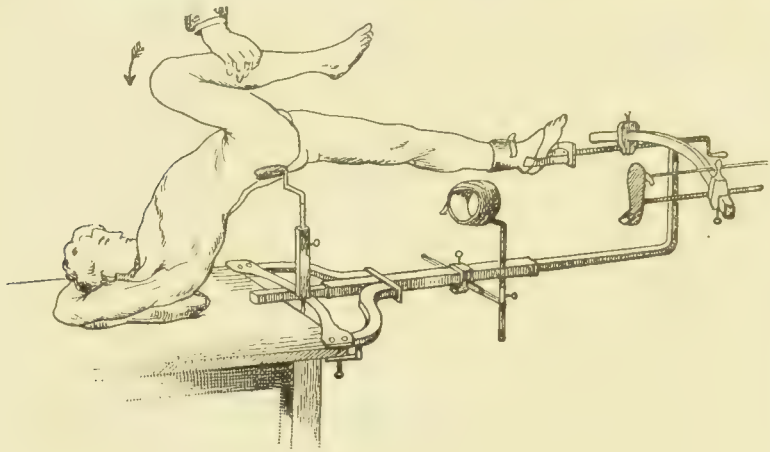

Fig. 165.
Appareil de Lorenz (d'après Hoffa).

qu'en répétant les manœuvres de redressement à des intervalles peu éloignés, pendant lesquels le bénéfice acquis chaque fois est conservé par un bandage inamovible, on voit céder des résistances primitivement très grandes ; dès la seconde séance on gagne 30 à 40°, et rarement plus de trois ou quatre séances sont nécessaires.

Dollinger utilise seulement la traction manuelle ; Hoffa, Lorenz (fig. 165) ont construit des appareils qui réalisent mécaniquement l'extension de chaque membre, et permettent de régler parfaitement la force déployé. La grande difficulté est toujours la fixation du bassin. Dollinger l'obtient en faisant tout d'abord un bandage plâtré qui fixe la moitié inférieure du tronc

et le bassin sur deux tiges d'acier placées sous le malade. Alors seulement on tire sur le membre, et une fois le redressement obtenu, on prolonge sur lui le bandage plâtré qui est étendu jusqu'au pied, après quoi les tiges d'acier sont retirées.

Lorenz a résolu le problème d'une façon plus élégante en cherchant à faire le redressement du bassin en même temps que celui de la hanche. Dans un cas d'adduction par exemple, l'épine iliaque antéro-postérieure du côté malade étant remontée on cherchera à la mettre sur la même ligne transversale que l'autre, non seulement en l'abaissant par traction sur la jambe malade, mais aussi en repoussant en haut la jambe saine et avec elle l'épine iliaque du côté sain. Le bassin se comporte ainsi comme le balancier d'une balance qui revient à l'horizontale par l'abaissement d'une de ses extrémités et le relèvement de l'autre.

Les séances de redressement, faites le plus souvent sans anesthésie, peuvent être prolongées pendant une heure et plus et renouvelées tous les deux ou trois jours jusqu'au redressement complet. On arrive ainsi à corriger des déformations considérables et résistantes, surtout dans le sens de l'adduction et de l'abduction. La flexion accentuée se corrige également bien, mais il n'en est peut-être pas de même de la flexion légère qui est parfois très tenace, et sur laquelle on a toujours peu d'action à cause de la difficulté de fixer le bassin.

Dans les coxalgies en évolution, même fermées, il faut recourir le moins possible aux ténotomies. Celles-ci pour être utiles doivent être étendues et profondes ; or ce n'est pas sans inconvénients qu'on crée une plaie susceptible d'infection au voisinage d'une articulation tuberculeuse, et si les moyens que nous avons décrits ne permettent pas d'obtenir un redressement suffisant, il vaut mieux laisser l'attitude vicieuse persister jusqu'au moment où l'articulation étant guérie, il sera possible d'employer d'autres moyens.

B. Arthrite en évolution avec abcès ouvert ou fermé. — L'apparition de la suppuration au cours d'une coxalgie fait passer le traitement orthopédique au second plan. Il faut avant

tout prévenir l'ouverture de l'abcès, ou si elle s'est produite, amener la fermeture des fistules. Or les manœuvres de force, même modérées, exercées sur l'articulation malade ont généralement pour résultat une aggravation de la suppuration. Il faut donc s'en abstenir, et renoncer non seulement au redressement forcé, mais même au redressement par étapes. Il ne reste plus alors que la traction continue ou l'application d'une gouttière plâtrée pour redresser le mieux possible, et en tous cas éviter l'aggravation de la déformation.

L'existence d'une déviation très accentuée et irréductible peut entrer en ligne de compte pour faire décider la résection de la hanche, lorsqu'il existe en outre des fistules interminables. Cependant cette indication doit rester exceptionnelle, car la résection de la hanche ne se justifie en général que par un danger vital. Si celui-ci n'existe pas, il est bien préférable au point de vue orthopédique, de laisser la coxalgie guérir en attitude vicieuse, et de la corriger plus tard par des moyens plus simples et moins dangereux que la résection.

C. Arthrite guérie. — Il n'est pas facile de déterminer à quel moment une arthrite est définitivement guérie. La fréquence de récidives tardives, la réapparition des attitudes vicieuses après plusieurs mois d'une guérison en apparence complète, obligent à la prudence. Il ne faut pas se presser d'affirmer qu'une articulation est exempte de tubercules, et peut subir impunément des traumatismes considérables, et la correction d'une attitude vicieuse une fois obtenue, doit être surveillée et consolidée pendant longtemps au moyen d'appareils.

Il faut distinguer ici les simples raideurs articulaires et les ankyloses fibreuses serrées.

a. *Raideur articulaire.* — Lorsque la mobilité est encore assez étendue, et qu'on a simplement à obtenir l'augmentation d'un mouvement de flexion adduction ou abduction, et dans une étendue pas très considérable, le traitement orthopédique peut suffire.

L'extension continue peut obtenir la correction d'attitudes vicieuses assez accentuées, mais il faut pour cela beaucoup de

temps (six mois à un an) et il n'est pas sans inconvénient de condamner à un séjour au lit aussi prolongé un malade qui vient déjà de subir une maladie très longue. On n'emploie donc généralement l'extension continue que comme méthode adjuvante, la nuit, tandis que le jour le redressement est poursuivi par un autre moyen. Ce moyen, c'est le tuteur orthopédique qui peut devenir un instrument de correction assez efficace s'il remplit certaines conditions, et si son emploi est surveillé tout en permettant au malade de se déplacer pour le plus grand bien de son état général.

Les tuteurs à extension dont nous avons parlé plus haut ne sont pas suffisants : la condition indispensable pour que le tuteur remplisse son but, est son adaptation exacte sur le bassin, et parmi les modèles connus actuellement, le tuteur de Hessing est celui qui remplit le mieux cette indication

La ceinture pelvienne qui en est la partie essentielle se fait d'après un moulage en plâtre du bassin : elle se compose de deux lames d'acier dont l'une passe horizontalement au-dessus du trochanter, tandis que l'autre circonscrit la crête iliaque et vient rejoindre la première en avant un peu au-dessous de l'épine iliaque, et en arrière sur le sacrum où elles sont fortement reliées entre elles (fig. 166 et 167). Deux forts sous-cuisses assujettissent exactement l'appareil en s'appuyant sur les ischions. Sur cette ceinture, on peut monter soit un tuteur ordinaire à collier, soit un tuteur genre Hessing à l'aide duquel on peut réaliser très facilement l'extension, l'adduction ou l'abduction de la hanche.

L'extension se fait au moyen d'une attelle métallique antérieure qui s'étend de la partie antérieure de la ceinture pelvienne à la face antérieure de la cuisse, et permet de régler le degré d'extension de la cuisse, soit au moyen d'une vis, soit par des crans superposés au niveau de son attache crurale (fig. 168 et 169).

L'abduction et l'adduction peuvent se régler au moyen d'une vis placée au niveau du point où l'attelle externe du tuteur se relie à la ceinture pelvienne, et qui permet d'écarter plus ou moins la direction de la première par rapport à la seconde

(fig. 170). Mais on a une action beaucoup plus énergique en plaçant au côté externe de l'appareil une forte tige d'acier sur

Fig. 166.
Tuteur monté sur une ceinture de Hessing.

Fig. 167.
Même appareil que celui représenté fig. 166 vu de dos.

laquelle on règle le degré d'abduction de la jambe, soit par un appareil à vis, soit par une traction élastique reliant ces deux pièces.

Hoffa dit avoir redressé au moyen de cet appareil des attitudes vicieuses qui avaient résisté à l'appareil plâtré. Sans aller

aussi loin, nous le croyons capable d'exercer une action très efficace, et en l'associant à l'extension continue nocturne on

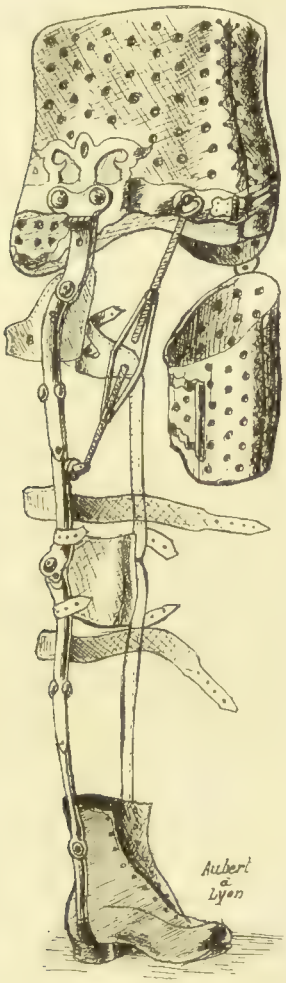

Fig. 168.
Tuteur avec ceinture en cuir moulé. Dispositif pour obtenir l'extension de la hanche.

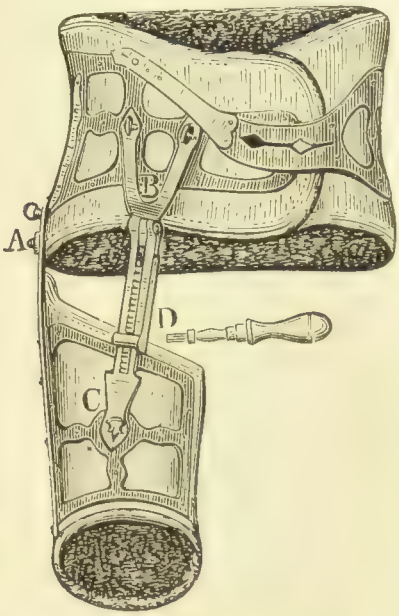

Fig. 169.
Autre dispositif pour faire l'extension de la hanche.

peut obtenir des résultats importants. Il ne faut pas oublier cependant que les déformations considérables et avec réduction importante des mouvements, ne sont pas toujours les plus difficiles à redresser. Certaines attitudes vicieuses, surtout la flexion à un degré léger, sont souvent plus résistantes que d'autres en apparence plus graves.

b. *Ankyloses fibreuses serrées.* — Lorsque l'ankylose fibreuse

est assez résistante pour que le traitement orthopédique ne lui soit pas applicable, on doit avoir recours aux méthodes de redressement forcé dont nous avons parlé plus haut. Mais ici la ténotomie n'a plus d'inconvénients, et elle a l'avantage de diminuer sensiblement le risque de fracture, qui est dans ces conditions la complication la plus à craindre.



Fig. 170.
Tuteur suivant Hessing avec dispositif pour faire l'abduction du membre.

La ténotomie des adducteurs peut souvent être évitée, les muscles cédant assez facilement à la distension aidée d'un pétrissage énergique; la section reste alors limitée aux muscles qui se détachent de l'épine iliaque antéro-supérieure, couturier, droit antérieur, tenseur du fascia lata et à la partie antérieure de cette aponévrose elle-même. Cette ténotomie peut se faire par la méthode sous-cutanée (Lorenz), il est préférable de la faire à ciel ouvert, pour pouvoir lever complètement les obstacles que l'ont sent avec le bout du doigt, en ménageant le nerf crural. Après la ténotomie, on fait le redressement forcé, soit manuellement, soit avec les appareils de Hoffa ou de Lorenz. Dans l'un et l'autre cas il doit être conduit lentement, progressivement, pour réaliser suivant l'expression de Lorenz un véritable modelage de l'articulation. On maintient ensuite le redressement dans un bandage plâtré, puis au bout de deux ou trois mois dans un tuteur.

Dans les cas où l'ankylose fibreuse est très serrée, ancienne, avec des tissus périarticulaires cicatriciels, très rétractés, il est

parfois plus simple de faire l'ostéotomie sous-trochantérienne comme s'il s'agissait d'une ankylose osseuse. Malgré la persistance d'une certaine mobilité dans l'articulation, le résultat se maintient si l'arthrite reste bien guérie.

B. — Ankyloses complètes

Quelle que soit leur cause, les ankyloses complètes osseuses ne demandent à être traitées que si elles sont en mauvaise position. Le rétablissement des mouvements par une résection, par une ostéotomie suivie d'interposition musculaire, ou par des ostéotomies énarthrodiales, (Rhea-Barton, Sayre, Volkmann, Margary, Kocher, Vincent, Nélaton, etc.), ne peut être recherché que dans des cas tout à fait exceptionnels. L'articulation de la hanche a plus besoin de solidité que de mouvements, et grâce à la mobilité supplémentaire du bassin, il faut considérer dans l'état actuel des choses une ankylose en bonne position comme un résultat suffisant.

Pour corriger l'attitude vicieuse, l'ostéoclasie manuelle ou instrumentale est généralement rejetée, parce que la région se prête mal à une action suffisamment précise de la force, et la discussion se limite aux diverses variétés d'ostéotomie qui ont été proposées depuis que Rhea-Barton a réalisé pour la première fois cette opération. Ces ostéotomies peuvent se diviser en ostéotomies hautes ou sus-trochantériennes et basses ou sous-trochantériennes.

α) Les *ostéotomies hautes* : (ostéotomie linéaire du col, ostéotomie pelvi-trochantérienne) ont l'avantage de faire la correction le plus près possible de la déformation, et d'éviter ainsi le raccourcissement opératoire. Mais elles sont d'une exécution difficile, encore aggravée par l'impossibilité de faire une contention exacte du trochanter en regard du petit fragment cervical ; aussi peuvent-elles se discuter seulement dans les cas exceptionnels d'ankyloses consécutives à une arthrite aiguë avec conservation intégrale du col, et intégrité du tissu osseux.

Dans les lésions tuberculeuses, le col est généralement trop court, et l'os trop malade pour qu'une intervention à ce niveau

paraisse défendable. Cependant Lorenz, Calot ont employé l'ostéotomie pelvi-trochantérienne comme complément du redressement forcé dans les cas où, après la section des parties molles, la soudure osseuse s'oppose encore au retour des mouvements de la hanche.

β) Les *ostéotomies basses* ou sous-trochantériennes sont généralement préférées : elles se recommandent par leur simplicité d'exécution, et parce que l'intervention porte sur des os généralement sains, et à distance des foyers tuberculeux. Ces avantages suffisent largement à compenser leurs inconvénients qui sont de produire une déformation de correction sur l'extrémité supérieure du fémur, et d'augmenter le raccourcissement.

L'*ostéotomie linéaire* peut suffire dans les déformations peu considérables, mais, dès que l'angle est un peu accentué, l'adaptation des os devient trop imparfaite, et il faut faire soit l'*ostéotomie cunéiforme*, soit l'*ostéotomie oblique* d'Ollier.

La première a contre elle la difficulté que l'on éprouve à calculer exactement la dimension du coin, et le fait qu'elle oblige à enlever une colonne osseuse d'où un raccourcissement d'environ 2 centimètres. La seconde est préférable parce qu'elle évite ce raccourcissement, et peut même permettre de gagner un peu en longueur, si, à l'exemple d'Ollier, on exerce pendant la consolidation une traction très énergique sur le membre.

Son manuel opératoire est assez simple : on découvre le fémur par une incision longitudinale externe, et on sectionne l'os au ciseau suivant une ligne oblique de haut en bas et de dedans en dehors, ou de haut en bas, de dehors en dedans et d'arrière en avant, avec la préoccupation d'éviter que le fragment supérieur aigu et reporté en dedans par la correction n'ait une longueur suffisante pour pouvoir blesser les vaisseaux fémoraux.

On immobilise ensuite le membre dans un appareil plâtré, en exerçant sur lui une traction très énergique qui peut être portée, suivant l'âge et la force du sujet, jusqu'à 15 kilogrammes

Dans les ankyloses doubles des hanches, on a fait soit l'ostéotomie sous-trochantérienne des deux côtés pour corriger l'attitude vicieuse (Volkmann, Bruns, Billroth, etc.), soit la

résection de la hanche des deux côtés pour rendre la mobilité (Maass), soit enfin l'ostéotomie d'un côté et la résection de l'autre (Volkmann, Koenig). Cette opération semble à priori la meilleure, puisqu'elle donne avec une hanche solide et l'autre mobile, les meilleures conditions fonctionnelles possibles. Toutefois, l'expérience a montré que, dans ces cas, la récidive de l'ankylose après la résection est fréquente : d'après une statistique de Sarrazin, la double résection des hanches aurait abouti quatre fois à une ankylose unilatérale, et onze fois à une ankylose double. Il ne faut donc pas opérer les deux hanches dans une même séance ; on doit faire d'abord la résection et n'intervenir de l'autre côté qu'après avoir obtenu par la première opération une articulation dont la mobilité soit assurée.

ARTICLE IV

LUXATIONS PATHOLOGIQUES DE LA HANCHE

Les arthrites de la hanche ne se bornent pas toujours à produire une ankylose ou une simple raideur articulaire : lorsque leur action destructive s'exerce avec assez de force sur les extrémités osseuses ou les parties fibreuses de l'articulation, elles peuvent donner naissance à des déformations et à des déplacements que l'on étudie sous le nom de *subluxations*, et de *luxations pathologiques*. Des travaux récents ont montré que ces désordres présentent un caractère particulier lorsqu'ils se produisent pendant la première enfance. Nous étudierons donc successivement : 1° Les déformations de la hanche consécutives aux arthrites de la première enfance ; 2° Les luxations pathologiques proprement dites.

§ 1. — Déformations de la hanche consécutives aux arthrites de la première enfance

Signalées déjà dans quelques observations isolées, notamment par Pravaz, ces déformations n'ont été étudiées que

depuis quelques années par Albert, Nové-Josserand, Kokinos, Gonser, Ducroquet et Besançon, Lord.

Il est de notion courante que, lorsque les jeunes enfants atteints d'arthrite suppurée de la hanche échappent à la septicémie, ils guérissent « vite et bien » suivant l'expression de Broca. En effet, le plus souvent, l'articulation se rétablit parfaitement, sans conserver ni raideur, ni déformation apparente. Mais plus tard, lorsque l'enfant commence à marcher, on peut voir apparaître les signes d'une déformation articulaire, jusque-là tout à fait latente, et dont la relation avec l'arthrite qui l'a causée a dû être pour cette raison très souvent méconnue.

Cliniquement, on a un ensemble de signes qui font de suite penser à la luxation congénitale de la hanche : l'enfant marche tardivement, ses premiers pas révèlent une claudication qui ressemble beaucoup à celle de la luxation et qui augmente peu à peu ; le membre se raccourcit et présente un peu d'atrophie. L'examen direct montre que l'articulation possède tous les mouvements, mais qu'elle a de plus une laxité anormale assez prononcée surtout dans le sens de la flexion et de l'abduction; le trochanter est un peu remonté par rapport à la ligne de Nélaton, il est plus saillant en dehors, la fesse est aplatie et plus large.

Les faits rapportés par Albert, celui que nous avons fait relater dans la thèse de Kokinos montrent que la claudication et la déformation augmentent pendant toute la durée de la croissance et restent ensuite stationnaires.

Sur les radiographies, on trouve le cotyle atrophié, aplati, le fémur est déplacé en haut, et la luxation est évidente : mais le fait le plus frappant est, chez les jeunes sujets, l'atrophie ou même la disparation complète du noyau osseux qui représente l'épiphyse, et plus tard une atrophie considérable de la tête et du col.

Ces faits ne sont pas assez nombreux pour que leur interprétation anatomique ait pu être établie définitivement. Nous avons cependant rapporté une observation qui semble bien rendre compte de ce qui doit exister alors. A l'autopsie d'un enfant dont l'histoire clinique n'est malheureusement

pas connue d'une façon précise, nous avons trouvé le cotyle comblé par une épaisse masse fibreuse, et la tête du fémur réduite à un moignon informe que reproduisent bien les figures ci-jointes (fig. 171 et 172). Il ne s'agissait évidemment ni d'une simple luxation pathologique, ni d'un décollement

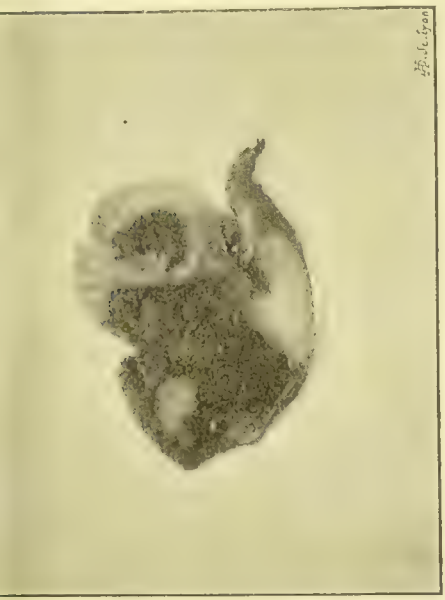

Fig. 171.
Coupe de l'extrémité supérieure du fémur normal : on voit le noyau épiphysaire bien formé, entouré d'une épaisse couche de cartilage, et séparé de la diaphyse par le cartilage conjugal.

Fig. 172.
Extrémité supérieure du fémur après une pyarthrose : le cartilage d'encroutement a disparu, la tête est réduite à un petit moignon.

épiphysaire, mais d'une atrophie de la tête dont le cartilage avait disparu, et qui se trouvait réduite à un mince noyau épiphysaire. Cette lésion se comprend bien si l'on se rappelle que les arthrites suppurées des jeunes enfants sont très souvent la conséquence d'une infection osseuse localisée dans l'épiphyse voisine, d'une *épiphysite* suivant l'expression d'Aldibert. A la hanche, c'est l'épiphyse fémorale qui est le plus

souvent atteinte, et il est très admissible que, si l'affection guérit, elle puisse laisser à sa suite un trouble de développement important de cet os et du cartilage de conjugaison voisin. De là l'atrophie, parfois même la destruction directe du noyau épiphysaire, et un déplacement secondaire de la hanche.

En l'absence d'anamnestiques précis relatant l'arthrite aiguë de la hanche dans les premiers mois de la vie, ou d'une cicatrice profonde indiquant l'existence antérieure d'un abcès, il est presque impossible de différencier cette lésion de la luxation congénitale du moins chez le jeune enfant. La claudication, les signes objectifs sont les mêmes: seule la radiographie pourrait apporter quelques éclaircissements, en montrant l'atrophie du noyau épiphysaire ou son absence complète, mais cela est encore d'une appréciation difficile vers l'âge de deux à trois ans. Plus tard, l'atrophie de la tête et du col devient de plus en plus évidente, et le diagnostic est alors plus facile.

Le traitement consiste simplement à développer le plus possible les muscles par le massage et la gymnastique, pour obtenir la meilleure utilisation du membre. Les tentatives de réduction ne peuvent rien donner, car l'atrophie de la tête et du col suppriment toutes les chances d'obtenir une reposition stable.

§ 2. — Luxations pathologiques proprement dites

Au cours des arthrites de la hanche, le déplacement de l'articulation peut se produire de deux façons : tantôt l'inflammation agit particulièrement sur les os qu'elle déforme ou détruit, et le déplacement résulte de ce que les surfaces osseuses ne sont plus en état de s'adapter l'une à l'autre. Tantôt, au contraire, les surfaces articulaires sont peu modifiées, et la luxation résulte surtout de l'altération des parties molles.

On réserve généralement le nom de luxations pathologiques pour désigner cette dernière variété ; mais les limites qui la séparent de la première sont moins précises qu'on ne le pense ordinairement, et il est préférable de les rapprocher.

Nous étudierons donc dans ce paragraphe : 1° les *luxations par altérations des os;* 2° les *luxations par lésions des parties molles.*

A. — Luxations par altérations des os

Il s'agit le plus souvent de luxations incomplètes, de subluxations dont le type le plus commun est la déformation de la coxalgie. L'ostéomyélite subaiguë ou chronique, l'arthrite sèche de la hanche peuvent donner lieu à des désordres semblables.

1° Anatomie pathologique. — Dans la coxalgie tuberculeuse plusieurs facteurs entrent en jeu pour produire le déplacement. C'est d'abord la destruction directe des os par la lésion tuberculeuse, dont l'étendue et le siège peuvent varier à l'infini, mais dont le résultat est toujours de réduire le volume de la tête, d'agrandir le cotyle, et de préparer ainsi le déplacement qui résultera de la disproportion des deux parties constitutives de l'articulation.

Mais un agent plus important de la déformation résulte de ce qu'on a appelé l'*ulcération de compression.* Les os, plus ou moins ramollis par le voisinage des lésions bacillaires, se laissent déformer par les pressions qu'ils ont à supporter du fait du poids du corps, de la traction des muscles, de l'attitude vicieuse, etc. Il en résulte une usure des surfaces articulaires qui se produit à l'endroit où elles pressent l'une contre l'autre, et dont le siège varie par conséquent suivant l'attitude du membre. Lorsque celui-ci est en adduction, l'ulcération de compression porte sur le pôle postéro-supérieur de la tête et sur la paroi correspondante du cotyle. Lorsqu'il se met en abduction, ces mêmes altérations se retrouvent sur la partie antéro-interne de la tête et sur la paroi antérieure du cotyle.

Ce sont ces altérations qui ont le rôle principal dans la production des luxations pathologiques, aussi le sens de ces dernières dépend-il surtout de la direction de l'attitude vicieuse. L'adduction a pour conséquence un déplacement en haut et en

arrière aboutissant à la luxation iliaque (fig. 173); l'abduction conduit au contraire aux luxations obturatrice et pubienne (fig. 174). Ces dernières sont rares, la première, beaucoup

Fig. 173.

Déformation coxalgique de la hanche droite, le cotyle est agrandi par en haut, ses contours sont mal tracés, la tête a disparu en partie.

plus commune, mérite seule d'être étudiée avec quelques détails.

La tête aplatie, déformée est souvent atrophiée au point d'être réduite à l'état d'un moignon informé : le col peut lui-même être atteint et partiellement détruit. Le cotyle évasé, réduit en profondeur au point que sa dépression est parfois à peine plus accentuée que celle d'une assiette, est en même temps agrandi en haut et en arrière, au point de remplir

parfois presque toute la surface de la fosse iliaque externe.

La tête trop petite, contenue dans le cotyle trop grand se déplace en haut et en arrière poussée par le poids du corps et la traction des muscles contracturés. Mais le plus souvent

Fig. 174.
Luxation coxalgique antérieure.

elle ne perd pas contact avec le cotyle, et reste en subluxation. Il peut arriver cependant qu'elle franchisse la limite de ce dernier, pour se mettre en luxation vraie. Ces deux états sont d'ailleurs très peu différents l'un de l'autre, les limites du cotyle étant souvent mal définies. Il y a cependant entre eux une nuance au point de vue du pronostic.

Dans la subluxation, la tête restant au contact du cotyle, il peut se faire une ankylose osseuse qui est la solution la plus désirable ; au contraire, si la luxation devient complète, la tête reposant sur des tissus fibreux, l'ankylose osseuse devient

impossible. Il se fait alors une réunion fibreuse de la tête avec le bassin, et du cotyle avec la portion du col qui se trouve en face de lui ; mais cette néarthrose conserve une mobilité assez grande qui peut être plus tard une cause de douleur et de gêne fonctionnelle.

2° Symptômes. — Les symptômes qui résultent du déplacement en haut et en arrière sont très nets. La hanche est déformée, élargie par le relief du trochanter qui est remonté et plus ou moins repoussé en arrière. La région inguinale est déprimée et creuse, la cuisse est déviée en adduction avec un degré plus ou moins prononcé de flexion. Enfin, au raccourcissement apparent qui résulte de l'adduction, s'ajoute un raccourcissement réel qui peut atteindre jusqu'à 10 centimètres.

Au palper, on peut préciser la situation du trochanter par rapport à l'épine iliaque et à la ligne de Nélaton, et déterminer ainsi le degré de son ascension et de son déplacement en arrière. Il est généralement volumineux, épaissi, quelquefois au contraire son relief est diminué, parce que le col ayant été complètement détruit, il s'applique directement contre la fosse iliaque. On ne parvient à sentir la tête que dans les cas où elle est complètement sortie du cotyle pour venir se placer sous les téguments de la fesse ; en général il est difficile de la distinguer des épaississements que le périoste forme autour du cotyle agrandi.

Les mouvements sont toujours réduits, surtout dans le sens de l'extension et de l'abduction. Leur amplitude ne dépasse généralement pas 10 à 15° et peu à peu l'ankylose finit par se compléter. Il faut remarquer toutefois que cette issue en somme désirable se produit d'autant plus difficilement que le déplacement est plus prononcé et la tête plus éloignée du cotyle. Dans les luxations complètes la tendance à l'ankylose semble même être absolument nulle.

Lorenz a insisté récemment sur les troubles fonctionnels qui résultent de la subluxation coxalgique de la hanche : l'extrémité supérieure du fémur, fixée au bassin en position d'adduc-

tion plus ou moins accentuée, et située en arrière de l'axe statique du bassin, supporte le poids du corps dans des conditions très défectueuses. Toute pression transmise par les os iliaques a pour effet d'exagérer l'adduction et de tirailler les adhérences fibreuses, en projetant plus en dehors l'extrémité supérieure du fémur. Il en résulte en outre de la claudication, une certaine inaptitude aux longues marches, la fatigue rapide même des douleurs qui créent parfois un état d'impotence assez grave.

3° Traitement. — Le traitement des subluxations de la hanche par destruction, se résume le plus souvent à corriger les attitudes vicieuses par le redressement forcé ou l'ostéoclasie, puis à aider le malade à marcher au moyen d'un tuteur.

On admet en général, qu'il ne faut pas songer à réduire le déplacement de la tête fémorale, ni à obtenir une ankylose meilleure, plus solide que celle qui s'établit spontanément.

Lorenz et Calot ont cherché cependant, dans ces dernières années, à déplacer par des manœuvres non sanglantes l'extrémité supérieure du fémur en avant, de façon à la mettre dans des conditions statiques meilleures. Mais nous n'avons pas encore les résultats définitifs de cette méthode. Dans quelle mesure cette réduction est-elle possible ? Est-il prudent de rompre les liens fibreux qui se sont faits spontanément entre le bassin et le fémur, et a-t-on la certitude d'obtenir une ankylose aussi solide dans la nouvelle position ? Voilà autant de questions auxquelles seul l'avenir pourra répondre.

B. — Luxations par altérations des parties molles

Plus rares que les précédentes, elles présentent néanmoins un intérêt plus grand parce qu'elles se prêtent mieux à des essais de traitement radical.

1° Étiologie. — On a souvent décrit ces luxations sous le nom de luxations spontanées, parce qu'elles surviennent,

presque toujours, sans avoir été précédées de symptômes bien précis du côté de la hanche. Elles se produisent alors au cours d'une maladie générale grave, lorsque celle-ci est à son déclin, ou même pendant la convalescence. Le déplacement se fait brusquement, d'où le nom de luxations soudaines que l'on a encore donné à ces singulières lésions.

Les maladies infectieuses les plus diverses peuvent trouver place dans leur étiologie ; d'après la statistique de DE GAULEJAC, la fièvre typhoïde serait en cause dans le quart des cas environ ; le rhumatisme vient en seconde ligne, puis l'ostéomyélite, la rougeole, la scarlatine, la variole, les maladies aiguës de la plèvre et du poumon, la blenorragie, etc.

Il faut faire une mention particulière des luxations soudaines qui se produisent au cours de la coxalgie tuberculeuse, et qui ont été bien décrites dans ces dernières années par KIRMISSON et ses élèves. Bien différentes des luxations par usure des os qui se font tardivement et lentement, elles se montrent au contraire dans les deux premiers mois de la maladie, et apparaissent d'une façon soudaine.

Le jeune âge prédispose d'une façon très notable à cet accident ; cela se comprend bien après les recherches de SAINTON montrant que dans la hanche de l'enfant la profondeur du cotyle est insuffisante, et doit être suppléée dans une certaine mesure par le bourrelet fibro-cartilagineux. On peut voir la luxation pathologique se produire même chez des nourrissons ; cependant d'après les chiffres recueillis par DE GAULEJAC, c'est vers la huitième année qu'elle atteint son maximum de fréquence.

2° Anatomie pathologique. — Il faut distinguer les lésions primitives, cause de la luxation, et les lésions secondaires qui en sont la conséquence.

a. *Lésions primitives.* — Ce sont toujours celles d'une arthrite à épanchement tantôt séreux, tantôt purulent.

La capsule est affaiblie, distendue, formant autour de la tête un manchon lâche. Dans les formes les plus graves, elle peut être déchirée et perforée. Le ligament rond est généralement

détruit. SAINTON a fait jouer un rôle à l'altération du fibro-cartilage péricotyloïdien ; DE GAULEJAC dans ses expériences sur le lapin l'a vu se ramollir et s'éverser aux endroits où il subissait le contact de la tête.

Les os sont généralement intacts, cependant on pourrait observer une certaine déformation de la tête et un certain

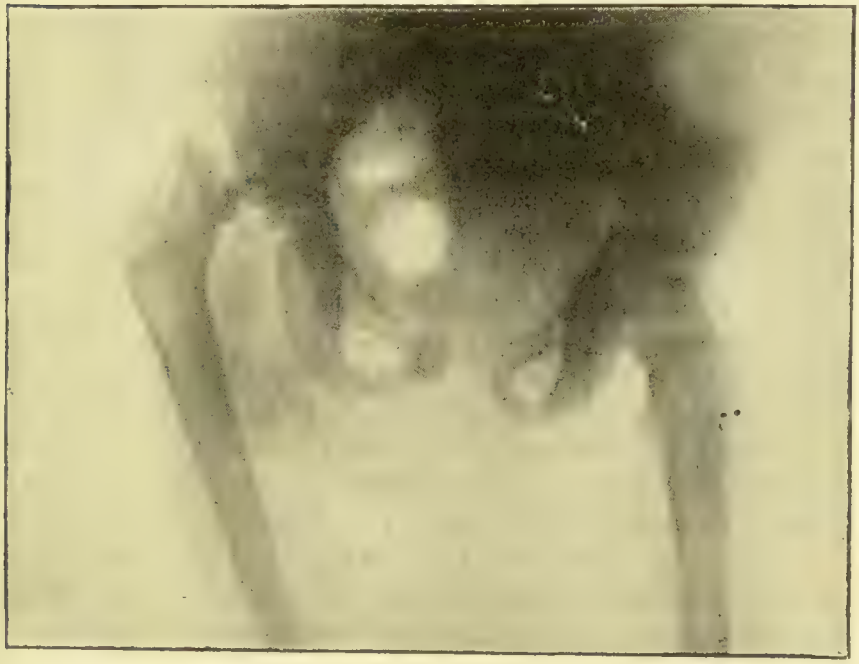

Fig. 175.
Luxation pathologique de la hanche.

agrandissement du cotyle, de sorte que DEGEZ, PÄHR, HOFFA, GRAFF, ont admis l'existence de formes de transition entre les luxations par altération des os et les luxations par lésions des parties molles.

Le déplacement se fait presque toujours en arrière et en haut (fig. 175), on ne connaît que cinq cas de luxations en avant, obturatrice ou pubienne.

b. *Lésions secondaires.* — Elles ressemblent en tous points

à celles qui se produisent après les luxations traumatiques. Le cotyle deshabité s'atrophie en hauteur et en profondeur, il est presque toujours rempli de masses fibreuses qui adhèrent fortement au cartilage, celui-ci peut être détruit ou présenter des proliférations plus ou moins abondantes.

La tête du fémur a été trouvée quelquefois petite, déformée, aplatie, à peu près dépourvue de cartilage, parfois entourée d'ostéophytes. Le tissu osseux présente une friabilité particulière qui le prédispose aux fractures. La capsule est généralement épaissie, elle peut contracter des adhérences avec le col fémoral ou les parties molles voisines, et devenir ainsi une cause d'irréductibilité. Les muscles s'atrophient et se rétractent suivant la position du membre : le raccourcissement porte surtout sur les adducteurs et les muscles antéro-externes de la cuisse.

3° Pathogénie. — Les anciens auteurs attribuaient la luxation au développement dans le cotyle d'une production pathologique qui en chasserait la tête. Gorter et Andry croyaient à une exostose proliférante; Desault, Dzondi, Boyer faisaient intervenir un gonflement du cartilage ; Valsava, Portal, Fallope, la prolifération du tissu cellulo-adipeux de l'arrière-cavité du cotyle. J.-L. Petit, Parise, faisaient jouer le rôle principal à l'hydarthrose qui, suivant eux, écarterait les surfaces articulaires, et favoriserait le déplacement de la tête sous l'influence d'une cause occasionnelle quelconque.

Ce rôle mécanique de l'hydarthrose a été soutenu encore récemment par Caboche, d'après qui elle agirait en supprimant le vide qui d'après la théorie de Weber assure la solidité de l'articulation coxo-fémorale.

Actuellement, avec Verneuil, Forgue et Maubrac, Kirmisson, on tend à admettre que la cause première de la luxation est le relâchement des liens fibreux de l'articulation. Il est possible que l'hydarthrose contribue à la produire par la distension qu'elle occasionne, mais le fait dominant paraît être plutôt la perte de la résistance et de l'élasticité de la capsule et du

bourrelet fibro-cartilagineux qui résulte de leur envahissement par la lésion inflammatoire.

Le déplacement articulaire ainsi préparé, se produit sous l'influence d'une cause déterminante qui a fait aussi l'objet de controverses. Pour Parise, Forgue et Maubrac, c'est un traumatisme accidentel, ou une contraction soudaine des muscles. Verneuil et Reclus avaient fait ici l'application de leur théorie sur le développement des luxations paralytiques. Ils admettaient comme cause principale du déplacement le défaut d'équilibre des muscles, résultant de ce que certains groupes musculaires sont contracturés, et exercent pendant un certain temps une action prépondérante.

Enfin Kirmisson incrimine surtout l'attitude vicieuse, qui en localisant et en exagérant la pression de la tête sur certains points de la capsule ramollie, la fait céder à ce niveau.

Les circonstances très variées dans lesquelles se produisent ces luxations pathologiques, permettent de penser qu'aucune de ces théories ne peut être considérée comme exclusive. L'arthrite qui précède le déplacement n'est pas toujours assez prononcée pour s'accompagner de contractures musculaires ou d'attitudes vicieuses, et alors c'est bien probablement un traumatisme ou une contraction musculaire brusque qui intervient pour déterminer la luxation.

4° Symptômes. — Le moment où la luxation se produit passe souvent inaperçu, on reconnaît la déformation de la hanche au moment où le malade convalescent d'une maladie aiguë s'apprête à quitter son lit. Quelquefois le déplacement se fait brusquement, sans que rien l'ait fait prévoir. Mais parfois aussi, la dislocation est précédée de signes d'arthrite qui disparaissent aussitôt que la tête est sortie du cotyle.

Il reste alors la déformation qui est le plus souvent caractéristique. Le membre est dans une attitude vicieuse qui rappelle celle des luxations traumatiques : flexion, adduction et rotation interne, si la tête est déplacée en arrière, dans la fosse iliaque, abduction et rotation externe dans les luxations antérieures. Ce tableau, invariable chez les sujets d'un certain âge, se

modifie vite chez les petits enfants qui arrivent bientôt à redresser leur membre ne conservant qu'une légère flexion.

Les signes objectifs sont ceux de toute luxation coxo-fémorale : le trochanter remonté et saillant en dehors et en arrière, la fesse aplatie et élargie, la région inguinale creuse et déprimée.

Le palper montre que le trochanter dépasse la ligne de Nélaton de 2 à 3 centimètres en moyenne, parfois de 5 à 6 et jusqu'à 9 centimètres (Graff). Le pli de l'aine est vide, on découvre facilement la tête déplacée le plus souvent en haut et en arrière. Le membre paraît raccourci dans une proportion qui varie suivant le degré d'adduction, mais il y a aussi un raccourcissement réel qui, de 2 à 3 centimètres chez le jeune enfant, s'élève plus tard à 4 ou 5, et peut atteindre chez l'adulte 8 à 10 centimètres.

L'étendue des mouvements peut varier beaucoup suivant les cas, et principalement suivant l'âge. Chez les jeunes sujets, la raideur se borne à une limitation des mouvements d'extension et d'abduction, mais souvent la flexion va jusqu'à l'angle droit. Plus tard, il y a une ankylose fibreuse plus ou moins complète.

L'état fonctionnel varie suivant l'attitude du membre, le degré du raccourcissement et l'étendue des mouvements. Il est généralement d'autant plus défectueux que le sujet est plus âgé au moment où la déformation s'est produite. La claudication est toujours importante; chez les petits enfants elle ressemble un peu à celle de la luxation congénitale, plus tard ses caractères se rapprochent plutôt de ceux d'une coxalgie guérie.

On trouve souvent de la lassitude rapide et parfois des douleurs comme conséquence de la fixation défectueuse de la tête fémorale contre le bassin. Chez certains malades, l'attitude peut être assez vicieuse pour causer une impotence fonctionnelle complète.

5° Diagnostic. — Le diagnostic des luxations pathologiques de la hanche ne présente pas de difficultés, lorsque les antécédents du malade signalent le début brusque au cours, ou au déclin d'une maladie aiguë.

Tout au plus pourrait-on hésiter entre la luxation pathologique et le décollement épiphysaire, lorsque l'affection causale a été une ostéomyélite de la hanche. Dans ce cas, les signes fournis par le palper et au besoin par la radiographie trancheraient facilement la question.

Il n'en est plus de même lorsque le déplacement s'est produit dans la première enfance, car les anamnestiques sont alors le plus souvent obscurs, et les symptômes permettent une confusion facile avec la luxation congénitale, et avec la déformation consécutive aux arthrites de la première enfance, dans laquelle le déplacement n'est qu'une conséquence de l'atrophie de la tête fémorale.

L'attitude n'a rien de caractéristique dans l'un et l'autre cas, car, dans la luxation pathologique de la première enfance, la position vicieuse du membre ne tarde pas à se corriger. La claudication, les signes objectifs sont à peu près les mêmes, et seuls l'état des mouvements et la radiographie peuvent fournir quelques données.

Il est exceptionnel de trouver dans la luxation pathologique la liberté complète des mouvements allant jusqu'à leur exagération, comme c'est le cas pour la luxation congénitale et l'articulation flottante par atrophie de la tête. Presque toujours les mouvements restent un peu réduits, l'extension n'est pas tout à fait complète, la flexion dépasse peu 90°, l'abduction est limitée.

La radiographie fournit aussi un élément de diagnostic important. On trouve dans tous les cas l'atrophie du cotyle et du toit et le déplacement du fémur, mais l'image de la tête n'est pas la même. Dans la luxation congénitale, la rotation de la tête fait qu'elle se montre le plus souvent directement au-dessus de la diaphyse, comme un point sur un I. Au contraire, dans la luxation pathologique, le col se voit dans toute sa longueur et la tête qui le surmonte est au-dessus et en dedans de lui. Enfin, dans la déformation par atrophie de la tête, le noyau épiphysaire qui la représente est manifestement plus petit que son congénère du côté sain, il peut même faire complètement défaut.

6° Traitement. — Le traitement des luxations pathologiques de la hanche doit être d'abord préventif. Au cours des pyrexies, il faut prêter attention aux moindres symptômes douloureux fournis par l'examen des hanches; dans les arthrites, quelle que soit leur nature, on doit redouter cette complication et la prévenir par l'immobilisation du membre en bonne position, et par la traction continue.

Lorsque la luxation est produite, la première question qui se pose est celle de la réduction; si elle est jugée impossible, on a encore la ressource d'un traitement palliatif.

A. Réduction. — On peut poursuivre la réduction soit par des manœuvres non sanglantes, soit par une opération sanglante.

a. *Réduction non sanglante.* — Le manuel opératoire est le même que celui qui est employé dans la luxation congénitale. On mobilise la hanche en déchirant les adducteurs et en détruisant, par des mouvements forcés de rotation et de circumduction, les adhérences capsulaires qui ont pu s'établir. La fracture du col ou de l'extrémité supérieure de la diaphyse est un accident assez fréquent au cours de ces manœuvres, et, même en les faisant avec prudence, on n'évitera pas toujours la rupture de l'os qui a souvent une friabilité excessive.

On cherche à réduire soit par la manœuvre d'abduction avec pression sur le trochanter, soit par la traction sur la cuisse fléchie. La réintégration de la tête se fait par une sorte de glissement sans ressaut net et sans bruit, qui la ramène à sa place, sous les vaisseaux fémoraux, tandis que le membre reprend sa forme et sa longueur.

On fixe alors le membre dans une position d'abduction légère favorable au maintien de la réduction, et on poursuit l'immobilisation pendant deux ou trois mois.

D'après les faits rapportés dans la thèse de de Gaulejac, la réduction réussit dans la moitié des cas. Même alors, on n'obtient une restauration fonctionnelle absolument parfaite que chez les enfants très jeunes; en général il persiste un léger trouble de la marche et une certaine limitation des mouvements.

Dans les autres cas, la réduction échoue ou ne se maintient

pas ; le membre conserve néanmoins une attitude correcte, mais la hanche reste déformée, le raccourcissement et la raideur persistent avec une claudication plus ou moins accentuée.

On admet généralement que le pronostic opératoire des luxations pathologiques dépend surtout de l'ancienneté de la lésion. Ainsi, d'après Payr, la réduction serait facile pendant les trois premiers mois où elle ne peut être empêchée que par des brides capsulaires. Plus tard, l'organisation du tissu fibreux qui remplit le cotyle rendrait ce dernier inhabitable, et l'irréductibilité serait alors la règle.

Il est sûr que, dans les luxations pathologiques, l'action du temps s'exerce, comme dans toutes les autres variétés de déplacements de la hanche, pour aggraver les lésions et les rendre irrémédiables. Mais on a peut être attaché une importance trop exclusive à ce facteur d'irréductibilité. En effet, les réductions tardives ne sont pas très exceptionnelles ; nous avons pu obtenir des succès durables au bout de quatorze et dix-huit mois. D'autre part, en compulsant les statistiques, on ne trouve pas un rapport bien manifeste entre les difficultés du traitement et l'ancienneté de la lésion (de Gaulejac). Il est probable que le pronostic opératoire des luxations pathologiques dépend en grande partie de l'étendue des désordres articulaires. Si la capsule est très altérée, le fibro-cartilage détruit, les os un peu usés ou déformés par l'infection articulaire, la réduction ne se maintiendra pas, même si elle est faite d'une façon précoce. Au contraire, si les parties essentielles de l'articulation sont conservées, on pourra obtenir un résultat favorable même au bout d'un temps assez long. D'après les faits réunis dans la thèse de de Gaulejac (Lyon, 1904) les luxations post-typhiques sembleraient être sensiblement plus graves que les autres.

Il est rare de pouvoir intervenir assez tôt après l'accident pour que l'intervention se fasse sans occasionner des déchirures musculaires et capsulaires assez étendues. On est donc obligé d'attendre que le malade, relevant d'une maladie grave, soit en état de supporter ce traumatisme, et que l'inflammation de la jointure soit assez éteinte pour qu'on n'ait pas à craindre de la réveiller.

Cette dernière question prend un intérêt particulier lorsqu'il s'agit des luxations soudaines du début de la coxalgie, car ici, l'arthrite est toujours en évolution, et susceptible d'être aggravée par le traumatisme articulaire. A l'exemple de Kirmisson nous avons cherché dans trois cas à réduire des luxations de ce genre, mais cette expérience n'a pas été favorable. La réduction, il est vrai, s'est maintenue, mais les trois malades ont succombé ultérieurement à la méningite ou à la suite de suppurations périarticulaires diffuses. Nous croyons donc que, malgré les plus grandes précautions pour procéder avec douceur et éviter la déchirure des muscles, la réduction des luxations soudaines de la coxalgie est dangereuse.

b. *Réduction sanglante.* — Elle exige une opération le plus souvent longue et compliquée. Après avoir ouvert l'articulation, il faut désinsérer les muscles pelvi-trochantériens de leur insertion au grand trochanter, sectionner les obstacles fibreux et musculaires, puis, après avoir luxé la tête, évider le cotyle du tissu fibreux qu'il contient, et réduire.

C'est une intervention grave, dont les résultats sont le plus souvent compromis par un certain degré d'infection presque inévitable. Autant qu'il est possible d'en juger d'après le petit nombre des faits publiés, ces résultats ne sont pas sensiblement supérieurs à ceux que donne l'opération palliative infiniment plus simple et moins dangereuse.

B. Traitement palliatif. — Certaines interventions palliatives sont de nécessité. Ainsi la persistance de douleurs résultant de compressions nerveuses, peut imposer la résection de la tête fémorale. La fracture accidentelle du fémur pendant les manœuvres de réduction, ou la transposition pure et simple de la tête lorsque sa réintégration échoue, sont des pis aller dont il faut se contenter, et dont les résultats sont d'ailleurs assez souvent relativement bons.

Dans la plupart des cas, la seule indication à remplir est de rétablir la rectitude du membre. On le fait, soit par le redressement pur et simple (Champenois, Krönlein, Weil, Friedheim, Dittel), soit par l'ostéotomie sous-trochantérienne comme s'il

s'agissait d'une ankylose de la hanche. Cette dernière a l'avantage de laisser persister les liens fibreux de l'articulation qui se trouve ainsi plus solide, et de rétablir dans une certaine mesure la bonne direction de l'axe statique du fémur. C'est elle qui constitue en somme le meilleur traitement pour les cas dans lesquels la réduction échoue, ou ne peut pas être tentée.

ARTICLE V

HANCHE PARALYTIQUE

Dans la plupart des cas, les symptômes de la hanche paralytique sont dus à l'extension à la partie supérieure du membre, d'une paralysie infantile qui atteint celui-ci dans son ensemble. Il peut arriver cependant que la lésion soit exactement limitée aux muscles de la hanche; le tableau clinique qui en résulte est alors assez particulier pour qu'il soit nécessaire d'en faire une variété distincte que nous décrirons sous le nom de *paralysie isolée des fessiers et des pelvi-trochantériens.*

1° Anatomie pathologique, pathogénie. — Dans la forme diffuse, les lésions paralytiques du reste du membre sont d'importance variable : tantôt c'est une paralysie totale, tantôt c'est une paralysie ou une parésie localisée à un segment du membre, aux muscles moteurs du pied, quelquefois à ceux du genou.

A la hanche, la paralysie peut être aussi complète ou incomplète. Dans le premier cas, elle atteint l'ensemble des muscles fessiers et pelvi-trochantériens et ne laisse persister que le psoas iliaque.

Dans les paralysies incomplètes, certains groupes musculaires sont conservés : ce sont tantôt les muscles antéro-externes, et en particulier le tenseur du fascia lata, tantôt les adducteurs.

De Gaulejac a étudié les altérations articulaires de la hanche paralytique. Elles varient suivant l'existence ou l'absence d'attitudes vicieuses. Lorsque le membre reste droit, l'articulation est simplement relâchée ; la capsule se distend peu à peu sous

l'influence du poids du membre, et ce relâchement permet à la tête de prendre des attitudes de subluxation que l'on peut quelquefois déceler par la radiographie. Les choses ne vont d'ailleurs pas plus loin, et il ne se fait pas d'altération de la tête ni du cotyle.

Il en est autrement lorsque le membre se trouve dévié, soit

Fig. 176.
Luxation paralytique produite expérimentalement sur un lapin, agrandissement du cotyle à droite (d'après DE GAULEJAC).

par suite d'une rétraction des muscles restés sains, soit du fait de l'adaptation des parties molles à une attitude anormale longtemps prolongée. Alors le cotyle, tend à s'agrandir dans la direction où appuie la tête, c'est-à-dire en avant si le membre est en abduction, en arrière et en haut (fig. 176), s'il est en adduction, et il se fait ainsi une subluxation, qui est encore favorisée par l'atrophie parfois importante de la tête.

Mais il est infiniment rare que la tête quitte entièrement le cotyle, et que ce déplacement aboutisse à une luxation vraie. Les nombreux travaux publiés à l'époque où, sous l'influence de VERNEUIL, on voulait faire de la luxation congénitale une

luxation paralytique, n'ont laissé qu'un très petit nombre de faits démonstratifs (Reclus). Et lorsque récemment, à l'exemple de Karewsky, on a cherché à réduire par la méthode sanglante ces soi-disant luxations, on a vu la tête se replacer d'elle-même dans le cotyle dès qu'on a fait disparaître la cause de l'attitude vicieuse. Il faut donc conclure que dans la hanche paralytique la luxation vraie est très rare, mais que par contre il y a souvent une subluxation, particulièrement en avant et en dedans.

2° **Symptômes.** — On peut distinguer trois types cliniques de hanche paralytique : la hanche paralytique simple, la hanche paralytique avec attitude vicieuse et la paralysie isolée des muscles fessiers et pelvi-trochantériens.

a. *Hanche paralytique simple.* — Lorsque la paralysie est complexe et s'étend à tout le membre inférieur, celui-ci pend inerte et ne peut servir à aucun usage ; mais souvent il s'agit seulement d'une parésie plus ou moins accentuée qui permet au malade de marcher. Il se produit alors une claudication qui est en rapport avec le degré de l'altération musculaire et la laxité de la capsule. Au moment où le poids du corps repose sur le membre malade, il se fait une brusque inclinaison du tronc de côté, comme dans la luxation congénitale. Mais la ressemblance avec cette dernière cesse lorsqu'on voit porter le membre en avant. Le malade est obligé de le soulever en élevant fortement le bassin ; il lance ensuite le membre tout entier en avant et le laisse retomber lourdement sur le talon de sorte que la marche rappelle un peu celle des ataxiques. La lassitude est naturellement rapide.

Couché, le malade arrive encore à fléchir la cuisse sur le bassin grâce à la conservation du psoas iliaque. Quelquefois même il peut le soulever en extension, lorsque le tenseur du fascia lata ou les adducteurs sont conservés, mais il doit le mettre préalablement en forte rotation interne ou externe pour permettre à ces muscles d'agir.

L'examen direct montre l'atrophie des muscles de la hanche, la fesse plate et vide, la cuisse atrophiée, et souvent, au bas du membre, un pied bot paralytique. Le trochanter est peu sail-

lant, il n'est pas sensiblement remonté par rapport à l'épine iliaque antéro-supérieure. L'articulation de la hanche est lâche, la mobilité un peu exagérée en tous sens, on sent facilement la tête faire saillie partiellement hors du cotyle, mais on ne peut l'amener en luxation complète.

Fig. 177.
Paralysie infantile de la jambe droite; hanche paralytique avec rétraction des muscles antéro-externes.

Parfois cependant, la laxité ligamenteuse est assez grande pour que la tête puisse franchir le rebord du cotyle et se mettre en luxation vraie. Mais cette luxation se distingue par des signes très particuliers. Elle se produit facilement, à l'occasion d'un faux mouvement, parfois même à la volonté du malade par la contraction des muscles restés sains. On sent un léger ressaut, accompagné d'une douleur généralement légère, et le membre paraît raccourci. La réduction se fait aussi facilement par un simple mouvement du malade. Il n'est pas démontré jusqu'ici que cet état puisse aboutir à une luxation fixe et définitive.

b. *Hanche paralytique avec attitude vicieuse.* — La paralysie totale s'accompagne rarement de déformation; il peut arriver cependant que la cuisse se mette en hyperextension par le mécanisme suivant. Le malade cherche à donner à son membre une solidité artificielle en tendant le fort ligament de Bertin par un mouvement d'extension forcée de la hanche. Mais peu

à peu, le ligament cède, se distend ; alors la tête se déplace en avant, et tend à faire saillie dans le triangle de Scarpa, tandis que la cuisse se porte de plus en plus en hyperextension. Cette déformation ne se montre que lorsque le membre malade repose à terre.

On observe plus souvent des attitudes vicieuses fixes qui sont commandées par la position que le malade prend dans le lit, ou par la conservation de certains groupes musculaires. En général, la cuisse se place en abduction et rotation externe (fig. 177). Elle est alors fixée dans cette attitude par la rétraction des muscles qui partent de l'épine iliaque antéro-supérieure et en particulier du tenseur du fascia lata. Ces muscles forment une corde qui se tend inviciblement lorsqu'on cherche redresser le membre. C'est alors que peu à peu s'installe la subluxation sous-pubienne.

La position inverse est beaucoup plus rare. Le membre se porte en adduction, les muscles adducteurs rétractés forment une longue corde le long du bord interne de la cuisse, le trochanter devient saillant et la tête tend à se subluxer en haut en arrière.

c. *Paralysie isolée des fessiers et des pelvi-trochantériens.* — La paralysie isolée des muscles de la hanche, avec intégrité du membre est rare. D'après Kirmisson, elle porterait surtout sur les muscles fessiers et se traduirait par les signes suivants : claudication assez prononcée, ressemblant à celle de la luxation congénitale de la hanche, atrophie de la fesse dont les muscles ne répondent plus à l'excitation faradique, laxité de la hanche qui permet de lui imprimer des mouvements anormaux en tous sens, et de faire sortir en partie la tête du cotyle, raccourcissement non constant, qui augmente progressivement mais ne dépasse généralement pas 3 centimètres.

Cette variété de paralysie peut être facilement confondue avec la forme sus-cotyloïdienne pure de la luxation congénitale. Dans cette dernière, la claudication n'est pas caractéristique, la fesse est élargie, aplatie et semble atrophiée, le déplacement de la tête est peu accentué, l'articulation présente une laxité anormale, le raccourcissement reste faible. Pour

poser le diagnostic, il faut souvent recourir à la radiographie qui démontre la luxation, et à l'examen électrique des muscles de la fesse révélant, s'ils sont paralysés, leur inexcitabilité partielle ou totale.

3° Traitement. — Dans les premières phases de la maladie, c'est le traitement ordinaire de la paralysie infantile ayant pour but d'aider au retour de la mobilité par l'électrisation les bains chauds, le massage, etc. Il faut aussi de bonne heure se préoccuper d'éviter les attitudes vicieuses, en obligeant l'enfant à se tenir dans une position correcte, et en lui faisant répéter fréquemment des mouvements passifs en tous sens, mais surtout dans la direction opposée à celle de l'attitude vicieuse la plus ordinaire en flexion et abduction.

Plus tard se pose la question de permettre le meilleur usage du membre compatible avec sa lésion.

Dans les cas de paralysie totale du membre inférieur, il est indiqué de faire porter un tuteur qui fournit un point d'appui à l'ischion, et assure la rigidité de la hanche, du genou et du pied. Eventuellement, le tuteur peut être prolongé jusque sous les aisselles par un corset tuteur lorsque la musculature du tronc est également trop faible pour permettre la station assise ou debout (fig. 6).

Mais lorsque la paralysie est seulement incomplète, et a laissé au membre une solidité suffisante pour permettre la marche, le tuteur n'est plus nécessaire. On pourrait être tenté de le conseiller pour décharger le membre malade, prévenir les attitudes vicieuses et les déplacements, mais l'expérience montre qu'en réalité la force qu'il donne n'est pas en rapport avec la gêne qu'il occasionne. Il faut donc laisser le malade marcher en s'aidant d'une canne, après avoir corrigé, s'il y a lieu, la déformation du pied, et combattre les attitudes vicieuses en surveillant le maintien du malade, et en maintenant les articulations souples par le massage et les mouvements passifs.

Fixer l'articulation malade par une arthrodèse de la hanche serait une opération séduisante ; elle a été tentée un certain

nombre de fois dans ces dernières années, mais ses résultats ne sont guère encourageants (Curtillet). Il est plus difficile d'éviter l'infection à la hanche qu'au genou ou au pied, d'où un certain risque opératoire ; d'autre part, il semble que le plus souvent, on ne soit pas arrivé à obtenir la soudure des os, condition nécessaire d'une articulation solide.

Les seules raisons d'intervenir dans la hanche paralytique sont fournies par les attitudes vicieuses.

Karewsky a décrit une intervention destinée à réduire le déplacement articulaire. L'articulation est découverte par une incision antérieure. Les muscles contracturés, tenseur du fascia lata, droit antérieur, vaste externe et éventuellement le psoas iliaque sont coupés transversalement. L'articulation est alors ouverte, les fessiers, les obturateurs externe et interne, et le pyramidal sont séparés du trochanter. Puis on fait la réduction après avoir agrandi le cotyle si cela est nécessaire. On suture le mieux possible les muscles sectionnés et on immobilise le membre en adduction.

Cette méthode pourrait peut-être se discuter pour des cas de luxation complète, et encore les dangers incontestables qu'elle fait courir, pour un résultat aléatoire, conduiraient peut être à la rejeter. Mais en réalité, elle n'est pas nécessaire, puisque nous savons que dans l'immense majorité des cas, la tête n'est pas sortie du condyle ou ne demande qu'à y reprendre sa place.

Dans ces conditions, il faut se contenter d'une intervention beaucoup plus simple qui consiste à faire la myotomie à ciel ouvert des muscles et des aponévroses rétractés, sans toucher à l'articulation. On incise transversalement à un travers de doigt au-dessous de l'épine iliaque antéro-supérieure, on sépare soigneusement les muscles des vaisseaux et du nerf crural, et on incise couche par couche les muscles et les plans fibreux rétractés. Il faut souvent poursuivre la section du fascia lata assez loin en arrière pour obtenir la correction complète de l'abduction. La plaie est tamponnée sans suture, et le membre est fixé dans un bandage plâtré pendant un mois. On reprend ensuite la mobilisation passive et le massage pour éviter la récidive.

CHAPITRE II

DÉFORMATIONS DU GENOU

Nous décrirons dans ce chapitre les malformations congénitales du genou et de l'appareil rotulien, les déviations en genu valgum et genu varum, et enfin les déformations qui succèdent aux arthrites et à la paralysie des muscles du genou.

ARTICLE PREMIER

ABSENCE CONGÉNITALE DE LA ROTULE

Phocas et Potel ont pu réunir 30 cas d'absence congénitale de la rotule. Cette malformation qui est souvent associée à d'autres vices de développement du genou et particulièrement au genu recurvatum, peut aussi exister seule. Il en résulte une déformation assez prononcée du genou qui paraît plat, et dont l'espace intercondylien se creuse pendant les mouvements de flexion. Mais au point de vue de la fonction, le trouble résultant de l'absence congénitale de la rotule paraît être minime comme le montre une observation de Menard. La solidité de l'articulation n'est véritablement compromise, que s'il y a en même temps une laxité anormale du genou, permettant des mouvements de latéralité étendus. Alors la station debout et la marche peuvent devenir impossible.

Des faits authentiques, j'en connais un exemple, montrent que la rotule, absente au moment de la naissance, autant du moins que peut en rendre compte un examen clinique minutieux, est susceptible de se développer tardivement et d'acquérir un volume presque normal.

Le massage, l'électrisation sont à recommander dans les cas simples ; ils remplissent le double but de consolider l'articulation en fortifiant les muscles, et d'aider peut-être au développement tardif du noyau rotulien.

Le relâchement des ligaments du genou peut être corrigé par une genouillère, ou par l'arthrodèse s'il atteint des proportions assez considérables pour gêner réellement la fonction.

ARTICLE II

LUXATION CONGÉNITALE DE LA ROTULE

La luxation congénitale de la rotule n'est pas toujours reconnue au moment de la naissance. Souvent elle se manifeste seulement par les troubles qu'elle occasionne lorsque l'enfant commence à marcher, et il est même problable que le vice de formation dont elle dérive peut rester latent plus longtemps encore, et se révéler à un âge quelconque, à l'occasion d'un traumatisme, d'une lésion des muscles ou des nerfs. C'est pourquoi il est difficile de différencier absolument les luxations congénitales de la rotule des luxations habituelles ou récidivantes.

1° Anatomie pathologique. — La luxation congénitale de la rotule se fait presque toujours en dehors. La rotule vient se placer sur la face externe du condyle externe, en tournant sur elle-même de sorte que sa face antérieure regarde directement en dehors. Les déplacements en haut ou en dedans sont tout à fait rares : Potel sur 55 cas n'a trouvé que quatre luxations en haut et une luxation en dedans.

Bessel-Hagen a distingué trois degrés dans les luxations en dehors, ce sont :

α) Les *luxations incomplètes* dans lesquelles la rotule repose habituellement sur le condyle externe, mais revient à sa place normale pendant la flexion.

β) Les *luxations intermittentes* qui se produisent seulement

lorsque la flexion du genou dépasse un certain degré.

γ) Les *luxations complètes permanentes* dans lesquelles la rotule est constamment déplacée en dehors.

La rotule ne présente ordinairement aucune déformation ; on a signalé seulement quelquefois un certain degré d'atrophie.

Le fémur a une tendance à se tenir en rotation interne. Son extrémité inférieure présente souvent des altérations importantes : la fossette intercondylienne est étroite, réduite à une petite rigole ; le condyle externe, quelquefois complètement absent, a été trouvé d'autres fois insuffisamment développé ou déformé, présentant un contour plus ou moins arrondi.

Uhde et Bayer ont considéré cette déformation du condyle comme la cause première de la luxation. Le ligament rotulien et le tendon du quadriceps formant entre eux un angle ouvert en dehors, leur tension a naturellement pour effet de porter la rotule en dehors et de la luxer si elle n'est pas retenue par la saillie du condyle externe. Mais cette théorie n'est pas démontrée, et l'atrophie du condyle externe peut être aussi bien secondaire comme l'avait déjà dit Malgaigne.

Le tibia, qui est en rotation externe, se trouve, de plus, presque toujours dévié en genu valgum. Les rapports qui existent entre cette déviation et la luxation de la rotule sont complexes : dans le genu valgum ordinaire, la rotule a une tendance accentuée à se porter en dehors, mais ce déplacement ne va pas jusqu'à la luxation, et on ne peut pas considérer la luxation congénitale de la rotule comme la conséquence d'un genu valgum d'ailleurs inconstant. Il est plus problable que ce dernier est secondaire, ou bien dépend de la même cause que la luxation.

Le membre peut être atrophié dans son ensemble (Lannelongue). Cette atrophie est toujours très prononcée sur le quadriceps fémoral. Les autres muscles peuvent être le siège de rétractions, dont nous discuterons plus loin l'origine.

2° Étiologie. — Elle n'est pas plus claire que celle des

autres luxations congénitales. Les seules données intéressantes sont que la luxation de la rotule est assez souvent bilatérale et dans une certaine mesure héréditaire. Ainsi ALSBERG a rapporté récemment le fait d'un homme qui présentait cette malformation ainsi que son fils et sa fille.

3° Symptômes. — La luxation de la rotule produit une déformation bien caractérisée : le genou est aplati sur sa face antérieure tandis que la rotule luxée sur son côté externe soulève un peu les téguments. Pendant la flexion, on voit se dessiner la saillie des condyles et la dépression intercondylienne.

Dans les luxations intermittentes, les malades ressentent une certaine douleur au moment où la rotule se déplace ; ils apprennent vite à la remettre en place. Mais pour éviter cet accident ils se trouvent amenés à maintenir leurs membres dans la position ou la rotule est le mieux fixée. Chez une de nos malades, cette position était une flexion du genou à 45° et sa persistance avait fini par déterminer un certain degré de contracture permanente, portant non seulement sur les fléchisseurs du genou, mais encore sur les fléchisseurs de la cuisse sur le bassin, et les muscles adducteurs du pied. Des troubles musculaires analogues se trouvent relatés dans plusieurs observations. On a dû les confondre souvent avec des accidents consécutifs à la paralysie infantile ; mais, dans notre cas du moins, il n'était pas possible de les interpréter ainsi, les muscles avaient conservé leur force et la déformation du pied ne s'était montrée que d'une façon tardive et sans avoir été précédée par aucun trouble de la motricité.

Lorsque ces contractures sont absentes, le trouble fonctionnel est beaucoup moins accentué. Les enfants marchent tardivement, ils sont exposés à des chutes fréquentes, le membre se dérobant sous eux dès que la flexion du genou atteint un certain degré. Mais indépendamment de ces troubles, le membre est capable de remplir sa fonction d'une façon à peu près normale. Il peut même arriver que la gêne occasionnée par la luxation soit suffisamment minime, pour que chez un malade

de Bergmann la déformation n'ait été reconnue qu'accidentellement à la suite d'une simple contusion du genou.

4° Traitement. — Lorsque le trouble fonctionnel est peu marqué, il peut suffire de consolider le genou au moyen d'une genoullière, et de développer la force des muscles par le massage, l'électrisation, une gymnastique raisonnée de l'articulation.

Mais souvent il est nécessaire d'intervenir. Quatre sortes d'intervention ont été faites jusqu'ici. La plus simple consiste à reposer la rotule, en faisant au besoin une incision de décharge le long de son bord externe, et à la maintenir en raccourcissant l'aileron rotulien interne soit par un plissement (Le Dentu), soit par une résection en forme d'ellipse (Bajardi).

Mais cette méthode est rarement suffisante. On a fait avec plus de succès le déplacement du tendon rotulien dont l'insertion inférieure est reportée plus en dedans sur le condyle interne de sorte que la rotule n'est plus sollicitée à se porter en dehors pendant la contraction du quadriceps (Roux, Alsberg). Koenig a combiné la transplantation avec l'excision capsulaire. Pollard, Lucas-Championnière, Broca, conseillent d'étendre l'intervention au squelette, pour remédier au développement insuffisant du condyle externe, en élargissant et en creusant la fossette intercondylienne. Kirmisson a été plus loin en fixant la rotule au condyle externe. Cette sorte d'arthrodèse devient nécessaire lorsque le genou est très relâché, ou bien lorsqu'il y a un trouble musculaire important du fait de la paralysie infantile ou de la rétraction des muscles fléchisseurs.

ARTICLE III

GENU RECURVATUM CONGÉNITAL

On désigne sous ce nom une malformation du membre inférieur caractérisée parce que le genou est en hyperextension, la jambe formant avec la cuisse un angle ouvert en avant.

1° Symptômes. — L'aspect qui en résulte est très caractéristique (fig. 178) : au niveau du genou, la jambe se coude brusquement en avant, formant avec la cuisse un angle obtus, droit ou même aigu, au point que l'on a vu parfois les deux segments du membre venir presque au contact par leur face antérieure.

Fig. 178.
Genu recurvatum (d'après Hoffa).

En avant du genou, la peau forme un ou deux plis de flexion au niveau desquels le doigt s'enfonce atteignant difficilement les os. La rotule se sent mal, elle peut d'ailleurs être déplacée, atrophiée ou même complètement absente. La région poplitée est par contre étalée, saillante, elle forme le sommet de l'angle décrit par le genou. La peau est tendue au-dessus des condyles qui la soulèvent parfois assez pour dessiner leur relief à sa surface. Au palper, on reconnaît leur forme caractéristique, l'échancrure qui les sépare ; ils sont accessibles au doigt sur la plus grande partie de leur étendue, et ont donc perdu leurs rapports normaux avec le tibia. Celui-ci est difficile à sentir et à délimiter ; sa surface articulaire déborde le fémur en avant,

mais elle reste cachée au fond du pli antérieur, et ne fait pas à ce niveau une saillie bien appréciable.

Spontanément, l'enfant tient son articulation raide ; mais on peut lui imprimer des mouvements assez étendus soit pour exagérer l'hyperextension, soit pour la corriger. Dans ce dernier sens, on peut atteindre la rectitude, quelquefois un léger degré de flexion ; mais celle-ci est bientôt arrêtée, et si l'on insiste, on provoque une douleur assez vive. Pendant ces essais de flexion, le quadriceps se tend fortement ; lorsqu'on cesse de presser sur la jambe, on la voit revenir à sa position ordinaire d'hyperextension par un mouvement à la fois brusque et un peu élastique, analogue à celui qui serait produit par la détente d'un ressort.

Enfin l'articulation du genou n'a pas sa solidité normale, et on peut lui imprimer des mouvements de latéralité plus ou moins étendus.

Comme lésions concomitantes, on a observé le raccourcissement du membre, une rotation externe anormale de la jambe, ou du genu valgum. Il est de plus, assez fréquent de voir coexister d'autres malformations ayant probablement la même origine, telle que le pied bot, la luxation congénitale de la hanche.

Lorsque l'enfant a grandi, sans l'intervention d'aucun traitement, on voit généralement l'hyperextension diminuer sous l'influence du poids du membre, et le genou s'immobiliser dans une position voisine de la rectitude. La gêne fonctionnelle qui en résulte est comparable à celle qui serait due à une ankylose du genou, à moins que la mobilité latérale ne soit assez prononcée pour rendre la solidité de l'articulation insuffisante.

2° Étiologie. — Le genu recurvatum est une malformation assez fréquente. Drehmann en a réuni 127 observations : nous-même en avons rencontré trois cas dans l'espace de quelques années. Il est souvent bilatéral. Sa pathogénie prête aux mêmes discussions que celle des autres luxations congénitales, elle est toutefois une de celle pour qui la théorie mécanique

paraît être la plus défendable (MULLER, DREHMANN, KIRMISSON).

On s'explique bien en effet son développement par une attitude anormale du membre, relevé au-devant du tronc pendant la vie intra-utérine, et maintenu dans cette position par une cause quelconque de compression, oligo-amnios, bride amniotique, etc. Sa concordance avec d'autres malformations telles que le pied bot, la luxation congénitale de la hanche, ne serait pas un argument contre cette hypothèse, car ces malformations peuvent aussi avoir parfois une origine mécanique.

3° **Anatomie pathologique**. — DREHMANN a résumé un certain nombre d'autopsies auxquelles est venue se joindre celle qu'à publiée récemment DELANGLADE.

Les déformations osseuses sont peu considérables : les condyles fémoraux dont la partie postérieure n'est pas articulaire, sont quelquefois étroits, et leur revêtement cartilagineux imparfait. DELANGLADE a trouvé dans un cas une inflexion en avant de l'épiphyse inférieure du fémur qui faisait avec la diaphyse un angle de 150°. L'os avait pris la forme d'une crosse et la déformation siégeait dans la région juxta-épiphysaire et non pas dans l'articulation. Mais ce fait jusqu'ici unique ne peut pas servir à expliquer les cas ordinaires de genu recurvatum.

Le tibia, dont la conformation n'est pas sensiblement modifiée, s'articule avec la partie du fémur qui sert normalement à former l'articulation fémoro-rotulienne. Celle-ci se déforme quelquefois pour s'adapter à la partie correspondante du tibia, et cette modification pourrait être, d'après DREHMANN, une cause de l'irréductibilité du déplacement. Les ménisques sont ordinairement normaux. La capsule articulaire et les ligaments sont peu modifiés, mais présentent souvent une laxité anormale.

Enfin du côté des muscles on note une rétraction toujours assez prononcée du quadriceps. Par suite du changement survenu dans la direction du membre, les muscles fléchisseurs de la jambe et notamment le biceps passent en avant de l'axe de rotation du genou et deviennent extenseurs ; loin de lutter contre la déformation, ils tendent donc à l'exagérer.

Ces données anatomo-pathologiques ne nous éclairent pas d'une manière complète sur les obstacles qui s'opposent à la réduction dans un grand nombre de cas. La tension des muscles, et particulièrement du quadriceps, est certainement un facteur important, mais il semble n'être pas le seul, et les faits connus actuellement ne permettent pas d'établir quelles sont les autres causes d'irréductibilité.

L'interprétation anatomique des faits réunis en clinique sous le nom de genu recurvatum est d'ailleurs encore discutée. Les résultats du traitement montrent que tantôt on obtient facilement une guérison durable, tantôt au contraire il est tout à fait impossible de rétablir les os dans leurs rapports normaux. C'est pour cela que Drehmann a proposé de distinguer le genu recurvatum simple de la luxation du genou. Le premier serait caractérisé par une simple attitude vicieuse sans déplacement des condyles en arrière et avec conservation de la flexion, la luxation du genou se reconnaîtrait à la saillie du fémur dans le creux poplité et à l'impossibilité de fléchir. Mais lorsqu'on examine les faits, on voit qu'ils ne se prêtent pas à une division en deux classes aussi distinctes, car on trouve de nombreux cas intermédiaires. Il vaut mieux admettre qu'il existe toute une gamme de lésions allant depuis la subluxation la plus atténuée jusqu'à la luxation complète, et continuer à les décrire sous le nom, cliniquement très expressif, du genu recurvatum congénital.

4° Traitement. — Il y a des formes bénignes qui guérissent spontanément ou avec l'aide de moyens simples : massage, mouvements répétés de flexion, immobilisation en flexion pendant quelques jours au moyen d'une attelle en gutta-percha. Le retour à l'état normal est alors complet, au bout de quelques semaines ou de quelques mois.

Ces conditions favorables ne sont nullement en rapport avec le degré de la déformation : ainsi, on cite l'observation de Gueniot dans laquelle la jambe était complètement repliée sur la cuisse et dont la guérison fut obtenue facilement. La saillie des condyles dans le creux poplité, la bilatéralité ne sont pas

non plus des circonstances imposant certainement un mauvais pronostic que paraissent seules justifier jusqu'ici la malformation rotulienne et une laxité très prononcée de l'articulation.

Il est par contre des cas ou la réduction est laborieuse. Drehmann indique pour la réaliser le manuel opératoire suivant : sous anesthésie la jambe est d'abord mise en hyperextension forcée, puis, en pressant sur le pied, on cherche à faire glisser le tibia sur la face antérieure du fémur. La jambe est alors fléchie rapidement tandis qu'on exerce une contre-pression d'arrière en avant sur les condyles fémoraux. Ces manœuvres réussissent quelquefois ; elles aboutissent souvent à une fausse réduction, ou bien se compliquent d'une fracture ou d'un décollement épiphysaire de l'extrémité inférieure du fémur.

Kirmisson condamne cette réduction brusque ; il conseille de faire d'abord sous anesthésie un redressement aussi complet que possible et de le maintenir par une attelle en gutta-percha, puis d'entreprendre le massage quotidien du genou, en cherchant à augmenter progressivement les mouvements de flexion.

La méthode employée par Wolff a trouvé jusqu'ici peu d'imitateurs. Après avoir découvert l'articulation par une incision curviligne, il allongea artificiellement le tendon du quadriceps en faisant des incisions alternativement sur chacun de ses bords ; puis, la réduction restant impossible, il détacha la tubérosité antérieure du tibia et la fixa dans une position plus élevée. Le résultat fut satisfaisant.

ARTICLE IV

GENU VALGUM

A l'état normal, les rapports du tibia avec le fémur sont tels qu'une ligne tirée de la tête fémorale au milieu de l'espace intermalléolaire, passe au centre de l'articulation du genou. Lorsque la jambe se dévie en dehors, le genou se trouve déplacé

en dedans de cette ligne, et l'on a un genu valgum, la déformation inverse constitue le genu varum.

D'après ALBERT 30 pour 100 des sujets considérés comme normaux auraient un léger degré de valgus ou de varus. L'état pathologique ne commence que lorsque l'altération de la forme devient évidente.

§ 1. — ÉTIOLOGIE

Le genu valgum peut être symptomatique de lésions très diverses : traumatismes, inflammations de la jointure ou des extrémités osseuses voisines, paralysie ou contracture des muscles, etc. Mais nous ne devons retenir ici que deux variétés, le genu valgum rachitique et le genu valgum des adolescents.

α) Le *genu valgum rachitique* est accompagné des symptômes généraux du rachitisme, et s'associe fréquemment avec des déformations complexes des membres inférieurs.

Il est également fréquent dans l'un et l'autre sexe, et se développe presque toujours dans la première enfance. Une statistique de KIRMISSON montre que, rare dans la première année, il se rencontre surtout de un à trois ans. Son apparition coïncide donc avec le moment où l'enfant se met à marcher, et c'est là, en effet, très probablement la cause occasionnelle la plus importante. On peut incriminer aussi certaines circonstances accessoires telles que l'habitude que prennent les enfants de marcher les jambes écartées pour accroître leur solidité, l'action des jarretelles, la pression que subit la jambe lorsque l'enfant est porté sur les bras, etc.

La statistique montre de plus que le genu valgum devient rare après quatre ans ; ceci laisse penser que cette déformation a une assez grande tendance à disparaître spontanément comme toutes les courbures rachitiques de la première enfance.

β) Le *genu valgum des adolescents* se rencontre surtout chez les garçons, et a son maximum de fréquence vers l'âge de seize ans. Les professions qui obligent à rester longtemps debout comme celles de menuisier, boulanger, serrurier, ont sur son développement une influence tellement manifeste qu'on

a été tenté d'en faire une maladie professionnelle. C'est ainsi qu'en Allemagne on lui a donné le nom de Bäckerbein (jambe de boulanger). Mais, tout en reconnaissant cette influence, indiscutable, il faut se garder d'une exagération. Bouland, Tillaud, Mikulicz ont vu le genu valgum se développer sur des sujets travaillant assis.

§ 2. — Anatomie pathologique

Cette distinction du genu valgum de la première enfance et du genu valgum de l'adolescence, doit être conservée pour l'étude de l'anatomie pathologique, car les conditions du développement de la lésion sont assez différentes dans les deux cas.

Dans la première enfance, les épiphyses en grande partie cartilagineuses ne jouent pas un rôle appréciable dans la production de la déformation qui paraît due exclusivement à l'incurvation des diaphyses.

Au contraire, dans l'adolescence, les diaphyses déjà ossifiées et solides ne participent pas d'une façon importante à la déformation, et les lésions se limitent à l'articulation et à son voisinage immédiat.

1° Genu valgum rachitique. — Les déformations qui le produisent siègent sur le fémur ou sur le tibia, parfois simultanément sur ces deux os.

α) Sur le *fémur*, on trouve généralement une courbure à concavité interne qui occupe le quart inférieur de la diaphyse, et a pour effet de dévier en dehors l'extrémité inférieure de l'os, et par suite toute la partie sous-jacente du membre (fig. 179). Quelquefois cependant, il n'y a pas de courbure, mais un allongement anormal du bord interne du fémur qui modifie de même l'orientation de l'épiphyse en repoussant en bas le côté interne du cartilage conjugal et de l'épiphyse (fig. 180).

Ces déformations ne sont généralement pas des manifestations primitives du rachitisme; elles se développent comme une compensation de la grande courbure à convexité antéro-

externe de la partie moyenne du fémur qui existe dans la plupart des cas de rachitisme.

Le condyle interne est abaissé et saillant, la partie de la région juxta-épiphysaire qui est située directement au-dessus

Fig. 179.
Genu valgum rachitique, courbure diaphysaire du fémur, légère courbure diaphysaire du tibia.

Fig. 180.
Genu valgum rachitique, allongement du bord interne du fémur, légère courbure diaphysaire du tibia.

de lui est élargie transversalement, aplatie d'avant en arrière, de sorte que le bord interne arrive à figurer une sorte de crête verticale aiguë, assez saillante pour faire parfois un relief sensible sous les segments.

Le fémur est de plus tordu suivant son axe, de telle sorte que sa face antérieure regarde en dehors, et que son bord

interne tend à se porter en avant, ce qui le fait paraître encore plus volumineux et plus saillant.

β) Le *tibia* d'après Mac Ewen participe dans un tiers des cas à la production du genu valgum rachitique.

Il s'agit le plus souvent d'une coudure à convexité interne qui se fait assez brusquement à l'union du tiers supérieur avec le tiers moyen du tibia, c'est-à-dire à une assez grande distance de l'articulation. Le genu valgum tibial peut être dû aussi au simple allongement du bord interne de l'extrémité supérieure du tibia, sans qu'il y ait de courbure véritable de l'os.

Le tibia est large, aplati d'avant en arrière. On trouve souvent le long de son bord interne, à l'union du tiers supérieur avec le tiers moyen, une ou deux petites saillies osseuses, dites *épines de Mac Ewen*, qui pour la plupart des auteurs correspondent à l'insertion inférieure du ligament latéral interne.

Le genu valgum tibial est rarement pur, souvent il existe en même temps une incurvation à convexité antérieure des tiers moyen et inférieur, avec aplatissement transversal de l'os. Celui-ci qui est aplati d'avant en arrière à sa partie supérieure présente donc un changement de forme assez brusque qui constitue, comme le dit Mac Ewen, une difformité formidable au point de vue du traitement.

2° Genu valgum des adolescents. — Le genu valgum des adolescents est à peu près toujours d'origine fémorale ; le tibia que nous avons vu causer le tiers des genu valgum infantiles joue ici un rôle très effacé. Nous trouverons donc les lésions les plus importantes sur le fémur, nous décrirons ensuite les altérations secondaires des autres parties de l'articulation.

α) La *déformation du fémur* consiste principalement comme l'a montré Mikulicz dans une incurvation à convexité interne, siégeant immédiatement au-dessus du cartilage de conjugaison (fig. 181). Celui-ci est lui-même augmenté de hauteur dans sa partie interne. Sous l'influence de cette double cause, le condyle interne s'abaisse, l'épiphyse se trouve placée obliquement par rapport à la diaphyse, d'où le genu valgum.

Mac Ewen a retrouvé la courbure de Mikulicz 120 fois sur 166 examens ; il ajoute que parfois, on peut trouver au lieu d'une courbure, un allongement anormal du bord interne de l'os.

Cependant Mikulicz semble être allé trop loin, en déniant à l'épiphyse fémorale toute participation à la production de la difformité. Mac Ewen, Chiari, Lannelongue et Guéniot ont constaté un allongement du condyle interne ; d'après Hoffa, la radiographie aurait confirmé cette notion. Il est d'autre part des cas, où on devrait admettre un raccourcissement du condyle externe (Tripier, Jaboulay). Albert à la suite de ses recherches récentes tend même à généraliser cette notion de l'aplatissement du condyle externe ; il a noté en outre que la surface articulaire externe du tibia est élargie, plus profonde, et que le ménisque externe est aplati, déformations qui témoignent de la surcharge supportée par cette partie de l'articulation du genou.

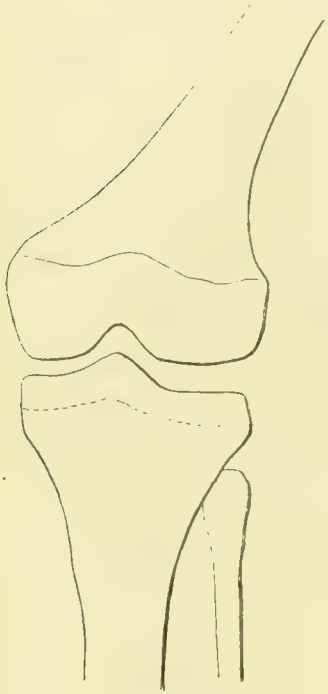

Fig. 181.
Genu valgum. (Dessinée d'après la radiographie et réduite.)

Albert a montré encore d'autres déformations de l'épiphyse inférieure du fémur : sur des coupes transversales, on voit qu'elle est élargie en dedans, mais réduite dans ses dimensions antéro-postérieures. Sur les coupes antéro-postérieures, on voit une exagération de la courbure du condyle interne qui expliquerait d'après lui l'hyperextension du genou.

Enfin le fémur est le siège d'une torsion autour de son axe longitudinal telle que le condyle interne est porté en avant. Il en résulte que l'axe du col fémoral et l'axe transversal passant par les condyles deviennent parallèles, et que l'angle de déclinaison du fémur disparaît. L'angle d'inclinaison du col

fémoral est souvent modifié mais pas toujours dans le même sens. NEUDÖRFER avait trouvé de la coxa vara. D'après ALBERT, le col serait parfois normal, parfois abaissé en coxa vara, mais le plus souvent court et redressé en coxa valga.

β) Du côté *du tibia*, on trouve des altérations de l'épiphyse supérieures analogues à celles que nous avons décrites dans l'épiphyse inférieure du fémur. La forme en **S** du tibia normal s'exagère de sorte que la partie supérieure de la diaphyse présente une courbure à sommet interne, tandis que la partie inférieure est convexe en dehors. Enfin, le tibia présente, comme le fémur, une torsion sur son axe ; elle est dirigée dans le même sens, c'est-à-dire de manière à porter la malléole interne en avant.

γ) L'*architecture du fémur et du tibia* subit des changements importants du fait du genu valgum. On trouve en dehors un épaississement notable du tissu spongieux, dont les travées sont presque le double de celles du côté interne ; de même, la couche corticale s'épaissit en dehors au point de devenir jusqu'à quatre fois plus épaisse qu'en dedans. Il est évident que l'os s'est adapté aux conditions statiques anormales dans lesquelles il se trouve en se condensant du côté soumis à la pression la plus forte, tandis que du côté opposé il tend au contraire à se raréfier et à s'atrophier.

δ) L'*examen histologique du cartilage de conjugaison* a montré à MIKULICZ, dans le fémur comme dans le tibia, des altérations rachitiques typiques, prolifération exagérée et irrégulière des cellules cartilagineuses, trouble de l'ossification, etc.

ε) Les *autres parties de l'articulation* ne présentent que des altérations secondaires : le cartilage de revêtement est épaissi sur le condyle externe ; il est aminci sur le condyle interne, et dans les cas invétérés il peut même disparaître, tandis que se développent des productions ostéophytiques analogues à celles de la scoliose et du pied plat.

La rotule se déplace presque toujours en dehors, entraînée par le tendon du quadriceps. Elle peut arriver à se subluxer ainsi en dehors et à élargir notablement sa surface de glissement sur le condyle externe.

La capsule est souvent agrandie et relâchée, permettant l'hyperextension du genou et une certaine mobilité anormale surtout dans le sens de la rotation. On n'a trouvé sur les ligaments aucune altération notable.

La synoviale peut être épaissie ; il n'est pas rare de trouver dans sa cavité un peu d'exsudat séreux lorsqu'il s'agit de déformations anciennes et considérables.

Quant aux parties molles voisines, il n'y a à mentionner que la rétraction du biceps et de la partie externe du fascia lata qui se tendent parfois sous la peau au point d'avoir pu donner l'impression d'une rétraction primitive.

§ 3. — Pathogénie

La pathogénie du genu valgum rachitique de la première enfance est simple : c'est celle de toutes les déformations rachitiques des membres inférieurs.

Il n'en est pas de même pour le genu valgum des adolescents dont la nature prête à des discussions qui ne sont pas encore épuisées.

Avec les notions que nous avons aujourd'hui sur son anatomie pathologique, il n'est plus possible de s'arrêter aux opinions anciennes qui faisaient dépendre cette déformation d'une lésion des parties molles : rétraction du biceps (Duchenne), du ligament latéral externe et du biceps (Guérin), relâchement du ligament latéral interne (Malgaigne). Il est bien certain que les altérations primitives sont dans l'os, mais la difficulté commence lorsqu'on cherche à les définir.

A ce point de vue, les auteurs se sont partagés en deux groupes ; les uns pensent que l'altération primitive est intra-articulaire, et consiste dans l'allongement du condyle interne, ou le raccourcissement du condyle externe qui se laisse aplatir, ou s'arrête dans sa croissance. Albert semble avoir admis cette théorie et considérer l'aplatissement mécanique du condyle externe comme le premier phénomène du genu valgum, l'inflexion de l'extrémité inférieure de la diaphyse étant secon-

dairement la conséquence de la traction exercée sur elle par le ligament latéral interne.

Au contraire, Marchand et Terrillon, Mikulicz admettent que le genu valgum résulte de lésions extra-articulaires c'est-à-dire de l'incurvation à convexité interne du tiers inférieur du fémur, de l'allongement du bord interne, ou d'une inflexion qui se produit dans l'épaisseur même du cartilage conjugal. On peut adopter cette théorie sans nier pour cela l'existence des déformations condyliennes qui seraient à considérer dès lors comme des phénomènes secondaires.

Le débat n'est pas encore définitivement clos. Il est certain, de par les observations cliniques et radiographiques que les lésions du tiers inférieur du fémur existent souvent et paraissent avoir la première place dans la pathogénie de la déformation. Si donc, on admet un genu valgum d'origine épiphysaire ce ne peut être que pour des cas exceptionnels.

Il reste à savoir maintenant quelle est la cause de cette déformation osseuse.

Hueter, Volkmann, Ollier, Tripier l'ont considérée surtout comme étant la conséquence d'un trouble ostéogénique d'origine mécanique. La partie externe de l'os, soumise à une pression exagérée, serait retardée dans sa croissance, d'où le défaut de hauteur du condyle externe, et l'allongement du condyle interne. Mais ce trouble de croissance est douteux ; si même il existait il pourrait n'être qu'une conséquence et non la cause de la déformation.

Jaboulay interprète le genu valgum comme la conséquence d'un trouble statique du membre inférieur résultant d'une déformation sus-jacente du col fémoral, du bassin ou du rachis, ou sous-jacente telle que le pied plat, ou bien d'une simple anomalie de l'évolution naturelle du membre inférieur. A l'état normal chez l'enfant, l'extrémité supérieure du tibia regarde en haut en arrière et en dedans ; plus tard elle devient horizontale. Si cette modification d'orientation ne se produit pas, il peut en résulter une sollicitation au genu valgum.

La majorité des auteurs considère le genu valgum comme

étant le résultat de la pression du poids du corps sur des os normalement ramollis. La courbure juxta-épiphysaire de Mikulicz ou l'aplatissement du condyle externe d'Albert, s'expliquent ainsi de la façon la plus simple.

L'action mécanique du poids du corps, dont l'importance est bien démontrée par le rôle de la station debout dans l'étiologie de cette déformation, n'est pas cependant indispensable, puisqu'on a vu le genu valgum se produire chez des sujets travaillant assis. C'est donc au ramollissement du squelette que revient la première place et il faut définir quelle est sa nature.

C'est toujours le même problème qui s'est posé déjà pour la scoliose, la coxa vara, et que nous retrouverons encore à propos du pied plat. La malléabilité physiologique des os en voie de croissance ne paraît pas être une explication suffisante dans la plupart des cas, et il faut savoir si cet état pathologique du squelette dépend du rachitisme ou d'une autre cause.

Pour le genu valgum nous avons une donnée positive. Mikulicz a démontré d'une façon indiscutable l'existence de lésions rachitiques dans le cartilage de conjugaison. Il est donc certain qu'une partie au moins des genu valgum des adolescents sont de nature rachitique. Il s'agit alors soit d'un rachitisme de l'enfance réchauffé par la croissance ou par un excès de travail, soit du véritable rachitisme tardif.

Mais faut-il généraliser et dire avec Mikulicz, Kirmisson, que le genu valgum des adolescents est toujours rachitique ? Beaucoup de chirurgiens répondent avec Hoffa par la négative. Nous savons qu'en dehors du rachitisme, un grand nombre d'états pathologiques sont capables de ramollir le squelette au point de créer des déformations. La tuberculose, l'ostéomyélite en sont des exemples typiques. N'est-il pas admissible que des états infectieux, subaigus ou chroniques tels qu'on en observe souvent dans les régions juxta-épiphysaires au cours de l'adolescence, puissent causer le genu valgum ? Ombredanne a rapporté récemment un fait très intéressant à ce point de vue dans lequel on a vu le genu valgum s'accroître brusquement à la suite d'un accès de fièvre ; il s'appuie sur cette circonstance pour l'interpréter comme le résultat d'une infection

osseuse atténuée, véritable ostéomyélite terminée par résolution.

§ 4. — Symptômes

Le symptôme dominant du genu valgum est la déviation du genou en dedans ; il en résulte que la jambe forme avec la cuisse un angle ouvert en dehors, dont le

Fig. 182.
Genu valgum rachitique.

Fig. 183.
Genu valgum rachitique.

sommet se trouve au niveau de l'interligne articulaire du genou. Cet angle mesure en général de 150° à 160°, il est

rare de le voir descendre au-dessous de 145° (Kirmisson).

On peut le mesurer directement à l'aide d'un goniomètre, mais on se contente généralement d'apprécier le degré de la déformation, en déterminant la distance qui sépare la malléole interne du plan médian du corps, les genoux étant au contact, ou bien la distance qui s'étend entre le condyle externe et une ligne menée du trochanter à la malléole externe.

La déformation du genu valgum n'existe que si le membre est en rectitude. A mesure qu'on fléchit l'articulation on voit la déviation de la jambe diminuer, pour disparaître entièrement lorsque la flexion est complète. Ce phénomène s'observe dans les déformations d'origine fémorale, qui forment la très grande majorité des cas du genu valgum ; il manque toutefois lorsque la déformation est due exclusivement à une courbure du tibia. Il a suscité des explications multiples.

Hueter et Girard l'attribuaient à une déformation du condyle interne qui, allongé, mais non modifié dans ses dimensions antéro-postérieures, laisserait la jambe reprendre pendant la flexion sa direction normale. Mais l'anatomie pathologique n'a pas confirmé l'existence de cette déformation condylienne : Mikulicz, Polosson pensent que le fémur exécuterait inconsciemment pendant la flexion, un mouvement de rotation qui aurait pour effet de permettre à la jambe de venir se placer dans le même plan que la cuisse et parallèlement à elle. Girard fait intervenir aussi la laxité anormale du genou. L'explication de Kirmisson est plus facile à comprendre. Par suite de la déformation du fémur, l'axe transversal de l'articulation est oblique à la fois par rapport au fémur et au tibia. Si cette obliquité est égale pour les deux os, le mouvement de charnière qu'ils exécutent pendant la flexion doit les ramener l'un sur l'autre comme les branches d'un compas coudé.

Dans les déformations légères, la forme du genou n'est pas sensiblement modifiée ; il en est autrement si le genu valgum est peu accentué et ancien.

Souvent alors la rotule est attirée en dehors par le tendon du quadriceps qui suit le déplacement dans cette direction de la tubérosité du tibia sur laquelle il s'insère par

l'intermédiaire du ligament rotulien. Il peut en résulter une véritable subluxation de la rotule en dehors.

Le condyle interne est saillant et paraît hypertrophié, mais cette augmentation de volume est plus apparente que réelle

Fig. 184.
Genu valgum gauche.

Fig. 185.
Genu valgum droit.

et résulte de ce que cette saillie, située au point culminant du genou, et découverte par le déplacement de la rotule en dehors, est en outre portée en avant par la torsion du fémur. Par contre, au-dessus de lui, on trouve souvent chez les rachitiques le bord interne de l'os épaissi, élargi en forme de crête plus ou moins saillante sous la peau.

Chez les sujets maigres, on peut reconnaître quelquefois par la palpation la courbure à convexité interne de l'extrémité inférieure du fémur ; mais le plus souvent la radiographie

seule permet de déterminer exactement les lésions en montrant l'incurvation ou l'allongement du bord interne du fémur ou du tibia, et même dans une certaine mesure les déformations des condyles.

Dans le genu valgum, l'articulation du genou présente souvent une laxité exagérée qui permet à la jambe de se mettre en hyperextension sur la cuisse, et d'exécuter des mouvements de rotation parfois assez étendus. Grâce à elle, les malades peuvent aussi souvent redresser leur déformation par un effort musculaire.

Dans les cas invétérés, on trouve parfois un peu d'hydarthrose avec épaississement de la synoviale.

Le genu valgum détermine des déformations compensatrices dans diverses parties du corps. Lorsque la lésion est unilatérale, le raccourcissement occasionne l'inclinaison du bassin et le développement d'une scoliose statique. Lorsqu'elle est bilatérale, les malades sont amenés à prendre des attitudes particulières pour éviter de se heurter les genoux. Dans les formes légères, il leur suffit de tenir leurs jambes en légère abduction ; mais, à partir d'un certain degré, ils sont obligés d'y ajouter la rotation externe qui fait regarder le sommet de l'angle plus en avant, et en diminue ainsi la saillie en dedans. Enfin dans les cas tout à fait extrêmes où la marche semblerait de prime abord impossible, les malades parviennent encore à atténuer ce trouble fonctionnel en tenant leurs membres en légère flexion.

Le pied est obligé de s'adapter aux conditions défectueuses qui résultent pour lui de l'obliquité du tibia et de l'attitude anormale du membre. Pour reposer sur toute la plante, il subit une déformation bien étudiée par Albert sous le nom de *pied varus de compensation*. Elle consiste dans un mouvement de supination du pied tout entier, tandis que l'avant-pied se met en forte adduction et flexion plantaire. Il peut à la longue se produire dans ces conditions des déformations de l'astragale (Albert).

Le genu valgum peut aussi s'accompagner de pied plat, soit lorsque la faiblesse ligamenteuse et musculaire du sujet ne

lui permet pas de résister au poids du corps et de faire sa déformation compensatrice, soit parce que la même dystrophie d'où est né le genu valgum s'est localisée aussi sur le pied pour déterminer le pied plat.

§ 5. — Évolution, pronostic

L'évolution du genu valgum dépend beaucoup de sa nature et de l'âge des malades.

Chez les enfants du premier âge, il se redresse spontanément dans la plupart des cas, comme le font les autres courbures rachitiques. La déformation persiste seulement dans les formes graves, avec arrêt ou retard prolongé de la croissance. Il n'y a plus grande amélioration à attendre après six ou sept ans.

Le genu valgum des adolescents a généralement un pronostic moins favorable. Dans la plupart des cas, il augmente progressivement jusqu'à l'âge de dix-huit à vingt ans, puis reste stationnaire. On peut le voir s'accroître brusquement sous l'influence d'une sorte de poussée inflammatoire accompagnée de fièvre (Ombredanne). D'après Honsell, le genu valgum des adolescents serait aussi susceptible d'amélioration spontanée. Sur 12 malades qu'il a suivis, 6 ont présenté une diminution sensible de la déformation sans autre traitement que le repos.

§ 6. — Traitement

Le traitement doit s'inspirer de ces différences dans l'évolution du genu valgum ; il faut l'envisager chez les enfants du premier âge et dans l'adolescence.

A. — Traitement du genu valgum infantile

La déformation du genou est alors souvent un des éléments d'une déformation plus complexe portant sur l'ensemble du membre inférieur, et son traitement se confond avec celui de cette dernière : à la période d'état du rachitisme, appliquer

à ce dernier le traitement général et diététique ordinaire, et interdire la marche ; plus tard, lorsque la maladie est en voie de régression, favoriser le redressement spontané par une bonne hygiène générale, le massage, etc.

L'indication des tuteurs orthopédiques (fig. 186) doit être le plus souvent réservée aux cas dans lesquels on voit la déformation n'avoir aucune tendance à s'améliorer, ou même s'aggraver vers l'âge de trois ou quatre ans. Plus tôt, ils sont inutiles et plutôt gênants.

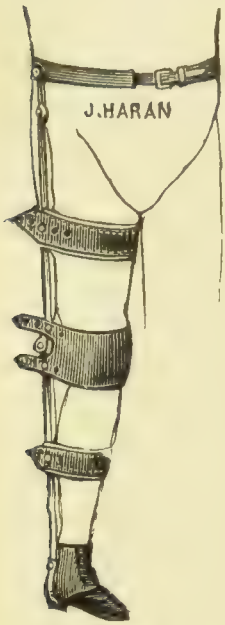

Fig. 186.
Tuteur orthopédique pour genu valgum.

Enfin, on peut admettre l'indication d'une correction opératoire dans les cas où la déviation est trop considérable pour pouvoir disparaître spontanément. On fait alors le *redressement forcé* sous anesthésie, c'est-à-dire une véritable ostéoclasie manuelle du fémur qui est le plus souvent facile. Kirmisson insiste sur la nécessité qu'il y a de limiter son effort sur l'extrémité inférieure du fémur, pour éviter de faire une entorse du genou. Saurel, Barbarin et Barbier ont en effet montré que, même chez les enfants, le ligament latéral externe se déchire facilement si l'on ne prend pas cette précaution, et le relâchement des ligaments qui résulte du rachitisme, augmente évidemment ce danger.

Après avoir redressé le membre, on l'immobilise dans un appareil plâtré pendant environ vingt jours. Mais, même après la consolidation complète, il faut encore interdire la marche pendant plusieurs mois, et faire porter un tuteur, car la tendance à la récidive est souvent très grande.

Après six ans, le traitement du genu valgum infantile est soumis aux mêmes règles que celui du genu valgum des adolescents. Il suffit de remarquer que l'état particulier d'éburnation des os ne permet pas l'emploi des méthodes de douceur,

et qu'il nécessite même souvent l'ostéotomie de préférence à l'ostéoclasie. De plus, la fréquence relative des déformations du tibia oblige quelquefois à porter l'intervention sur cet os. Nous reviendrons plus loin sur ce sujet.

B. — Genu valgum des adolescents

Au début, on peut encore employer de petits moyens : interdiction des longues marches et du travail debout, repos, massage et gymnastique de développement musculaire, traitement de l'état général s'il est défectueux, etc. ; mais l'indication se montre bientôt de faire disparaître la déformation.

Jusqu'à l'âge de dix-huit ans environ, la mollesse relative du squelette permet d'employer des méthodes lentes ; passé cet âge, on ne peut plus guère compter sur l'élasticité du squelette, et l'opération reste la seule ressource.

Nous avons donc à décrire un traitement orthopédique et un traitement opératoire.

1° Traitement orthopédique. — Un moyen simple, conseillé déjà par A. Paré, consiste dans l'emploi de chaussures mettant le pied en supination et l'avant-pied en adduction, identiques en somme au soulier pour pied plat que nous décrirons plus loin. Il résulte de cette attitude du pied, une sollicitation constante à le rapprocher de la ligne médiane, et à faire disparaître l'abduction de la jambe.

Les tuteurs s'inspirent à peu près tous de la même idée directrice. Une tige externe, fixée en haut dans une ceinture pelvienne, en bas, dans le talon de la chaussure, et sur laquelle on adapte un dispositif attirant le genou en dehors (fig. 186). Ce peut être une simple genouillière en cuir, ou bien un appareil à vis (Redard). Il est nécessaire pour avoir une bonne action correctrice, d'immobiliser le genou, sans quoi, celui-ci se dérobe facilement par une légère flexion, à la pression que l'on cherche à exercer sur lui.

Hoffa conseille beaucoup l'attelle de Thomas (fig. 187 et 188). Elle se compose d'une forte attelle externe qui, fixée en bas

dans la chaussure, appuie en haut sur le trochanter au moyen d'une plaque bien capitonnée et adaptée à la forme du bassin. Une autre attelle postérieure est destinée à empêcher la flexion du genou : elle se fixe par deux colliers faisant ressort, qui correspondent l'un au pli fessier, l'autre à la partie moyenne de

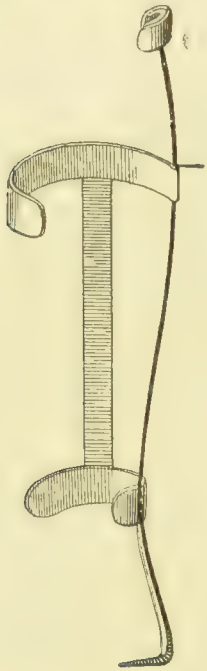

Fig. 187.
Attelle de Thomas.

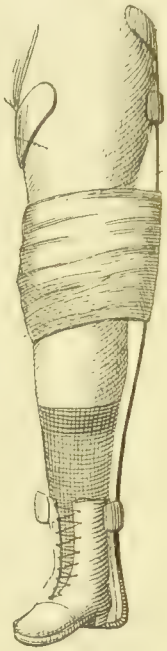

Fig 188.
Attelle de Thomas appliquée.

la jambe, et se relient en dehors à l'attelle externe. La traction qui doit attirer le genou en dehors est faite au moyen d'une large bande de flanelle.

On peut construire pour la nuit, des appareils plus simples agissant d'une façon analogue; par exemple, une attelle en bois ou en métal, bien garnie de ouate, et maintenue au côté externe du membre par un bandage roulé. L'attelle de Kirmisson remplace avantageusement cet appareil improvisé.

Pour remplacer les tuteurs orthopédiques souvent trop

onéreux, on a fait des appareils en plâtre ou en silicate, interrompus au niveau du genou où l'on applique un appareil redresseur, tige métallique externe (Bardeleben) traction élastique interne (Mikulicz). Mais ces appareils sont d'une confection difficile, et souvent mal tolérés. Il vaut mieux dans ces conditions faire le redressement complet opératoire.

Le redressement par étapes de J. Wolf est un intermédiaire entre les procédés orthopédiques, et les méthodes chirurgicales de traitement du genu valgum. Le malade étant endormi, on applique sur le membre bien garni de ouate un bandage plâtré qui va des malléoles à la racine de la cuisse. Au moment de la prise du bandage, tandis qu'un aide fixe le bassin, un autre repousse fortement la cuisse en dehors, et le chirurgien porte la jambe en dedans, de manière à obtenir le redressement le plus complet possible. On renouvelle cette manœuvre tous les trois jours jusqu'à la correction parfaite qui est obtenue au bout de trois à quatre séances; le membre est alors fixé définitivement dans un bandage articulé.

Cette méthode ne présente pas des avantages assez sérieux pour compenser la nécessité de faire plusieurs séances opératoires. On lui préfère donc avec raison le traitement chirurgical proprement dit.

2° Traitement opératoire. — Trois méthodes principales ont été employées pour la correction opératoire du genu valgum : le *redressement forcé*, l'*ostéoclasie*, l'*ostéotomie*.

a. *Redressement forcé.* — Cette méthode imaginée par Delore est généralement réservée aujourd'hui au genu valgum infantile; nous avons vu plus haut dans quelles conditions on l'emploie et quelles précautions il faut prendre pour éviter des désordres articulaires. La crainte de produire une déchirure du ligament latéral externe suivie d'une laxité gênante de l'articulation a fait abandonner cette méthode dans le genu valgum des adolescents. Les expériences de Santi montraient que sur le cadavre les manœuvres de redressement aboutissaient deux fois sur douze à ce résultat.

Cependant on semble en rappeler aujourd'hui de cette

condamnation peut être trop absolue. PANZERI, CODIVILLA en Italie, REINER en Allemagne ont repris cette méthode et montré qu'elle est susceptible de donner d'excellents résultats. Le risque de déchirer le ligament latéral externe serait négligeable, et la radiographie montre que la correction est presque toujours obtenue par un décollement épiphysaire dont le trait empiète plus ou moins sur la diaphyse fémorale soit en dedans soit en dehors. Le redressement forcé pourrait ainsi trouver sa place à côté de l'ostéoclasie pour les cas où l'éburnation des os n'est pas encore trop considérable. Il a l'avantage de faire la correction plus près du sommet de la courbure et de réduire ainsi la déformation compensatrice du fémur.

b. *Ostéoclasie.* — L'ostéoclasie a pour objet de fracturer le fémur au niveau de la région juxta-épiphysaire, et d'éviter ainsi à coup sûr les désordres articulaires. Les ostéoclastes actuels de ROBIN (fig. 189), COLLIN, LORENZ, permettent de localiser assez exactement la fracture au point que l'on a choisi. L'os casse avec un bruit sec. La consolidation demande trente à quarante jours.

Le redressement produit une légère incurvation de l'extrémité inférieure du fémur à concavité externe, mais la déformation qui en résulte est généralement très faible. ROBIN croit l'atténuer en corrigeant la position vicieuse du membre seulement au bout de huit à dix jours, lorsque le cal est déjà formé mais encore malléable : on préfère le plus souvent éviter cette complication, et faire le redressement immédiat, à moins qu'il ne s'agisse d'une déformation très considérable. On ne doit pas permettre l'usage du membre avant deux ou trois mois, la marche trop précoce pouvant amener une récidive rapide.

C'est dans le genu valgum des adolescents que l'ostéoclasie trouve sa meilleure indication, et qu'elle a donné ses plus beaux résultats. Chez les enfants rachitiques, elle présente quelques inconvénients suffisants pour lui faire préférer soit le redressement forcé, soit une intervention sanglante. Ou bien les os étant mous, la fracture ne s'accompagne d'aucun signe précis, et on est exposé à pousser le levier de l'ostéoclaste trop loin. J'ai vu dans ces conditions, entre les mains d'un de nos

maîtres, se produire une grave déchirure de la peau. Ou bien l'os éburné par le rachitisme est tellement dur qu'il résiste à un effort même considérable, et il n'est pas non plus sans danger de vouloir obtenir malgré tout la fracture.

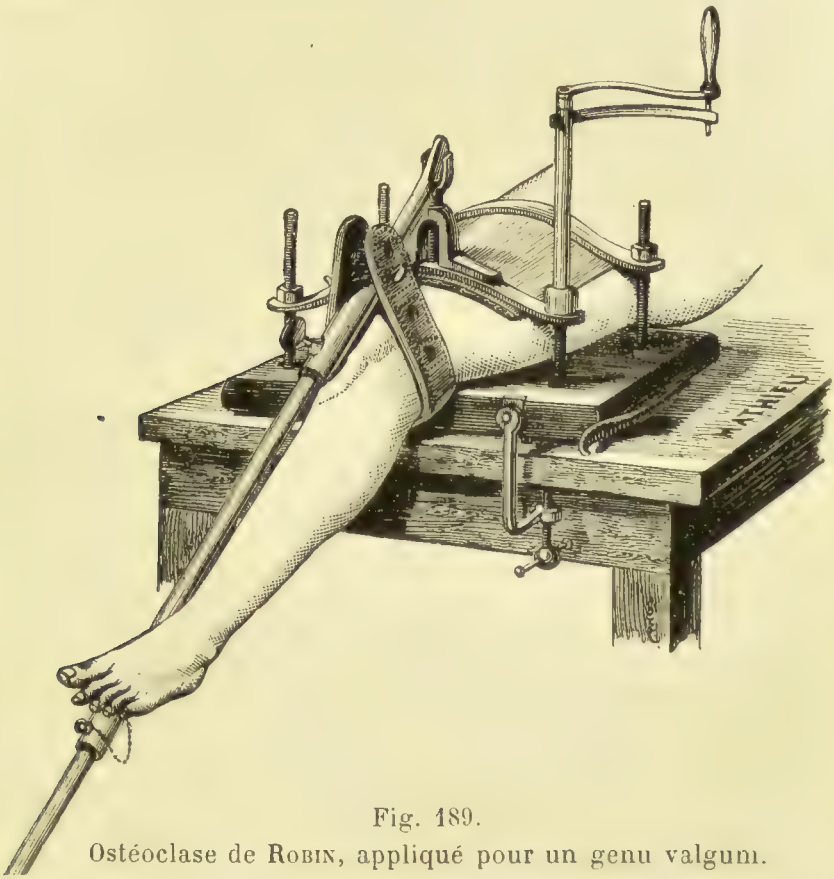

Fig. 189.
Ostéoclase de Robin, appliqué pour un genu valgum.

c. *Ostéotomie.* — Plus précise encore que l'ostéoclasie dans ses effets sur l'os, l'ostéotomie est devenue grâce à l'antisepsie tellement simple et bénigne que beaucoup la préfèrent comme méthode générale.

L'ostéotomie sus-condylienne de MacEwen (fig. 190) convient au plus grand nombre des cas. On la fait au côté interne, le tassement osseux produit par le ciseau facilitant le redressement avec un contact meilleur des os. L'incision est menée

parallèlement au tendon du grand adducteur et à un travers de doigt en avant de lui ; son milieu doit se trouver à un travers de doigt au-dessus du condyle. Elle traverse le vaste interne puis le périoste. En ruginant ce dernier sur chaque face de l'os et en le maintenant par un écarteur de Farabeuf, on isole exac-

Fig. 190.
Schéma de l'ostéotomie de Mac Ewen.

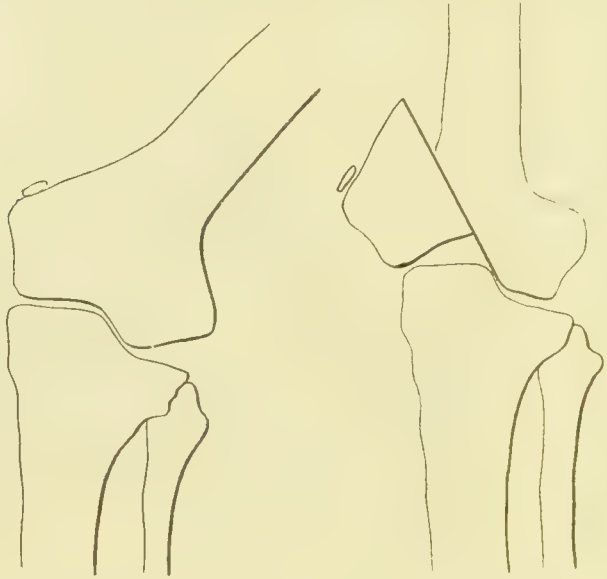

Fig. 191.
Schéma de l'opération d'Ogston : *a*, avant l'opération ; *b*, après redressement par l'ostéotomie.

tement l'os et on se met à l'abri de toute échappée dangereuse vers le creux poplité. La section est faite alors avec des ciseaux de volume décroissant de dedans en dehors et un peu d'arrière en avant. Lorsqu'elle a atteint les 3/4 de l'os on peut achever la division de ce dernier en faisant un effort sur la jambe. La plaie est suturée et le membre immobilisé dans un appareil plâtré.

De même que Robin après l'ostéoclasie, Wölfler a conseillé de faire après l'ostéotomie le redressement secondaire au bout de huit à dix jours, pour diminuer la déformation correctrice

du fémur. Mais cette pratique n'est pas généralement suivie.

L'opération de Mac Ewen a pour elle sa simplicité d'exécution, et la bénignité qui en résulte ; ses résultats sont très beaux dans la plupart des cas de genu valgum. Mais, lorsqu'il s'agit de déformations très accentuées, elle présente un double inconvénient : d'abord, au point de vue esthétique, la courbure correctrice que l'on produit sur l'extrémité inférieure

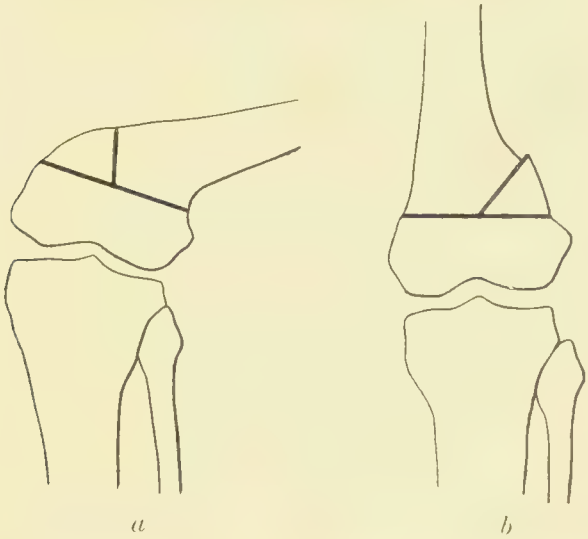

Fig. 192.
Schéma de l'opération de Krukenberg : *a*, trace de l'ostéotomie : *b*, après redressement.

du fémur, devient très visible, disgracieuse même à cause de la saillie considérable que fait alors le condyle interne ; de plus, le redressement ne peut se faire qu'au prix d'un déplacement en dedans de la jambe, dont l'axe ne se trouve plus sur le prolongement de celui du fémur.

C'est pour cette raison que, dans les déformations exceptionnellement graves, on a quelquefois recours à des opérations plus complexes. Nélaton, Ombredanne ont utilisé ainsi l'ostéotomie oblique du condyle interne, dite opération d'Ogston (fig. 191). Krukenberg a également obtenu un bon résultat en faisant une ostéotomie complexe dont le schéma ci-joint donne une idée (fig. 192).

Après avoir fait une ostéotomie transversale, il a excisé sur le côté interne un coin d'os haut d'environ cinq centimètres, et l'a transporté en dehors pour combler la large brèche osseuse créée par le redressement. Il faut remarquer toutefois que ces opérations ne peuvent être discutées que pour des sujets âgés, après la soudure complète des épiphyses.

C. — Traitement du genu valgum d'origine tibiale

Dans les déformations rachitiques où le genu valgum est dû à la courbure juxta-épiphysaire du tibia, on peut souvent obtenir un résultat suffisant en intervenant sur le fémur par une ostéoclasie ou une ostéotomie, et cette manière de faire est préférable parce qu'elle est plus simple.

Mais lorsque la déformation est trop accentuée, la correction sur le fémur est insuffisante, et on est obligé de la compléter par une intervention portant sur l'extrémité supérieure du tibia. L'ostéoclasie perd ici tous ses avantages, et on fait l'ostéotomie transversale du tibia dans sa région juxta-épiphysaire. Cette opération est rendue assez compliquée par l'épaisseur de l'os, et surtout par la nécessité de prendre des précautions pour éviter la blessure du sciatique poplité externe. Il est prudent de découvrir ce nerf par une incision spéciale et de faire préalablement l'ostéotomie du péroné.

ARTICLE V

GENU VARUM

Le genu varum est caractérisé par la déviation du genou en dehors; mais au lieu d'être causée comme le genu valgum par une coudure angulaire à sommet correspondant au genou, cette déformation est produite au contraire par une incurvation à concavité interne qui porte sur le membre tout entier.

Nous avons déjà vu qu'un léger degré de genu varum existe assez souvent, chez des sujets considérés comme bien conformés ; la difformité n'existe réellement que lorsque la dévia-

tion du genou est assez accentuée pour causer un trouble esthétique évident.

Le genu varum peut être un symptôme accessoire de diverses affections du genou, traumatismes, ostéo-arthrites, paralysies, etc. Nous n'avons à l'envisager ici que dans les cas où il forme une maladie distincte.

Fig. 193.
Genu varum bilatéral.

1° **Étiologie**. — Il se rencontre surtout chez les jeunes enfants à la période d'état du rachitisme : il est alors presque toujours bilatéral, donnant lieu à la déformation dite *jambes en O* (fig. 193). Lorsqu'il est unilatéral, le membre du côté opposé présente toujours une autre déformation rachitique, par

exemple un genu valgum, et on a alors les *jambes en guillemet*.

Chez l'adolescent et l'adulte, il est presque toujours le reste d'une déformation rachitique de la première enfance. On ne le voit pas apparaître comme le genu valgum au cours de l'adolescence et indépendamment du rachitisme.

2° Anatomie pathologique. — Les déformations des os qui donnent naissance au genu varum sont complexes. Il s'agit, en général, d'une courbure fémorale à convexité externe qui siège de préférence dans les 2/3 supérieurs du fémur, et d'une courbure tibiale dirigée dans le même sens, et qui occupe aussi la moitié inférieure de la jambe. Les lésions se trouvent donc loin du genou. Albert a trouvé dans un cas, le condyle interne élargi, et la dépression correspondante du plateau tibial plus profonde, mais il admet que cette déformation est secondaire et résulte des pressions et tractions anormales auxquelles est soumis le squelette du genou, supportant le poids du corps dans des conditions anormales.

On trouve souvent avec le genu varum d'autres altérations rachitiques, particulièrement l'incurvation du tibia à convexité antérieure avec aplatissement transversal qui porte le nom de tibia en lame de sabre.

Il existe aussi très souvent une rotation anormale des os de la jambe qui a pour effet de porter la malléole interne en arrière et par conséquent la pointe du pied en dedans.

Il en résulte que le pied est obligé de prendre une attitude compensatrice qui peut aboutir à une déformation en pied plat. Le malade cherche naturellement à porter la pointe du pied en dehors; ce mouvement se passe principalement dans la sous-astragalienne, et il a pour effet de porter le calcanéum et tout le tarse antérieur en valgus par rapport à l'astragale dont l'orientation en dedans est maintenue par les malléoles. L'astragale, ainsi privée de son soutien normal, bascule en dedans, en avant et en bas, et le pied plat se constitue.

3° Symptômes. — Le genu varum n'occasionne une gêne fonctionnelle que lorsqu'il est très prononcé. Chez les petits

enfants, il rend la démarche disgracieuse, en canard et occasionne des chutes fréquentes par suite du heurt des pieds ou des chevilles. Plus tard, il disparaît généralement comme les autres courbures rachitiques, excepté chez les enfants atteints de rachitisme grave et qui ne grandissent pas. On voit quelquefois la correction dépasser son but et à aboutir à un genu valgum.

Un des principaux inconvénients de ces anciens genu varum presque guéris, lorsque les enfants arrivent à l'adolescence, résulte de la rotation interne de la jambe et du pied dont la persistance est disgracieuse et parfois même gênante, et qui peuvent aussi donner naissance à des pieds plats graves.

4° Traitement. — A l'âge de l'évolution du rachitisme, le traitement du genu varum se résume dans le traitement général et l'interdiction de la marche.

Vers l'âge de trois à quatre ans, si la déformation est très prononcée et tarde à disparaître, on peut faire porter un tuteur combiné de manière à corriger les courbures fémorales supérieure et tibiale inférieure. Divers appareils ont été construits pour remplir cette indication (Stillmann, Hoffa). Le plus simple est un tuteur analogue à celui que nous avons indiqué plus haut (fig. 186), dont l'attelle externe est disposée de manière à attirer en dehors les deux extrémités du membre, soit en faisant elle-même ressort, soit en exerçant une traction au moyen de brides élastiques. On peut aussi se servir d'une attelle interne sur laquelle on fixe une genouillère attirant le genou en dedans.

L'intervention opératoire ne convient qu'à des cas extrêmement rares. On a proposé l'ostéotomie cunéiforme au-dessous du plateau tibial. Mais il semblerait plus simple de faire dans ce cas deux applications d'ostéoclaste l'une sur le fémur, l'autre à l'extrémité inférieure de la jambe, pour corriger les courbures causes de la déformation au niveau même de leur siège.

La persistance de la rotation interne de la jambe peut aussi obliger à intervenir, lorsqu'elle est assez prononcée pour occasionner une gêne fonctionnelle réelle. Il est alors facile de la

corriger par une ostéoclasie portant à une faible distance au-dessus du plateau inférieur du tibia.

ARTICLE VI

RAIDEURS ET ANKYLOSES DU GENOU

Comme nous l'avons fait pour la hanche, le coude et l'épaule, nous donnerons ici un aperçu des principales variétés de raideur et d'ankylose du genou, pour développer particulièrement leur traitement orthopédique.

§ 1. — Étiologie

Les raideurs et ankyloses du genou succèdent quelquefois à des traumatismes, mais elles sont plus souvent le résultat de lésions inflammatoires. La statistique suivante due à Blenke donne une idée assez exacte de la multiplicité des causes et de leur fréquence relative. Elle porte sur 158 cas se décomposant ainsi : tuberculose 101, traumatisme 15, rhumatisme 9, maladies nerveuses 4, arthrites suppurées 3, autres infections 3, ostéomyélite 2, cause mal déterminée 15.

Comme à la hanche, c'est donc la tuberculose qui occupe ici la première place ; c'est elle aussi qui produit les formes les plus complexes parce qu'elle s'accompagne de déformations osseuses parfois considérables.

Toutes les variétés d'arthrite tuberculeuse n'interviennent pas avec une égale fréquence. L'hydarthrose tuberculeuse et les formes légères d'arthrite fongueuse, lorsqu'elles sont bien soignées de bonne heure, guérissent généralement sans compromettre la mobilité articulaire. Au contraire, les formes graves, avec lésions osseuses, abcès et surtout la forme sèche, plastique, aboutissent le plus souvent à l'ankylose.

Qu'il s'agisse d'arthrite aiguë ou chronique, l'âge du sujet a une grande importance. Au-dessous de 10 ans, l'ankylose du genou s'établit difficilement et elle reste pendant très longtemps incomplète à cause de l'épaisse couche de cartilage qui

recouvre les surfaces articulaires. Il en résulte quelquefois une conséquence heureuse, c'est qu'il est possible de conserver des mouvements, mais le plus souvent cette circonstance est au contraire plutôt défavorable, car l'articulation incomplètement soudée reste soumise pendant très longtemps aux causes multiples de déformation de sorte que, en fin de compte, on a presque toujours une guérison en attitude vicieuse.

Fig. 194.
Ankylose et déformation consécutives à une arthrectomie.

Cette différence entre les enfants et les adolescents, apparaît plus clairement encore dans les suites des interventions portant sur l'articulation du genou : arthrectomies, résections atypiques (fig. 194), etc. D'après Towsend, Kirmisson, ces opérations seraient fatalement suivies d'ankylose en position vicieuse chez les enfants âgés de moins de dix ans. Zenker donne une statistique un peu moins défavorable, où l'on trouve que la proportion des positions vicieuses est de 56 p. 100 des cas avant 10 ans, 40 p. 100 après, et tombe à un chiffre insignifiant chez les adolescents et les adultes.

§ 2. — Anatomie pathologique

L'anatomie pathologique des ankyloses du genou est moins intéressante en elle-même que par les déformations qui les

accompagnent souvent, et qui occupent une place importante dans leur traitement.

On trouve au genou toutes les variétés d'ankylose, depuis l'adhérence fibreuse lâche, jusqu'à la soudure osseuse complète. Ces lésions peuvent être étendues à l'articulation tout entière ; elles peuvent aussi être limitées à une de ses parties, notamment, à l'articulation fémoro-rotulienne dont l'ankylose présente des particularités assez importantes au point de vue des symptômes et du traitement.

Mais au genou, comme à la hanche, la limitation des mouvements est souvent due en grande partie à la rétraction des parties molles périarticulaires. Le rétrécissement de la sangle fémoro-rotulienne, la contracture des muscles fléchisseurs du genou, le raccourcissement de toutes les parties molles du creux poplité, s'associent souvent avec les adhérences intra-articulaires. Après la destruction de ces dernières on voit ces lésions entrer en jeu pour causer des difficultés parfois importantes dans le traitement. Les nerfs et les vaisseaux poplités ont à ce point de vue une importance particulière ; non seulement ils sont raccourcis, mais ils peuvent aussi contracter des adhérences avec les tissus voisins, d'où un danger de déchirure nerveuse et de rupture vasculaire, lorsqu'on cherche à redresser de force des ankyloses anciennes.

Les déformations qui accompagnent les ankyloses du genou résultent principalement de la persistance des attitudes vicieuses occasionnées au cours de l'arthrite elle-même, soit par la contracture réflexe des muscles, soit par la position que le malade a donné à son membre. La flexion est la plus fréquente ; elle peut exister seule, ou s'accompagner de déviation de la jambe en dedans ou en dehors, et de rotation particulièrement en dehors. Le valgus et le varus purs, sans flexion sont rares, on connaît quelques exemples de déviations en avant donnant lieu à une sorte de genu recurvatum (Grant, Backel, Bothe, Metaxas).

Dans les ostéoarthrites destructives comme celles qui sont dues à la tuberculose, les déformations sont plus complexes parce que différents facteurs entrent alors en jeu. C'est d'abord

la déformation des surfaces articulaires qui résulte de la destruction directe des os par les lésions tuberculeuses, et de l'usure du tissu osseux ramolli et devenu incapable de résister aux pressions qui s'exercent sur lui. Il y a de plus des incurvations qui siègent sur le fémur ou le tibia, soit à l'extrémité des diaphyses, soit au niveau du cartilage de conjugaison. Enfin interviennent aussi les troubles de croissance qui résultent de lésions diverses des cartilages de conjugaison.

On peut voir des déviations importantes en genu valgum ou varum causées par l'effondrement de l'un des condyles fémoraux ou de l'une des tubérosités du tibia minés par une lésion tuberculeuse.

Mais l'ulcération de pression joue le plus souvent le rôle prépondérant. Elle peut contribuer aussi à produire des déviations latérales, et particulièrement du genu valgum, lorsque l'action prédominante du biceps attire la jambe en dehors, et augmente la pression supportée par le condyle externe qui se laisse aplatir et déformer. Son action toutefois s'exerce, avec beaucoup plus de puissance, sur la face postérieure des condyles, à l'endroit où les os viennent au contact pendant la flexion, et subissent la pression considérable des muscles fléchisseurs rétractés, et si le malade marche, du poids du corps.

Toute la partie postérieure des condyles disparaît : le fémur est aplati dans le sens antéro-postérieur, la partie antérieure des condyles est saillante, au point qu'on a admis un allongement (Gosselin, Volkmann) qui est probablement plus apparent que réel (Guillemain) ; au contraire, la partie postérieure manque presque entièrement, et on trouve à la place des condyles une surface plane sur laquelle vient s'articuler l'extrémité supérieure du tibia. Celle-ci est également déformée, la saillie de l'épine est effacée, tout le pourtour de la surface articulaire est usé, et l'os prend une forme arrondie, globuleuse qui le fait ressembler vaguement à la tête humérale.

A ce degré, la déformation des surfaces articulaires s'accompagne toujours d'un certain déplacement. Le fémur glisse en avant, exagérant encore le relief de sa partie antérieure, le tibia se déplace en arrière, et remonte plus ou moins haut le

long de la face postérieure des condyles (fig. 195). La rotule abaissée repose sur la face inférieure de ces derniers. Cette subluxation peut se transformer en une véritable luxation si l'on exerce une traction sur la jambe. Alors le tibia et le fémur

Fig. 195.
Subluxation du tibia en arrière.
(Dessinée d'après la radiographie et réduite.)

deviennent parallèles, leurs surfaces articulaires ne sont plus en contact, et il en résulte des conditions très défavorables au point de vue de la consolidation ultérieure du membre. Cette consolidation n'est pas cependant tout à fait impossible (Ollier).

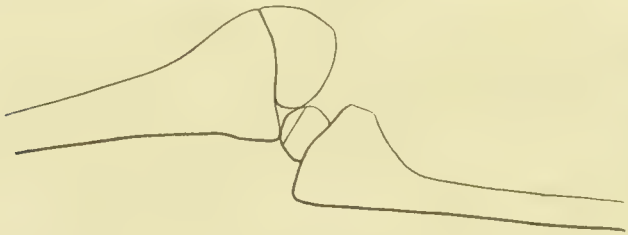

Fig. 196.
Subluxation du tibia en arrière, inflexion juxta-épiphysaire du tibia.
(Dessinée d'après la radiographie et réduite.)

L'incurvation des diaphyses au voisinage du genou ankylosé a été observée d'abord sur le tibia (Humphry, Kirmisson, Sonneonburg, Jalaguier). C'est une coudure angulaire à sinus dirigé généralement en avant et en dedans, et dont le sommet se trouve à environ six centimètres au-dessous du plateau tibial

(fig. 196). Elle a pour effet d'atténuer dans une certaine mesure la flexion du membre, mais lorsqu'elle est un peu prononcée, elle peut donner lieu à un véritable genu recurvatum assez gênant pour la fonction.

Dans ces dernières années on a décrit une déformation analogue portant sur le fémur (Koenig, Braun, Blenke, Mouchet et Dreyfus). C'est une courbure du tiers inférieur dont la convexité se dirige en avant, et qui a pour résultat d'exagérer la déformation du genou fléchi (fig. 197).

Enfin Kirmisson a montré récemment qu'il existe également des déplacements de l'épiphyse fémorale par rapport à la diaphyse. Dans des cas de flexion, il a trouvé cette épiphyse tantôt subluxée en avant, la diaphyse venant au contact du tibia à la partie postérieure, tantôt subluxée en arrière, c'est-à-dire accompagnant le tibia dans son déplacement.

Fig. 197.
Courbure de l'extrémité inférieure du fémur à convexité antérieure dans une OAT du genou. (Dessinée d'après la radiographie et réduite)

Humphry, Kirmisson, Jalaguier, considèrent ces déformations comme étant le résultat surtout d'un trouble de croissance. Il semble plus rationnel de les expliquer comme le fait Sonnenburg par une action mécanique : le ramollissement dû à la lésion osseuse s'étend sur la diaphyse dans une certaine étendue ; les tentatives que fait le malade ou le chirurgien pour redresser le genou fléchi déterminent la coudure du tibia, tandis que le poids du membre, et surtout la traction persistante des muscles fléchisseurs du genou, pro-

duisent la courbure de l'extrémité inférieure du fémur.

Enfin, souvent aussi, les ankyloses du genou consécutives à l'arthrite tuberculeuse sont compliquées de troubles de croissance. Taylor, Leusden ont montré que, pendant l'évolution de l'arthrite, il se fait un accroissement exagéré du fémur; mais celui-ci est seulement temporaire, et au bout de six ou sept ans, on trouve presque constamment du raccourcissement. Il est donc probable que l'irritation résultant du voisinage de la lésion tuberculeuse fait proliférer le cartilage conjugal du fémur d'une façon d'abord excessive, et que ce dernier s'épuise plus vite qu'un cartilage sain.

Mais il y a de plus des troubles de croissance partiels. Les uns résultent de la destruction directe, par la lésion tuberculeuse, d'une partie du cartilage de conjugaison du fémur ou du tibia. Il se fait alors conformément aux expériences d'Ollier un genu valgum ou varum. Guillemain en rapporte dans sa thèse un très bel exemple. Les autres sont la conséquence de la blessure des cartilages de conjugaison pendant les interventions. Il n'est plus question aujourd'hui des grands raccourcissements succédant aux résections ultra-épiphysaires que l'on a faites à une certaine époque, mais il semble que, même après les résections intra-épiphysaires, la flexion progressive du genou puisse être parfois causée par un trouble de croissance. Lustig fait remarquer que le cartilage conjugal du tibia, assez superficiel en arrière se cache profondément en avant, de sorte que sa lésion est plus facile et plus fréquente en arrière. La partie antérieure continuant à croître occasionnerait une flexion de plus en plus forte à mesure que le sujet grandit. Koenig et Paschen admettent que la pression exagérée, subie par la partie postérieure du tibia et du fémur, peut ralentir à ce niveau les phénomènes de croissance, et exagérer aussi la flexion.

Dans les opérations faites pour des ankyloses anciennes sur des enfants en voie de croissance, on remarque souvent que le cartilage présente des altérations importantes : il est irrégulier d'épaisseur, envahi parfois par des bandelettes osseuses, et montre ainsi d'une façon évidente qu'il a souffert du voisinage

prolongé de la lésion inflammatoire. Probablement, lorsqu'on connaîtra mieux ces altérations des cartilages de conjugaison au voisinage des arthrites, on leur attribuera la part principale dans ces troubles de croissance tardifs, et on attachera moins d'importance aux actions mécaniques extérieures.

§ 3. — Symptômes

La raideur articulaire du genou peut se rencontrer à tous les degrés, depuis la simple limitation du mouvement de flexion ou d'extension, jusqu'à la suppression complète des mouvements. La gêne fonctionnelle est à peu près nulle, lorsque

Fig. 198.
Ankylose du genou en flexion.

l'extension est complète, et la flexion reste possible jusqu à l'angle droit. Plus les mouvements diminuent, plus on voit apparaître les inconvénients qui sont le propre de l'ankylose complète.

La position la plus favorable à la fonction est alors une flexion d'environ 10°. L'extension complète n'est commode que si le membre est raccourci de 2 centimètres au moins ; sinon le pied touche le sol lorsqu'on ramène la jambe malade pour la

porter en avant, et il en résulte une démarche maladroite et pénible.

Lorsqu'il existe une attitude vicieuse (fig. 198, 199), le trouble fonctionnel augmente dans une forte proportion, jusqu'à l'im-

Fig. 199.
Genu valgum considérable consécutif à une OAT du genou.

potence complète. Une flexion de 20° à 30° est facilement compensée par un peu d'équinisme du pied et d'abaissement de la hanche. Au delà, la marche est encore possible sur la pointe du pied, mais il faut que l'ankylose soit solide, autrement chaque pas tend à exagérer la flexion.

Dans les ankyloses fémoro-rotuliennes, les mouvements pas-

sifs d'extension et de flexion conservent une certaine étendue : le malade peut encore fléchir activement, mais il ne peut plus étendre son membre, l'action du quadriceps s'épuisant sur la soudure fémoro-rotulienne, et n'étant pas transmise au tibia.

L'examen objectif doit déterminer le degré de l'ankylose et rechercher les déformations accessoires. Il est souvent difficile de distinguer l'ankylose fibreuse serrée de l'ankylose osseuse. La radiographie fournit quelquefois la solution du problème, en montrant une bande osseuse continue qui réunit les surfaces articulaires particulièrement à leur partie antérieure (Kirmisson), mais on est souvent obligé de recourir à l'anesthésie pour percevoir l'existence ou l'absence de légers mouvements.

Fig. 200.
Ankylose en flexion avec subluxation du tibia consécutive à une OAT du genou.

La subluxation du tibia en arrière, s'accuse par des symptômes caractéristiques (fig. 200) : l'extrémité inférieure du fémur est saillante et soulève les téguments ; au-dessous, se trouve une dépression au fond de laquelle on reconnaît le tibia, qui s'articule avec la face postérieure du fémur. Souvent le déplacement se fait en arrière et en dehors ; le membre prend

alors une forme en baïonnette, et la tête du péroné fait une forte saillie en arrière et en dehors.

L'incurvation juxta-épiphysaire du tibia produit des déformations presque identiques ; mais le sommet de l'angle, au lieu de correspondre à l'interligne articulaire, se trouve à 5 ou 6 centimètres plus bas. Les deux lésions d'ailleurs sont souvent



Fig. 201.
Inflexion juxta-épiphysaire du tibia dans une OAT du genou.

combinées. La courbure fémorale est beaucoup moins évidente ; elle exagère la flexion du genou, et il faut une analyse attentive, et parfois le secours de la radiographie pour se rendre compte de la cause véritable de la déformation.

Enfin, l'accroissement excessif du membre en longueur peut occasionner aussi quelques troubles fonctionnels. Lorsque le membre est droit, et le genou raide, le malade ne peut se servir de son membre trop long qu'en le portant en abduction ; il en résulte une démarche difficile, disgracieuse, et une sollicitation incessante au développement d'un genu valgum.

§ 4. — Traitement

Le traitement des raideurs et des ankyloses du genou, se présente dans des conditions bien différentes suivant que l'arthrite dont elles dérivent est encore en évolution, ou définiti-

vement éteinte, et suivant que l'adhérence est fibreuse ou osseuse. Nous devons donc envisager trois cas : 1° l'arthrite est encore en évolution ; 2° elle est guérie en ankylose fibreuse ; 3° l'ankylose est osseuse.

A. — Arthrite en évolution

Dans les arthrites traumatiques ou infectieuses aiguës, tant que l'inflammation persiste, le traitement de la raideur se confond avec celui de sa cause : soigner rigoureusement celle-ci, est le meilleur moyen de prévenir l'ankylose, mais il faut maintenir le membre en bonne position, pour que si elle se produit, ses inconvénients soient, du moins, réduits au minimum.

Il en est autrement dans les arthrites chroniques et particulièrement dans la tuberculose : ici la longueur de l'évolution, l'importance des lésions osseuses, obligent à faire un traitement orthopédique, qui doit s'associer au traitement curatif de l'arthrite sans le gêner.

Aujourd'hui, on est à peu près d'accord pour repousser l'idée qui a régné un moment, de chercher une guérison rapide par une opération précoce. Souvent inutile pour la guérison de la lésion tuberculeuse, cette intervention donne, du moins chez les enfants, des résultats orthopédiques mauvais, et jusqu'à l'âge de dix à douze ans, le traitement doit être résolument conservateur. Il s'agit donc de corriger les attitudes vicieuses, de prévenir les déformations, et de maintenir le membre en bonne position jusqu'à la guérison. Le problème est un peu différent suivant que l'arthrite est simple ou se complique de suppuration.

1° Arthrite simple. — Au début, les attitudes vicieuses se corrigent facilement par le repos, aidé de l'extension continue et au besoin par l'anesthésie qui fait céder aussitôt la contracture musculaire. On fixe ensuite le membre dans un appareil plâtré qui doit s'appliquer très exactement jusqu'en haut de la cuisse, et même, chez les petits enfants, s'étendre sur le bassin. Il n'est pas rare de voir la déformation se reproduire dans un appareil trop lâche ou trop court.

Lorsque la lésion est plus ancienne, le redressement est plus difficile ; on peut le faire soit par la *méthode lente*, soit par l'*extension forcée*.

a. *Méthode lente.* — Le principe en est l'extension continue que l'on peut appliquer de différentes manières.

La traction continue est une des plus employées. On peut la réaliser simplement en attachant des poids à la jambe au moyen de bandelettes de diachylon, ou d'une guêtre en cuir, et en plaçant sous le genou fléchi un coussin ou une gouttière articulée en A, pour le soutenir et le laisser revenir peu à peu à l'extension complète.

Schede, Schickelt, ont perfectionné le dispositif, de façon à éviter la tendance à la luxation en arrière, qui résulte de la traction simple sur la jambe. Pour cela, on ajoute deux lacs, dont l'une presse sur le fémur d'avant en arrière, et l'autre attire au contraire l'extrémité supérieure du tibia en avant. Dans l'appareil de Sudeck, la pression sur le fémur est faite au moyen d'un poids et le tibia est reporté en avant au moyen d'un ressort.

On peut aussi faire le redressement lent au moyen de l'appareil plâtré qui sert à l'immobilisation. Le procédé de Gersuny est recommandable. Après avoir appliqué sur le membre, préalablement garni de ouate, un bandage circulaire, on coupe celui-ci transversalement dans le creux poplité, et on en excise un segment semi-lunaire transversal en avant du genou. En tirant légèrement sur le membre, on fait bailler l'incision postérieure dans laquelle on introduit un morceau de liège, et on ramène ainsi peu à peu le membre dans la rectitude.

On peut aussi utiliser l'appareil plâtré après l'avoir sectionné transversalement au genou, en fixant à ce niveau des tiges à crémaillère, ou bien en adaptant à chacun des segments fémoral et tibial une tige verticale que l'on réunit par un fort lien élastique (appareil de Payr).

Enfin, il existe de nombreux modèles d'appareils orthopédiques. Un des plus simples consiste à faire reposer le membre sur une gouttière en métal ou en plâtre, et à exercer sur le sommet du genou une pression légère et continue

au moyen d'une large bande de tissu élastique (fig. 202).

Nous n'insisterons pas sur les appareils orthopédiques proprement dits ; coûteux, d'action lente, ils ne répondent qu'à des cas exceptionnels. La traction continue, le redressement progressif de Gersuny, et l'appareil à pression élastique répondent à toutes les indications de la méthode lente.

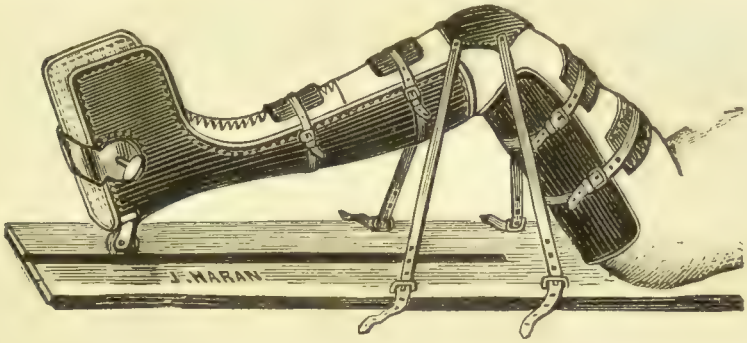

Fig. 202.
Gouttière articulée pour le redressement de l'ankylose du genou.

Avec cette dernière, on arrive à redresser en un ou deux mois des déformations même considérables si elles ne sont pas trop résistantes.

b. *Redressement forcé.* — Mis en honneur par Bonnet, le redressement forcé se pratique de la manière suivante : le malade étant endormi, le bassin fixé par un aide, le chirurgien saisit à pleine main le tibia à sa partie supérieure et exerce sur lui une traction lente et soutenue, de force progressivement croissante, et dirigée en bas et en avant, de manière à redresser le genou en ramenant le tibia au-devant de l'extrémité inférieure du fémur, pour éviter de produire la luxation complète du genou en arrière (fig. 203). Si les muscles fléchisseurs opposent une résistance trop grande, on en fait la section à ciel ouvert, et on détruit en même temps la rétraction, toujours assez prononcée, des plans fibreux superficiels de la région poplitée.

Les dangers du redressement forcé ont été exagérés. Il n'ex-

pose pas d'une façon réellement appréciable à la généralisation de la tuberculose et à la méningite, si l'on réduit au strict nécessaire les mouvements de mobilisation et les déchirures qu'il produit dans l'articulation malade.

Les risques de déchirures vasculaires et nerveuses, et de mort subite attribuée à une embolie graisseuse, sont peu à

Fig. 203.
Attitude pour le redressement du genou.

redouter lorsqu'il s'agit de déformations encore récentes. Sous ces réserves, le redressement forcé est une bonne opération, qui a sur les méthodes lentes l'avantage d'être plus simple et plus rapide, et d'éviter une immobilisation prolongée dans le lit.

2° Arthrite avec suppuration. — L'existence d'une suppuration ouverte ou fermée même ancienne contre-indique toute manœuvre de force, qui aurait presque à coup sûr pour effet de réchauffer la suppuration, et d'aggraver l'état du malade.

C'est alors que les méthodes lentes de redressement trouvent leur meilleure indication. Cependant leur action est forcément restreinte, et la correction qu'elles donnent est souvent incomplète. On a alors à choisir entre deux manières de faire : ou bien redresser de suite par une opération qui ne peut être que la résection du genou, ou bien laisser guérir l'articulation dans sa position vicieuse pour la redresser ensuite par une opération plus économique.

La décision entre ces deux méthodes dépend de considérations multiples : état exact des lésions du genou, existence ou absence d'altérations graves des os, état général du malade. Mais la question de l'âge occupe une place prépondérante. Chez les jeunes enfants, au-dessous de dix ans, il ne faut se résoudre à la résection que pour des raisons d'ordre vital, à cause des mauvais résultats orthopédiques que donne cette intervention. Plus tard la résection devient, au contraire, l'opération de choix.

B. — Arthrite guérie avec ankylose fibreuse

Il faut distinguer ici deux cas, suivant qu'il s'agit d'une simple limitation des mouvements, ou d'une ankylose fibreuse serrée.

1° Simples raideurs articulaires. — Lorsqu'elles succèdent à un traumatisme ou à une arthrite infectieuse, ces raideurs peuvent être l'objet d'un traitement se proposant de rétablir complètement la fonction de l'article. Le massage, l'électrisation des muscles, la mobilisation régulière et progressive par les mains du masseur, ou au moyen de l'appareil de Bonnet (fig. 204), en sont les principaux éléments. On peut y ajouter les tractions élastiques exercées notamment pendant la nuit (fig. 205).

Les raideurs qui succèdent aux arthrites tuberculeuses ne peuvent être soumises au même traitement que longtemps après la guérison. En effet, indépendamment des risques de récidive qui pourraient en résulter, il faut tenir compte de ce fait que, dans ces conditions, le genou conserve parfois pendant plusieurs années une tendance à se fléchir de nouveau, d'où la nécessité d'un maintien prolongé. Un simple tuteur dans lequel l'extension du genou est maintenue par une genouillère en cuir suffit généralement ; on peut, si la traction des muscles est trop forte, la combattre encore en faisant adapter au tuteur un ressort approprié, ou en appliquant la nuit une traction continue.

Dans quelques cas, cette tendance à la récidive est si persistante qu'on peut discuter l'indication d'une intervention. La section des muscles fléchisseurs peut donner alors une amélioration sensible, mais on peut voir la contracture se repro-

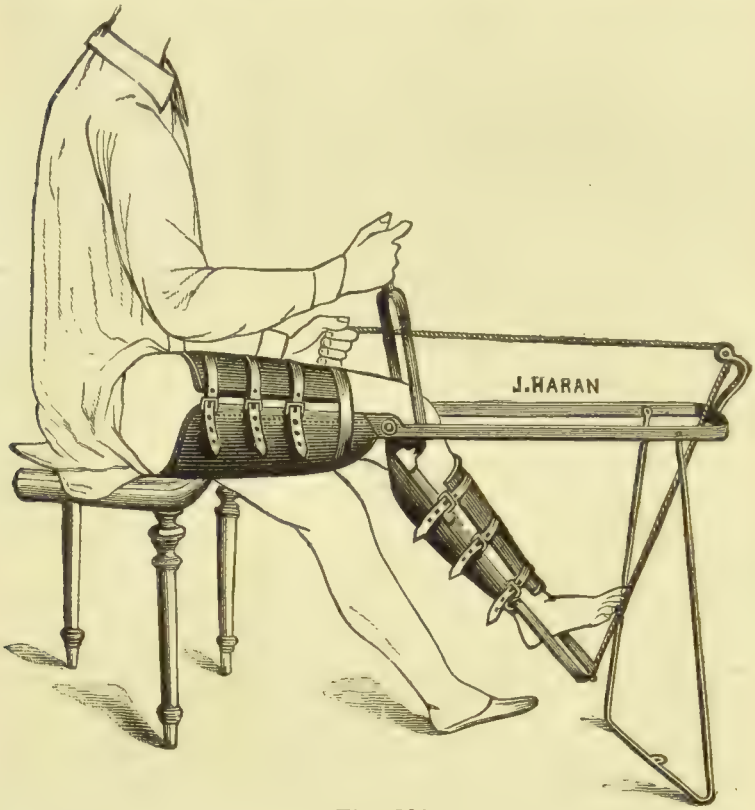

Fig. 204.
Appareil de Bonnet pour la mobilisation du genou.

duire une fois la cicatrisation achevée. C'est alors que la transplantation tendineuse recommandée par Heusner, Bruns, Hoffa, pourrait trouver son indication. Pour renforcer l'action du quadriceps, on transporte sur lui les insertions inférieures du biceps et du demi-tendineux ; il importe de prendre un muscle externe et un interne pour équilibrer les forces et éviter une déviation de la jambe en dedans ou en dehors.

2° Ankyloses fibreuses serrées. — Les ankyloses fibreuses serrées sont souvent confondues avec les ankyloses osseuses et traitées de même. Cependant on peut discuter à leur propos la méthode du redressement forcé.

L'arthrite étant guérie, il n'y a plus à craindre ses effets au point de vue de la récidive ou de la généralisation de la tuberculose. Aussi a-t-on pu aller bien au delà du redressement manuel de Bonnet, et faire du redressement instrumental avec les ostéoclastes (Robin, Gothwait, Lorenz). Ce dernier fait une sorte de redressement modelant, il conseille de procéder avec prudence sans déployer de force excessive, et d'aller lentement ; deux heures, et parfois plus, sont nécessaires. Il ne sectionne les muscles que s'ils restent tendus à la fin de l'opération et, dans les cas trop difficiles, il se contente de faire le redressement par étapes.

Cette méthode a donné des succès, mais elle n'est pas exempte de dangers. Bien que les vaisseaux ne soient pas directement comprimés, on connaît des cas de déchirures vasculaires suivis de gangrène, de déchirures nerveuses, et même de mort subite que l'on a mise sur le compte d'embolies graisseuses.

Ces dangers ont paru suffisants à certains chirurgiens pour leur

Fig. 205.
Appareil à traction élastique pour le redressement du genou.

faire condamner formellement le redressement forcé (Guillemain, Blenke). Une telle sévérité est peut-être excessive. Le redressement forcé peut être tenté dans des ankyloses récentes d'origine infectieuse ou traumatique, lorsque le creux poplité est entièrement libre d'adhérences et que la flexion n'atteint pas l'angle droit, en un mot lorsqu'il doit être facile. Mais dans le cas contraire, l'intervention sanglante nous semble préférable, elle conduit plus vite et plus sûrement au but, et a de plus l'avantage d'assurer un maintien facile et d'éviter la récidive.

C. — Ankylose osseuse

Dans les ankyloses fibreuses serrées qui ne sont pas justiciables du redressement forcé, et les ankyloses osseuses, le redressement peut s'opérer soit par une section du fémur au-dessous du genou (Ollier), soit par une intervention portant sur l'articulation elle-même.

1° Ostéoclasie sus-condylienne. — La méthode d'Ollier consiste à faire l'ostéoclasie du fémur à 10 centimètres environ au-dessus de l'interligne articulaire, et à redresser le membre dans ce foyer de fracture (fig. 206). Il en résulte un raccourcissement du membre et une déformation de la cuisse qui sont proportionnels au degré de l'ankylose, mais qui sont très peu visibles lorsque la flexion ne dépasse pas 135°. On a poursuivi le même résultat avec l'ostéotomie linéaire ou cunéiforme, elle n'est préférable que dans les cas d'os très denses, éburnés, trop résistants pour l'ostéoclaste.

Les avantages qu'il y a à corriger la déformation par une opération extra-articulaire, sont nombreux. On évite d'opérer sur des os dont la guérison complète est toujours un peu incertaine, on respecte les cartilages de conjugaison, on évite la distension des organes du creux poplité, et cela par une intervention éminemment simple et sans dangers.

Mais Ollier a bien démontré, lui-même, que le champ de cette opération est limité par le degré même de l'ankylose.

Jusqu'à 135° la déformation de correction est à peu près nulle; jusqu'à 90°, la consolidation angulaire des fragments fémoraux peut encore se faire dans des conditions assez bonnes, mais, dans les ankyloses à angle droit et à angle aigu, cette méthode n'est plus applicable et il faut alors recourir aux opérations intra-articulaires.

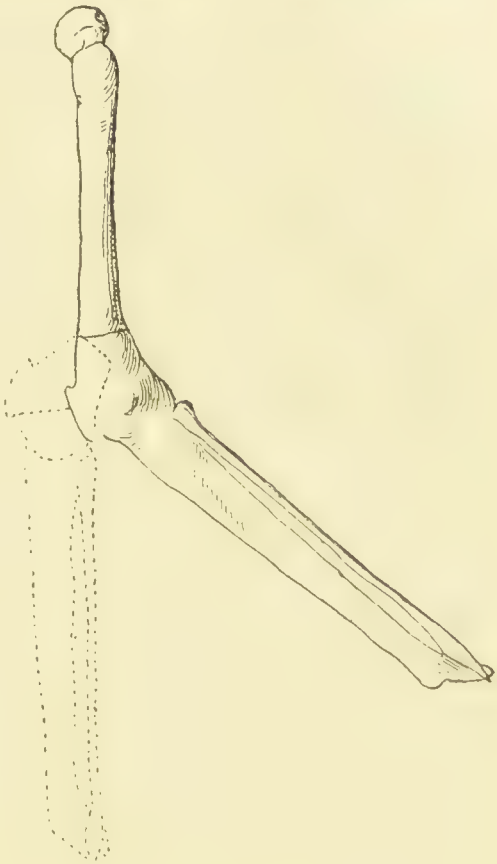

Fig. 206.
Correction de l'ankylose du genou à angle obtus par l'ostéoclasie sus-condylienne (d'après Ollier).

2° Résection — L'opération classique est alors la *résection cunéiforme* ou *trapézoïdale* du genou. Après avoir rétabli l'interligne articulaire avec le couteau ostéotome ou le ciseau et le maillet, on fait une excision d'os, calculée de telle sorte que le membre étant en rectitude, les surfaces de section s'adaptent exactement l'une sur l'autre. Là encore, la rétraction des parties molles du creux poplité est souvent gênante, et oblige à enlever une colonne osseuse assez haute, d'où deux inconvénients majeurs : un raccourcissement assez important, et le danger de blesser les cartilages de conjugaison, et de voir ce raccourcissement augmenter encore par la suite.

A ce point de vue, la *résection arciforme* proposée par Helferich et Kummer constitue un réel progrès. Elle consiste à

modeler l'extrémité inférieure du fémur en une surface à contour arrondi (fig. 207), reproduisant grossièrement la courbure des condyles, tandis que le tibia taillé en sens inverse présente une surface à concavité supérieure. Le fémur glisse alors sur le tibia comme sur une trochlée, et le redressement s'obtient par ce mouvement, sans qu'on ait à faire une excision d'os sensiblement supérieure à 2 centimètres. Il est ainsi relativement facile d'éviter les cartilages de conjugaison, que l'on peut d'ailleurs repérer comme l'indique Helferich, en découvrant par le grattage la ligne blanche qu'ils forment à la surface de l'os.

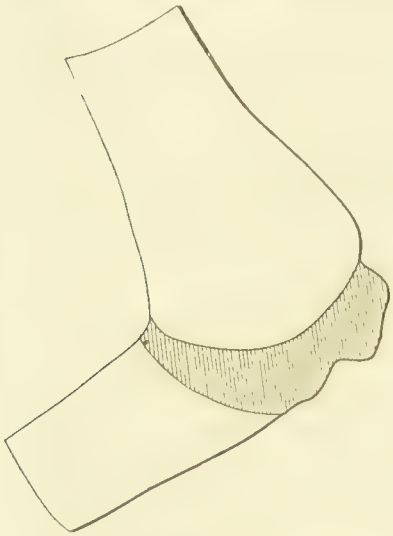

Fig. 207.
Schéma de la résection trochléiforme d'Helferich.

L'opération d'Helferich est une excellente méthode qui doit étendre le champ des opérations intra-articulaires dans les ankyloses du genou. Cependant l'opération d'Ollier restera la méthode de choix dans les ankyloses à angle obtus, à cause de sa simplicité.

D. — Ankylose fémoro-rotulienne

Les tentatives que l'on a faites pour libérer définitivement la rotule soudée au fémur n'ont pas encore donné des succès constants. La flexion forcée qui se présente comme le moyen le plus simple de rompre cette adhérence aboutit généralement à la déchirure du ligament rotulien. On a pu dans quelques cas heureux (Hueter, Ollier), libérer la rotule en frappant sur ses bords avec un maillet, mais cela ne peut réussir que dans des ankyloses récentes, d'origine infectieuse aiguë ou traumatique. La seule ressource est donc une intervention

sanglante. La simple libération de la rotule au bistouri (Ollier), est fréquemment suivie de récidive. L'interposition de diverses substances, platine, etc., n'a pas donné grand résultat. Helferich a eu l'idée d'interposer entre la rotule et le fémur un lambeau du vaste interne et il aurait ainsi obtenu un succès (Cramer).

E. — Correction des courbures fémorales et tibiales

Il est rare que les courbures fémorales ou tibiales soient assez prononcées pour produire un trouble fonctionnel justiciable d'un traitement. Cependant on a été quelquefois obligé de corriger par l'ostéotomie des inflexions diaphyso-épiphysaires du tibia ayant atteint un degré très prononcé.

La correction de la courbure fémorale à concavité postérieure est plus souvent nécessaire, car elle a sur la statique du genou le même effet qu'aurait la persistance d'un léger degré de flexion ; le membre n'étant pas rectiligne, le poids du corps tend à l'incurver davantage, d'où une sollicitation incessante à la récidive de la flexion du genou. Cette correction est d'ailleurs facile à obtenir par l'ostéoclasie ou l'ostéotomie sus-condylienne.

ARTICLE VII

GENOU PARALYTIQUE

Parmi les muscles moteurs de l'articulation du genou, c'est le quadriceps fémoral qui est le plus souvent atteint par la paralysie infantile. Le couturier reste souvent indemne ; les muscles postérieurs sont tantôt sains, tantôt plus ou moins parésiés, mais en dehors du cas où le membre est pris dans son ensemble, c'est toujours la lésion du quadriceps qui reste dominante.

A la suite de cette paralysie, il peut se développer des déformations ; nous avons donc à étudier : 1° les symptômes qui

résultent de la paralysie du quadriceps; 2° les déformations du genou paralytique.

Fig. 208.
Paralysie du quadriceps à gauche, attitude prise habituellement par la malade pour atténuer sa gêne fonctionnelle.

A. — Paralysie du quadriceps

La paralysie du quadriceps ne cause pas un trouble fonctionnel aussi considérable qu'on pourrait le penser tout d'abord. En effet, comme l'a montré Duchenne, ce muscle n'est pas indispensable pour la station debout et même pour la marche.

Lorsque le malade est couché, l'insuffisance du muscle se révèle par l'impossibilité d'étendre activement la jambe sur la cuisse. Mais, lorsque les adducteurs ou le tenseur du fascia lata sont conservés, le sujet peut cependant soulever le membre en rectitude, à la condition de le mettre préalablement en rotation interne ou externe, pour faire exécuter le mouvement par les muscles conservés.

Dans la position debout, la solidité de l'articulation est assurée par un artifice : le genou se met en hyperextension, de façon à tendre le ligament postérieur, et à faire appuyer fortement les surfaces articulaires l'une contre l'autre.

Pendant la marche, le quadriceps intervient seulement à la fin du pas, au moment où la jambe, étant en arrière, le jarret se tend par un mouvemens actif de la jambe sur la cuisse pour donner l'impulsion en avant. La

paralysie de ce muscle gêne donc relativement peu la marche ; elle apparaît bien mieux dans certains autres mouvements tels que le saut, l'action de monter ou de descendre l'escalier.

Les malades suppléent de diverses manières à cette insuffisance. Dans la marche normale, ils cherchent à conserver le plus possible au membre sa rectitude, en faisant de petits pas, et ils projettent leur membre en avant par l'intermédiaire du bassin en lui faisant exécuter un mouvement de circumduction. Malgré cela la marche est mal assurée et les chutes fréquentes. Pour aller plus vite, ou faire un pas plus grand, le malade est obligé de s'appuyer avec la main sur la face antérieure de la cuisse, et de repousser celle-ci en arrière pour mettre le genou dans la position d'hyperextension nécessaire à son équilibre (fig. 208).

B. — Déformations du genou paralytique

Le genou paralytique peut se dévier en divers sens, en hyperextension (genu recurvatum), en flexion, ou latéralement en valgus.

Les causes de ces déviations sont complexes. Comme à propos de toutes les déformations paralytiques, on incrimine tantôt l'action des muscles restés sains, tantôt l'influence de divers agents mécaniques tels que le poids du corps, le poids du membre, la pression des couvertures, etc. L'action musculaire et l'action mécanique peuvent s'exercer indépendamment l'une de l'autre, mais le plus souvent elles se combinent ensemble soit en s'ajoutant, soit en se combattant, et la déformation est l'effet de leur résultante.

α) Le *genu recurvatum* a le plus souvent une cause mécanique. Nous avons vu que l'un des artifices employés par les malades pour consolider leur articulation, consiste à la mettre en hyperextension, de façon à utiliser la tension des ligaments postérieurs. Si l'articulation a éprouvé elle-même un trouble trophique important du fait de la paralysie, ces ligaments bientôt insuffisants se distendent, et ainsi se développe peu à peu le genu recurvatum. La jambe fait avec la cuisse un

angle à sinus antérieur, tandis que le creux poplité devient saillant. Parfois au lieu de cette déviation angulaire, le membre figure dans son ensemble une courbure à grand rayon dont la convexité se dirige en arrière.

Fig. 209.
Paralysie infantile de la jambe droite, rétraction des muscles antéro-externes de la hanche et des fléchisseurs du genou.

La gêne fonctionnelle reste toutefois restreinte, tant que la solidité de l'articulation n'est pas irrémédiablement compromise par la distension progressive des ligaments.

β) *L'attitude vicieuse en flexion* résulte au contraire le plus souvent de la rétraction des fléchisseurs, secondés par le poids de la jambe (fig. 209).

Le trouble fonctionnel est alors beaucoup plus prononcé parce qu'il n'est plus possible d'assurer la solidité du membre par l'hyperextension du genou, et qu'à chaque pas le genou plie.

Les malades arrivent encore à se tenir debout et à marcher, mais par un subterfuge. Ils inclinent fortement leur corps en avant et du côté de la jambe malade, et s'appuient avec la main sur la face antérieure de la cuisse. Par ce mouvement, ils déplacent leur centre de gravité en avant, jusqu'à ce que le poids du corps tende non

plus à fléchir, mais à étendre le genou et à faire ainsi entrer en jeu les muscles et les ligaments postérieurs. Mais cet équilibre n'est atteint que par une position assez incommode et pénible à garder longtemps.

Les tendons des muscles rétractés forment une corde de chaque côté du creux poplité. A la longue, les parties molles, les vaisseaux, les nerfs se raccourcissent à leur tour et deviennent un obstacle invincible au redressement direct.

γ) Le *genu valgum* peut enfin se développer comme un symptôme du genou paralytique. Il s'accompagne d'un mouvement assez prononcé de la jambe en rotation externe. Cette déformation paraît due surtout à l'action exclusive ou prédominante du biceps, dont la rétraction tend à entraîner l'extrémité supérieure du tibia en arrière et en dehors.

C. — Traitement du genou paralytique

Il faut distinguer le genou paralytique simple et les déformations du genou paralytique.

1° Genou paralytique simple. — Dans les cas où le genou a conservé sa rectitude avec une tendance plus ou moins accentuée au genu recurvatum, la fonction est souvent peu troublée, et la seule indication est de maintenir, par le massage, les muscles et les ligaments dans le meilleur état de résistance.

Si la gêne fonctionnelle, qui résulte alors presque toujours plutôt de la laxité de l'articulation que de la faiblesse des muscles, devient assez importante, on peut y remédier par un tuteur ayant pour but de fixer l'articulation du genou dans un léger degré d'hyperextension. Ce tuteur peut être construit de façon à permettre la flexion dans la position assise et à n'enraidir le genou que dans la station debout (Hoffa).

On peut avoir à se poser l'indication de l'arthrodèse du genou lorsque la dislocation de l'articulation est par trop importante, ou bien lorsque la situation des malades ne leur permet pas le port d'un appareil pendant toute leur vie. Cette indication ne peut se discuter toutefois que sur les malades âgés de plus

de douze ans, et lorsque la paralysie des autres segments du membre est assez réduite pour permettre l'utilisation de ce dernier après la fixation du genou.

2° Genou paralytique avec déformations. — Les indications opératoires sont plus fréquentes dans les cas où la rétraction des fléchisseurs produit avec la flexion du genou une impotence fonctionnelle souvent considérable. Mais la conservation de l'action des fléchisseurs fournit dans ces cas une précieuse ressource. Il s'agit de redresser le membre, et de le maintenir dans la position la plus favorable à son fonctionnement.

Le redressement simple sous anesthésie suffit souvent, il faut le pratiquer en ayant soin d'aller avec prudence, progressivement, et d'attirer fortement en avant l'extrémité supérieure du tibia pour éviter la subluxation en arrière. Si la résistance est trop forte, il vaut mieux recourir à la ténotomie qui se fait à ciel ouvert comme pour une simple raideur du genou.

Le membre redressé est immobilisé dans un bandage plâtré pendant quatre semaines.

Lorsque la déformation dépasse l'angle droit, et qu'elle est ancienne, la rétraction des nerfs et des vaisseaux peut être assez considérable pour rendre le redressement impossible ou dangereux, même après la section des muscles. La seule ressource est alors d'exciser une certaine hauteur d'os par une résection cunéiforme suivie d'arthrodèse.

Le maintien se fait, soit au moyen d'un tuteur, soit par l'arthrodèse du genou. Celle-ci est réservée particulièrement aux formes graves de paralysie étendue, avec laxité importante de l'articulation.

Dans ces dernières années on a cherché à obtenir par l'anastomose musculo-tendineuse, non seulement le maintien de la correction, mais même une suppléance active des muscles paralysés (Vulpius, Lange, Hoffa).

L'anastomose pure et simple d'un muscle, tel que le couturier, ou le tenseur du fascia lata sur le tendon du quadriceps, n'est généralement pas suffisante. Il faut, dit Vulpius, transplanter avec le couturier tous les muscles postérieurs, et

même le grand adducteur. La réunion de tous ces muscles n'arrive même pas à donner la force du quadriceps normal.

On découvre par une incision médiane la rotule et le tendon du quadriceps. Puis par deux incisions latéro-postérieures on découvre les muscles fléchisseurs qui sont sectionnés au ras de leur insertion osseuse, mobilisés et amenés en avant dans le tissu cellulaire sous-cutané. Le genou étant redressé, ces muscles sont suturés sur la rotule et le ligament rotulien.

Lange au lieu de fixer les muscles à l'appareil ligamenteux rotulien, les prolonge par un tendon artificiel fait avec de la soie tressée, pour venir les fixer directement à la tubérosité antérieure du tibia. Cette modification vivement recommandée par Hoffa, ne serait pour Vulpius qu'une ressource de nécessité pour le cas où les tendons fléchisseurs sont trop courts. Il est préférable, lorsqu'on le peut, de se servir du tendon du quadriceps qui tire dans une direction plus normale.

La suppression de l'action de tous les muscles fléchisseurs n'occasionne pas une gêne bien sensible de la fonction, car, dans la plupart des mouvements, la flexion du genou peut se faire passivement. Les malades deviennent capables d'une extension active suffisante pour lever la jambe et marcher dans de bonnes conditions, et la tendance à la récidive de la flexion est entravée.

CHAPITRE III

DÉFORMATIONS DE LA JAMBE

Ce chapitre contient deux articles, l'un consacré aux malformations congénitales de la jambe, et l'autre aux déformations rachitiques. Nous avons laissé de côté les cals vicieux de la jambe qui sont exceptionnels chez l'enfant, et prennent leur importance plutôt chez l'adulte.

ARTICLE PREMIER

MALFORMATIONS CONGÉNITALES DE LA JAMBE

Ces malformations sont relativement fréquentes : elles portent soit sur le tibia, soit sur le péroné, soit simultanément sur les deux os, et forment une série de lésions qui vont depuis la simple courbure de ces os jusqu'à leur absence complète.

Nous décrirons : 1° l'*absence congénitale du tibia ;* 2° l'*absence congénitales du péroné ;* 3° les *courbures et pseudarthroses congénitales des os de la jambe.* Puis, dans un chapitre commun de pathogénie, nous chercherons à montrer les liens qui réunissent entre elles ces diverses lésions.

§ 1. — Absence congénitale du tibia

C'est la moins fréquente des malformations congénitales de la jambe. Launois et Kuss en 1901 n'ont pu en réunir que 40 observations. Celle que nous figurons ici serait donc le 41e cas.

1° Anatomie pathologique. — Le tibia fait défaut en totalité ou en partie. L'absence totale est la plus fréquente, l'absence partielle porte presque toujours sur l'extrémité inférieure, on ne cite qu'un seul exemple d'absence limitée à l'extrémité supérieure.

Fig. 210.
Absence congénitale partielle du tibia.
(Voir la radiographie, planche VI.)

Le fémur peut être normal ou présenter un trouble de développement accusé (Launois et Kuss) ; il prend alors une forme en palette ou en fourche. Lorsque l'absence est complète, l'articulation du genou n'existe pas, on ne trouve ni les ménisques, ni les ligaments croisés mais seulement une capsule mince et relâchée. Dans les cas d'absence partielle le genou est bien développé. La rotule manque souvent.

Le péroné qui est normal et même quelquefois épaissi, peut

s'articuler avec un point de la surface du condyle externe. Mais presque toujours, il se place obliquement par rapport au fémur, se dirigeant de haut en bas et dehors en dedans de manière à croiser en X l'axe prolongé du fémur (pl. VI). Son extrémité supérieure est subluxée en haut, la malléole externe est proéminente et forme le point le plus déclive du membre.

Le pied est alors dévié en varus assez prononcé parfois pour que la plante du pied regarde directement en haut. Il est généralement bien développé. L'absence du gros orteil est assez rare (fig. 211), on a noté aussi la polydactylie.

Dans notre cas d'absence partielle (fig. 210), l'extrémité inférieure du segment conservé du tibia était noyée dans une boule de tissu adipeux. On trouve aussi fréquemment à ce niveau des altérations de la peau d'aspect cicatriciel sur l'interprétation desquelles nous reviendrons plus loin.

Fig. 211.
Absence congénitale partielle du tibia atrophié du gros orteil.

Les muscles peuvent présenter les anomalies les plus variées ; elles échappent à toute description.

L'absence congénitale du tibia coexiste souvent avec d'autres malformations portant sur le membre ou sur le reste du corps.

2° Symptômes. — Il est facile de se représenter les signes physiques d'après la description anatomique précédente. Le membre est court et grêle ; il est le siège d'une déformation importante dont les éléments les plus frappants sont le pied bot, la coudure de la jambe avec la direction oblique du péroné (fig. 211) et la flexion du genou à angle droit ou à angle aigu dans l'absence totale, tandis que dans l'absence partielle, le genou conserve sa forme et ses mouvements, mais on découvre la saillie de la portion restante du tibia.

Absence congénitale de la moitié inférieure du tibia.

Le palper, la radiographie confirment ces données et renseignent sur la position exacte des os.

Le trouble fonctionnel est naturellement considérable. Le raccourcissement du membre, sa direction anormale et le pied bot sont autant de causes qui s'ajoutent pour rendre le membre complètement inutilisable. Cette atrophie et cette déformation augmentent à mesure que l'enfant avance en âge parce que le péroné, sans atteindre ses dimensions normales, s'accroît cependant assez pour repousser de plus en plus le pied en dedans et augmenter l'obliquité de la jambe.

Fig. 212.
Même sujet que celui représenté fig. 210, opéré par greffe de la moitié inférieure du péroné sur la portion existante du tibia.

3° Traitement. — Chez les très jeunes enfants, on ne peut pas se proposer d'autre but que de redresser le pied et la jambe par des massages et des manipulations répétées, et de lutter à l'aide d'appareils contre la tendance de la déformation à s'exagérer indéfiniment.

Plus tard, passé deux ans, on peut être tenté de recourir aux moyens sanglants pour atténuer la difformité et la gêne fonctionnelle qu'elle occasionne.

Dans les absences complètes, après avoir redressé le genou en faisant au besoin la section des tendons dans le creux poplité (Helferich), on a cherché à fixer le péroné à l'extrémité inférieure du fémur, soit en implantant le péroné entre les condyles fémoraux (Albert, Helferich, Wolf), soit en met-

tant ces deux os bout à bout après avoir reséqué leur extrémité (Parona).

Dans mon cas d'absence partielle, après avoir avivé l'extrémité inférieure du tibia, je sectionnai le péroné au point correspondant, et après l'avoir amené au-dessous du tibia, je le suturai à ce dernier. La consolidation se fit bien (fig. 212).

La seconde partie du problème consiste à redresser le pied. Le massage forcé aidé de la ténotomie y parvient généralement, mais l'astragale manque du point d'appui que doit lui donner le plateau tibial, d'où un défaut de stabilité qui rend le pied impropre à tout usage. Pour y remédier, Busachi proposa de faire une arthrodèse péronéo-astragalienne, et Bardenheuer, après avoir divisé l'extrémité inférieure du péroné, fixa dans cette fissure l'astragale avivée.

Le procédé que j'ai employé me semble préférable parce qu'il utilise un os moins mobile que l'astragale. J'ai enlevé cette dernière, et fixé le bout du péroné dans le calcanéum, après avoir creusé dans l'intérieur de celui-ci une dépression de dimension convenable.

Enfin, dans les cas où l'atrophie du membre le rend absolument inutilisable, la seule ressource est l'application d'un appareil prothétique, dont l'appui se fait généralement sur le genou. Cette application nécessite parfois l'amputation de la jambe inutile et gênante.

§ 2. — Absence congénitale du péroné

L'absence congénitale du péroné est plus fréquente que celle du tibia : récemment Haim, en a réuni 113 observations.

1° Anatomie pathologique. — L'os manque le plus souvent dans son entier : l'absence partielle ne représente d'après la statistique de Kummel que le 1/3 des cas environ.

Le péroné est remplacé par un cordon fibreux, à l'extrémité supérieure duquel vient aboutir le tendon du biceps. En bas, ce cordon se termine parfois dans un noyau osseux mobile qui représente la malléole externe.

Absence congénitale du péroné.

L'articulation du genou est souvent mal formée : Kirmisson a noté l'atrophie du condyle externe ; les ligaments croisés, le ligament latéral externe font souvent défaut, on peut rencontrer aussi des anomalies de développement ou de position de la rotule.

Le tibia est presque toujours plus court (planche VII) et plus grêle que du côté sain ; il présente dans plus de la moitié des cas (53 fois sur 97 Haudeck) une incurvation à convexité antérieure ou antéro-externe, située au niveau de son 1/3 inférieur. Cette déformation est absolument identique à celle que nous décrirons isolément au chapitre suivant ; elle s'accompagne aussi presque toujours d'une dépression cicatricielle de la peau située au voisinage de son sommet.

Le pied est généralement dévié en talus valgus, il est exceptionnellement en varus (Kirmisson). Dans la moitié des cas, on observe un développement rudimentaire de sa partie externe qui porte sur les orteils, les métatarsiens, et atteint même le tarse. Dans la statistique de Haim, le 5e orteil manque 16 fois, le 4e et le 5e 29 fois, les 3 orteils externes 9 fois, les 4 orteils externes 3 fois. Les métatarsiens font défaut en même temps que les orteils correspondants.

La lésion du tarse est plus complexe. Dans un fait de Kirmisson, le calcaneum, l'astragale et le scaphoïde étaient fusionnés ensemble, et le 2e cunéiforme n'était représenté que par un noyau cartilagineux.

Les muscles sont souvent développés d'une façon irrégulière ou en partie absents, mais leur disposition ne se prête pas à une description d'ensemble.

2° Symptômes. — Le tableau clinique de l'absence congénitale du péroné se reproduit avec une régularité remarquable dans presque tous les cas (fig. 213).

Le membre inférieur est raccourci dans son ensemble, mais l'arrêt de développement est toujours plus prononcé sur la jambe. Celle-ci est de plus souvent incurvée à sa partie inférieure où le tibia décrit tantôt un angle tantôt une courbure de petit rayon dont la convexité regarde en avant et en dedans.

Vers le sommet de cette courbure, on trouve une dépression de la peau, circulaire ou allongée, profonde, souvent adhérente au squelette, et qui présente généralement toute l'apparence extérieure d'une cicatrice.

Fig. 213.
Absence congénitale du péroné.

La malléole interne est saillante ; le pied déjeté en valgus est souvent maintenu dans un certain degré d'équinisme par la rétraction du tendon d'Achille.

Le palper montre que la malléole externe est absente et qu'on ne sent pas la tige péronière au côté externe du tibia. Chez les petits enfants, cette constatation n'est pas toujours des plus faciles, il est parfois nécessaire de recourir à la radiographie pour la trancher. Une déformation à peu près semblable

peut en effet résulter d'une simple incurvation des os de la jambe.

A mesure que l'enfant grandit, la déformation devient plus apparente parce que le membre malade se développe moins que l'autre, et que les essais de marche repoussent de plus en plus le pied en dehors. Le trouble fonctionnel est un peu moindre qu'avec l'absence congénitale du tibia. L'enfant peut s'appuyer sur son membre et s'en servir du moins dans ses jeunes années, mais le défaut de fixation du pied rend cet appui bien instable.

3° Traitement. — On peut chercher à redresser le pied par des manipulations de redressement, et à le maintenir dans la meilleure attitude possible avec des appareils plâtrés faisant une correction progressive ou des tuteurs. Ceux-ci sont les plus pratiques : les bandages plâtrés s'appliquent mal et ne tiennent pas chez les petits enfants à cause de la récidive presque régulière de l'équinisme du pied.

Mais ce redressement n'est qu'un palliatif bien imparfait. Lorsque l'incurvation du tibia est assez prononcée pour causer une déviation importante du membre, on peut la corriger par une ostéotomie. Kirmisson excise un fragment d'os en forme de coin. Lotheissen propose de faire une ostéotomie oblique et de chercher par l'extension à obtenir un allongement du tibia. Mais ce que l'on peut gagner ainsi est peu de chose, et ces interventions font courir un risque sérieux de pseudarthrose, parce qu'on opère sur un squelette troublé dans sa nutrition, et dont la capacité physiologique de consolidation reste douteuse. Aussi, sans écarter absolument l'ostéotomie qui a donné des succès, faut-il la réserver aux cas dans lesquels la déformation de la jambe est assez marquée pour la rendre indispensable, et où le développement en longueur du membre est suffisant pour qu'il soit utilisable après son redressement.

Le problème le plus difficile est toujours la fixation du pied auquel manque l'appui de la malléole externe. Bardenheuer, Nasse, Mikulicz obtinrent un bon résultat en fendant le tibia

en long, et en fixant l'astragale entre ses deux segments. L'arthrodèse tibio-tarsienne serait peut être préférable, mais il faut bien remarquer que ces opérations ne peuvent être faites qu'après l'achèvement de la croissance, c'est-à-dire vers seize ou dix sept ans, sous peine d'augmenter encore l'atrophie en longueur. Or, à ce moment, le raccourcissement est alors le plus souvent tel que la fixation du pied a un bien médiocre intérêt.

§ 3. — Courbures et pseudarthroses congénitales de la jambe

Ce paragraphe comprend les faits qui sont généralement décrits sous le nom de fracture intra-utérine du tibia. Nous avons abandonné cette dénomination qui ne répond plus à rien aujourd'hui, tout le monde étant d'accord pour admettre que ces déformations ne résultent pas d'une fracture.

Nous venons de voir que dans le tableau clinique de l'absence congénitale du péroné, rentrait souvent une coudure ou une incurvation du tibia au niveau de son tiers inférieur. Dans les faits que nous avons à étudier maintenant, les deux os de la jambe sont complets, mais ils présentent au même endroit une incurvation du même genre, qui peut, en outre, se compliquer de pseudarthrose.

1° Symptômes. — A son degré le plus faible, la malformation se caractérise surtout par deux symptômes : l'atrophie du membre et l'équinisme du pied (fig. 214). Le membre est plus court, plus grêle, surtout au niveau de la jambe, et cette atrophie qui augmente progressivement à mesure que l'enfant grandit, devient bientôt frappante. Le pied est généralement dévié en équin direct, fixé par une forte rétraction du tendon d'Achille ; il se laisse difficilement corriger, et revient presque aussitôt à sa position vicieuse, même après la ténotomie.

Si on examine alors attentivement la jambe, on découvre des symptômes caractéristiques qui au premier abord auraient pu passer inaperçus. C'est une petite irrégularité dans la forme

du bord antérieur du tibia qui, au niveau de son tiers inférieur, fait un léger relief arrondi, dirigé en avant. Dans son voisinage, il existe presque toujours aussi une dépression plus ou moins visible de la peau, parfois c'est un simple pli vertical, d'autres

Fig. 214.
Légère courbure congénitale de la jambe droite, atrophie de la jambe, absence des orteils externes.

fois une cicatrice linéaire arrondie ou étoilée, plus ou moins déprimée.

Lorsque ces symptômes ne sont pas évidents, on peut commettre l'erreur de croire à un simple pied bot, mais l'atrophie rapidement croissante du membre attire bientôt l'attention sur l'état de la jambe, et montre qu'il s'agit d'une lésion plus complexe.

Dans les formes ordinaires, l'incurvation est assez prononcée pour se voir au premier coup d'œil. Elle siège toujours au tiers

ou au quart inférieur de la jambe, et porte sur les deux os, parfois d'une façon inégale. Sa direction varie. Le plus souvent sa partie saillante est dirigée en avant et en dedans ; elle est tantôt arrondie, tantôt coudée comme un cal de fracture consolidée en position angulaire, d'où la dénomination impropre de fracture intra-utérine qu'on lui a donnée pendant longtemps.

Le degré de la déviation de la jambe varie également dans des proportions considérables; le plus souvent elle reste au-dessous de l'angle droit, mais elle peut l'atteindre et même le dépasser, le segment inférieur du membre se trouve alors relevé et appliqué contre le segment supérieur.

Le palper, la radiographie montrent que les os sont coudés angulairement, ou courbés suivant un petit rayon, et qu'ils ne sont pas augmentés de volume.

Vers le sommet de la courbure, on retrouve non constamment, mais souvent, la trace cicatricielle que nous avons signalée. Le pied est presque toujours dévié, non seulement par l'orientation défectueuse de la partie inférieure de la jambe, mais encore parce qu'il est déformé en pied bot équin valgus, et fixé par la rétraction du tendon d'Achille. Le varus est exceptionnel.

Enfin l'atrophie du membre est plus précoce et plus considérable que dans la forme précédente. Elle va en augmentant de haut en bas, peu prononcée sur la cuisse elle est évidente sur la jambe, et atteint son maximum sur le pied et la partie de la jambe située au-dessous de la courbure du tibia. Cette atrophie est progressive, et peut s'exprimer à la fin de la croissance par un raccourcissement de 8 à 10 centimètres. Ce n'est pas comme on pourrait le penser, une simple dystrophie liée à l'inactivité du membre ou à sa déformation : une observation de Nélaton prouve qu'elle ne s'atténue pas lorsque le membre est redressé et mis en état de fonctionner, et qu'elle résulte bien du trouble primitif de développement du membre tout entier.

A côté de ces faits qui sont les plus nombreux, et qui correspondent à la description classique de la fracture intra-utérine

du tibia, il faut ranger encore dans ce chapitre d'autres incurvations qui ont probablement la même origine.

Telle est la déformation décrite par VOLKMANN et que HOFFA range dans un chapitre à part sous le nom de *déformation*

Fig. 215.
Courbure congénitale des deux os de la jambe droite.

tibio-tarsienne de Volkmann. — Elle est caractérisée par une courbure à convexité interne des deux os de la jambe, siégeant à peu de distance au-dessus du plateau tibial, avec développement rudimentaire du péroné, entraînant une forte déviation du pied en équin valgus. La jambe est atrophiée dans son ensemble.

On peut rencontrer une déformation analogue en sens inverse. Nous figurons ici (fig. 215) la photographie d'une

incurvation congénitale de l'extrémité inférieure de la jambe, à concavité interne qui semble bien devoir être rapprochée des précédentes. Mais ici, le plateau tibial avait conservé sa direction normale et la fonction était un peu gênée.

Fig. 216.
Pseudarthrose congénitale des deux os de la jambe gauche.

Enfin il peut arriver qu'au niveau de la courbure, les os présentent une solution de continuité, *une pseudarthrose*. Celle-ci peut exister dès la naissance ; elle peut aussi survenir plus tard, soit à la suite d'une fracture à laquelle la faible résistance des os donne généralement les caractères d'une fracture spontanée, soit à la suite d'une intervention ayant pour but de corriger la courbure anormale des os.

On trouve alors de la mobilité anormale au niveau du sommet de la courbure, et quelquefois de la crépitation. C'est le tableau de la fracture intra-utérine non consolidée.

Sous l'influence de la traction des muscles et du poids du membre, il se fait une déviation progressive du segment inférieur qui tend à se porter en arrière et en dedans, attiré par le triceps sural (fig. 216). Les extrémités osseuses font saillie sous les téguments, et n'ont aucune tendance à se conso-

lider. L'atrophie progressive du membre vient s'ajouter à la déformation et à la pseudarthrose pour le rendre entièrement inutilisable.

2° Anatomie pathologique. — Les os de la jambe sont simplement incurvés (fig. 217), et ne présentent pas d'autre anomalie qu'un certain degré de raccourcissement et d'atrophie. Au niveau de la courbure, les travées osseuses passent sans interruption du segment supérieur au segment inférieur, et on ne trouve rien qui puisse être considéré comme un cal.

L'examen histologique fournit quelques données intéressantes. Sperling a trouvé un os normal ayant la seule particularité d'être entouré d'une couche de petites cellules qui témoignent d'une certaine irritation périostique. Dans notre cas, l'examen du fragment du péroné que nous avons été amené à enlever, a montré un tissu osseux éburné, renfermant une moelle fibreuse, inactive, et donnant dans son ensemble, l'impression d'une ostéite guérie.

Fig. 217.
Radiographie d'une courbure congénitale des deux os de la jambe.

Haudeck a étudié au microscope la dépression cutanée qui se trouve souvent au voisinage du sommet de la lésion osseuse. Il a vu qu'il ne s'agit pas d'une cicatrice vraie, mais d'une atrophie de la peau, révélant l'intervention d'une compression, mais non d'une perforation cutanée.

Dans les cas compliqués d'une interruption de continuité des os, on a retrouvé toutes les variétés de pseudarthrose : tantôt les os sont réunis par une bandelette fibreuse, cartilagineuse (Brodhurst), tantôt ils forment entre eux une véritable articulation pourvue d'une cavité synoviale, tantôt enfin ils n'ont aucun contact entre eux, et forment une pseudarthrose flottante. Les extrémités osseuses en présence sont souvent effilées, atrophiées, formées par un tissu osseux friable et sans résistance, ce qui rend les sutures et les autres opérations qu'on peut tenter sur eux, très difficiles est très aléatoires.

3° Traitement. — En raison de l'atrophie toujours assez prononcée du membre, le traitement ne peut prétendre à rétablir un état à peu près normal ; il doit se proposer surtout de rendre possible la fonction.

Lorsque les os de la jambe ont conservé leur continuité, la seule indication est de donner au membre une direction suffisamment droite. Les déviations du pied en varus et en valgus seront corrigées par le massage forcé, aidé au besoin de la ténotomie ; il est souvent utile de respecter l'équinisme s'il n'est pas trop accentué, pour compenser dans une certaine mesure le raccourcissement du membre.

L'incurvation des os de la jambe est justiciable de l'ostéotomie, mais celle-ci doit être parcimonieuse et prudente, car, ainsi que nous allons le voir, la capacité de restauration de ces os est au-dessous de la normale, et on court le risque d'une pseudarthrose incurable. Le danger n'est pas suffisant pour contre-indiquer l'intervention, car on l'a faite souvent avec de beaux résultats, mais il doit la faire réserver seulement aux cas de déviations prononcées et dont la correction peut permettre une bonne utilisation fonctionnelle.

Suivant les cas, on fera l'ostéotomie cunéiforme ou trapézoï-

dale, ou l'ostéotomie très oblique, avec essai d'allongement du membre par l'extension continue.

Le pronostic des pseudarthroses congénitales, ou succédant à des fractures spontanées produites sur un os déjà atteint d'incurvation congénitale est très grave. Notre élève Chalet en a réuni un certain nombre d'exemples, d'où il ressort que, dans la grande majorité des cas, tous les essais thérapeutiques demeurent impuissants, et on arrive en fin de compte à amputer le malade pour le débarrasser d'un segment de membre inutile et gênant. Il semble que l'os soit incapable de former un cal.

Toutes les méthodes de traitement des pseudarthroses ont été successivement essayées ; immobilisation prolongée, avivement des fragments avec suture osseuse ou enchevillement, greffe osseuse, prothèse interne, au moyen de plaques métalliques vissées latéralement sur les os (Ollier), de la griffe de Jaboulay, de l'appareil de Martin. Celui-ci se compose d'un grillage métallique disposé en forme de cylindre dont les deux extrémités ouvertes reçoivent les os avivés et séparés de leur périoste, tandis que le reste du grillage est rempli de fragments ostéo-périostiques empruntés à un chien. Nous en avons fait l'application dans le cas de la malade dont l'histoire est rapportée dans la thèse de Chalet. L'appareil est bien toléré depuis près de trois ans, mais il ne s'est pas fait de consolidation. Reichel a obtenu récemment un succès dans un cas de ce genre, en transplantant sur le tibia malade, par la méthode italienne, un fragment ostéo-périostéo-cutané pris sur le tibia sain. C'est à l'heure actuelle le seul procédé qui ait réussi et nous nous proposons de l'essayer sur notre malade.

§ 4. — Pathogénie des déformations congénitales de la jambe

Les déformations que nous venons de décrire, en mettant en relief les caractères qui permettent de les distinguer et de les classer, ont aussi de nombreux points communs : leur siège invariable au niveau du tiers inférieur de la jambe, l'atrophie

constante et progressive du membre, la présence fréquente à leur niveau d'une altération cutanée, dont la disposition et l'aspect ne changent presque pas. Si l'on ajoute encore que ces lésions sont souvent associées entre elles, et qu'il existe, entre les types bien nets, de nombreux intermédiaires, on en arrive naturellement à les considérer comme une série de manifestations un peu variables dans leur forme et dans leur degré mais qui doivent relever d'une même cause.

Ce rapprochement s'est fait seulement depuis quelques années. Autrefois, on séparait les formes graves et complexes, véritables malformations, des simples inflexions et des pseudarthroses auxquelles on assignait une origine traumatique, et que l'on décrivait sous le nom de fracture intra-utérine du tibia. On s'expliquait d'ailleurs fort mal les conditions dans lesquelles se produisait ce traumatisme. Pour Gurlt, Braux, il s'agissait d'une action vulnérante directe, extérieure à la mère, ou d'une compression exercée par la paroi utérine. Brodhurst, Little, attribuaient la fracture à la contraction des muscles du fœtus provoquée par un traumatisme ou par une affection du système nerveux. Enfin Broca, Houel, Delore, frappés de l'insuffisance de ces explications, faisaient intervenir une prédisposition créée par une altération de l'os, rachitisme, ostéomalacie locale, etc.

Mais cette théorie traumatique a perdu de plus en plus sa valeur, à mesure que les faits se multiplaient et qu'on les étudiait de plus près. Sans doute, il faut bien admettre la possibilité de fractures intra-utérines, dues à un traumatisme certain, et peut être favorisées par un état particulier du squelette; mais elles paraissent être infiniment rares, et peuvent siéger sur tous les points du corps. Au contraire, dans les lésions que nous étudions, et qui sont caractérisées par leur localisation exclusive en un point précis et toujours le même de la jambe, l'antécédent traumatique manque souvent ou est trop vague pour qu'on puisse lui accorder une valeur étiologique précise.

De plus comme l'a montré Sperling, la déformation du tibia n'a ni l'aspect extérieur, ni la structure du cal. L'examen histologique peut bien révéler un état pathologique du squelette.

mais sa description correspond plutôt à celle d'une ostéite guérie, qu'à celle d'une ancienne lésion traumatique. Enfin, la dépression cutanée qui était considérée comme la trace d'une perforation de la peau par les fragments, n'est pas d'après les recherches d'Haudek une véritable cicatrice. Le microscope montre seulement des lésions d'atrophie cutanée qui sont l'expression d'une compression anormale, mais ne prouvent rien en faveur d'une origine traumatique.

Pour ces raisons, on est à peu près d'accord aujourd'hui pour considérer les déformations décrites jusqu'ici sous le nom de fractures intra-utérines, comme des malformations de même espèce que les formes plus complexes avec absence du tibia, du péroné et des orteils.

Les recherches de Dareste ont apporté une explication très plausible de leur développement. Elles seraient dues à la compression exercée par un rétrécissement, une bride ou une adhérence anormale du capuchon amniotique, à une époque très précoce de la formation de l'embryon, alors que les membres sont encore à l'état de blastème embryonnaire. Suivant l'étendue et l'intensité de cette compression, on a toute une série de lésions qui vont depuis la simple incurvation des os de la jambe jusqu'à l'amputation congénitale complète, en passant par l'intermédiaire des absences partielles du tibia, du péroné et des orteils. Avec cette conception, il devient facile de comprendre la multiplicité des formes, leur association avec l'absence des orteils et des métatarsiens, avec des anomalies du tarse. On comprend aussi pourquoi ces os, formés par des tissus viciés dès leur origine, sont sujets à se fracturer spontanément, ou sous l'influence de causes minimes, et n'ont pas la capacité de restauration des os normaux.

ARTICLE II

DÉFORMATIONS RACHITIQUES DE LA JAMBE

La jambe est un des sièges de prédilection du rachitisme, et ses déformations prennent une importance particulière

parce qu'elles se compensent souvent mal, et entraînent alors le pied dans une position anormale, disgracieuse au point de vue esthétique, et gênante au point de vue fonctionnel.

1° Étiologie. — D'après les statistiques de Hoffa et de Kirmisson, 90 °/₀ des courbures rachitiques des jambes s'observent de un à cinq ans. Elles apparaissent donc au moment de la marche, et tendent ensuite à disparaître vers l'âge de cinq à six ans.

Ceci met en évidence le rôle prépondérant que le poids du corps joue dans leur développement. La traction des muscles paraît avoir ici une importance secondaire, tout au plus peut-on invoquer l'action du triceps pour expliquer le développement des courbures à convexité antérieures. Dans les formes graves, des fractures complètes ou incomplètes viennent souvent compliquer et aggraver des déformations déjà complexes.

La bilatéralité et la symétrie sont presque la règle dans la répartition des courbures rachitiques des jambes. Il est même curieux de voir avec quelle exactitude la même déformation se trouve reproduite des deux côtés. D'après Kirmisson, les lésions seraient souvent plus accentuées du côté gauche, c'est-à-dire du côté sur lequel on se repose le plus volontiers. Il n'est cependant pas très rare de voir l'un des membres rester droit, ou bien présenter une déformation différente, parfois même diamétralement opposée à celle de son congénère.

Les courbures rachitiques des jambes s'associent très souvent avec des déformations du même ordre portant sur le fémur ou sur le pied. Tantôt elles s'associent, comme par exemple dans la jambe en O, tantôt au contraire, elles se contrarient et peuvent arriver ainsi à se compenser réciproquement d'une façon plus ou moins parfaite.

2° Anatomie pathologique. — Ce sont les déformations du tibia qui occupent de beaucoup la première place. Elles présentent une très grande diversité. On peut les distinguer en typiques et en atypiques; nous ne nous occuperons que des premières, les autres échappant à toute description.

A. Déformations du tibia. — La statistique suivante de Kirmisson peut donner une idée des principales variétés des courbures du tibia et de leur fréquence relative. Sur 240 cas, il a trouvé : 189 courbures à convexité externe, 30 à convexité antéro-externe, 9 à convexité antérieure, 8 à convexité interne, 4 à convexité antéro-interne.

a. *Courbures à convexité externe ou antéro-externe.* — Ces courbures sont donc de beaucoup les plus fréquentes. Elles portent sur toute la longueur de la diaphyse tibiale, mais l'arc qu'elles décrivent n'est pas régulier; peu accentuée dans les deux tiers supérieurs de l'os, la courbe s'exagère brusquement au niveau du tiers inférieur de façon à reporter le pied plus ou moins en dedans (fig. 218).

Cette déformation est souvent associée à une incurvation du fémur dirigée dans le même sens; seule ou combinée à cette dernière, elle est la cause ordinaire du genu varum (fig. 219).

Fig. 218.
Rachitisme : à droite, courbure du tibia à convexité antéro-externe; à gauche, courbure sus-malléolaire.

b. *Courbures à convexité interne ou antéro-interne.* — Ces courbures sont plus rares et peuvent présenter plusieurs variétés. C'est d'abord l'inflexion brusque siégeant à l'union du tiers supérieur avec les deux tiers inférieurs du tibia, et que nous connaissons déjà

comme étant la cause ordinaire du genu valgum tibial.

On trouve aussi à la partie moyenne du tibia, une courbure régulière à grand rayon, dont la convexité est dirigée généralement en dedans et en avant (fig. 220 et 221). Le tibia, aplati

Fig. 219.
Incurvation des tibia à convexité externe : genu varum rachitique.

transversalement suivant un mécanisme que nous verrons plus loin, prend alors la forme d'une faucille.

Enfin, on peut voir la déformation occuper la partie inférieure de la jambe et se manifester exclusivement par une déviation du pied en valgus et en pronation (fig. 218, jambe gauche). Dans ce cas, l'incurvation du tibia est peu considérable, et le principal élément de déformation se trouve dans le

Courbure rachitique de la jambe droite à convexité interne.

relâchement considérable des ligaments de la tibio-tarsienne.

c. *Courbures antéro-postérieures.* — A l'extrémité supérieure du tibia, Kirmisson Grisel, ont décrit une inflexion brusque,

Fig. 220.
Courbures rachitiques des jambes.

véritable coudure à sommet dirigé en arrière et plus ou moins en dedans, qui produit une déformation ressemblant au genu recurvatum (fig. 220, jambe droite).

Sur la partie moyenne du tibia, on trouve souvent une courbure à grand rayon, dont la convexité est dirigée en avant, et

qui se combine souvent avec les courbures à convexité externe ou interne de cette région.

Mais le siège de prédilection des courbures antérieures se trouve au niveau du tiers ou du quart inférieur de la jambe; c'est là que se développe la déformation connue sous le nom de *tibia en lame de sabre*. En suivant le bord antérieur du tibia de haut en bas à partir de la partie moyenne de la jambe (fig. 222 et 223), on le voit se porter insensiblement en avant, puis, au niveau du tiers ou du quart inférieur de la jambe, revenir brusquement en arrière en décrivant une courbure à court rayon. La déformation se compose donc de deux parties bien différentes, la portion supérieure de la courbe étant beaucoup plus longue et moins accentuée que la portion inférieure. Cette dernière fait une saillie disgracieuse sur la face antérieure de la jambe, au-dessous d'elle se trouve une dépression profonde; le pied est au contraire déplacé en arrière, le talon est saillant, et le tendon d'Achille fait un relief anormal. Le tibia est toujours aplati transversalement, ce qui complète sa ressemblance avec un sabre fortement recourbé, d'où son nom.

Fig. 221.
Rachitisme, courbure du tibia à convexité interne.

d. *Aplatissement transversal du tibia.* — Cet aplatissement transversal qui accompagne presque toutes les courbures à convexité antérieure, et certaines courbures latérales, mérite d'être envisagé séparément. Le tibia a perdu sa forme prismatique;

sur une coupe transversale, sa diaphyse au lieu de figurer un triangle, a la forme d'un ovale dont les extrémités sont dirigées en avant et en arrière, et les faces regardent de chaque côté.

D'après Grisel, le mécanisme qui produit cette déformation

Fig. 222.
Courbure rachitique du tibia, à convexité antérieure.

ne serait pas toujours le même. Dans les courbures à convexité antéro-internes de la partie moyenne, il se fait une rotation des deux os de la jambe ; le péroné se déplace en arrière, entraînant avec lui le ligament interosseux et le bord externe du tibia qui devient postérieur. Cependant le bord interne s'efface, s'aplanit, si bien que l'os n'a plus que deux bords, l'antérieur et l'externe devenu postérieur.

Il en serait autrement dans les courbures antérieures du

tiers inférieur (tibia en lame de sabre). Ici c'est le bord interne qui s'élargit et finit par devenir postérieur, tandis que sa face postérieure se confond plus ou moins avec la face externe. Il

Fig. 223.
Rachitisme, courbure des deux tibia à convexité antérieure.

ne reste donc finalement que deux bords : le bord antérieur et le bord interne devenu postérieur.

e. *Torsion du tibia.* — Enfin le tibia, de même que le fémur, subit souvent une torsion suivant son axe. Dans les cas de courbure à convexité externe, la torsion se fait de dehors en

dedans portant par conséquent la malléole externe en avant et la pointe du pied en dedans. Dans les courbures à convexité interne, elle se fait en sens inverse, et la pointe du pied se dirige en dehors.

B. Déformations du péroné. — Le péroné accompagne généralement le tibia dont il suit toutes les courbures : il est exceptionnel de le voir rester droit, et former la corde de l'arc décrit par son voisin. De même que le tibia il est souvent aplati transversalement.

3° Symptômes. — Les signes physiques des déformations rachitiques des jambes nous sont connus par la description anatomo-pathologique que nous venons de faire. Il suffit de rappeler que l'on trouve avec les courbures, les symptômes caractéristiques de l'affection rachitique, tuméfaction des épiphyses, os courts et trapus, développement sur la face interne du tibia, au niveau de son tiers supérieur, d'une ou deux petites saillies osseuses nommées *epines de Mac Ewen*. Les muscles sont parfois peu développés, les articulations présentent une laxité anormale assez considérable au niveau du genou et du cou-de-pied, pour devenir une cause de troubles fonctionnels qui s'ajoutent à ceux dépendant de la déformation elle-même.

Ceux-ci varient beaucoup suivant le degré et la variété des déformations ; ils peuvent être presque nuls, et aller d'autre part, jusqu'à l'impotence presque complète.

Les déviations antéro-postérieures, et particulièrement le tibia en lame de sabre, n'occasionnent le plus souvent qu'une gêne minime, parce que la direction générale du membre n'est pas sensiblement modifiée. Cependant, lorsqu'elle est assez prononcée, elle oblige quelquefois le malade à fléchir les genoux et les hanches pendant la station debout.

Les déviations latérales sont souvent plus gênantes, surtout si elles ne sont pas compensées par une déformation inverse du fémur ou une attitude correctrice du pied. Alors la fonction devient d'autant plus troublée que le pied est plus écarté de la direction statique de la jambe, mais ce n'est guère que

dans les formes très graves, compliquées de fractures vicieusement consolidées, que le membre devient tout à fait incapable de remplir sa fonction. Et même, dans les cas de ce genre, une part importante du trouble fonctionnel est toujours due au manque de force des muscles, et au relâchement des ligaments articulaires.

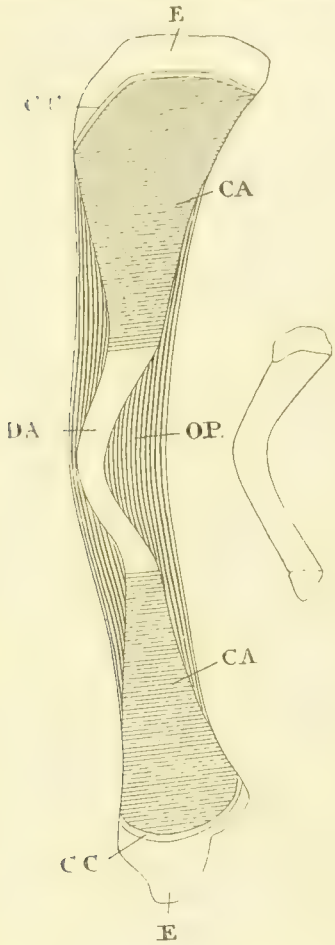

Fig. 224.
Schéma de la correction spontanée des courbures rachitiques.

DA, diaphyse ancienne noyée dans l'os lorsqu'il a atteint ses dimensions définitives.

4° Évolution. — L'évolution des courbures rachitiques des membres inférieurs est un des points les plus importants de leur histoire. On sait, depuis longtemps, qu'elles peuvent disparaître spontanément, et Ollier a bien montré quel est le mécanisme de cette guérison.

Les déformations étant diaphysaires, les couches osseuses nouvelles qui se font pendant la croissance au niveau des cartilages de conjugaison conservent leur orientation normale, de sorte que l'os grandit droit. D'autre part, l'apposition de tissu osseux périostique qui produit la croissance en épaisseur, ne se fait pas d'une façon égale sur toute la périphérie de la diaphyse. Elle est presque nulle vers le sommet de la courbure, et se produit au contraire en abondance du côté de la concavité. Il en résulte que, peu à peu, la surface de l'os déformé se nivelle, s'égalise et que suivant la formule d'Ollier, toute courbure dont la flèche ne dépasse pas le diamètre de l'os à l'état adulte peut disparaître entièrement (fig. 224). Il

n'en reste qu'un vestige, c'est la disposition du canal médullaire qui, au lieu d'être au centre de l'os est pendant assez longtemps plus ou moins dévié du côté où se trouvait la convexité.

Les observations cliniques de Schlange, Weit, Kamps, ont précisé les conditions dans lesquelles s'opère ce redressement. Ainsi, sur 32 rachitiques suivis par Kamps, pendant quatre ans et demi, 24 fois la guérison s'est faite sans aucun traitement chirurgical ou orthopédique, 5 fois les courbures se sont améliorées et 3 fois seulement elles sont restées stationnaires. Les courbures en dehors et en dedans paraissent se corriger mieux que celles qui sont dirigées dans le sens antéro-postérieur ou qui résultent de fractures vicieusement consolidées.

La correction spontanée est en rapport direct avec la croissance. Elle ne se produit pas chez les rachitiques qui ne grandissent pas, et se fait d'autant plus vite que la croissance est plus rapide. Dans tous les cas de courbure ayant persisté au delà de six ou sept ans, Veit et Kamps ont trouvé un arrêt notable de la croissance. C'est d'après cela qu'on peut établir le pronostic des courbures rachitiques des jambes. La correction demande, pour se faire, environ trois ou quatre ans, et se produit surtout avant l'âge de six ans. Passé cet âge, l'amélioration est faible, et après dix ans on n'a plus rien à attendre de ce travail spontané de guérison.

5° Traitement. — La notion du redressement spontané presque constant des courbures rachitiques des jambes domine la question du traitement.

Dans le jeune âge, celui-ci doit se borner à aider l'effort naturel vers la guérison, et, en général une intervention active est indiquée seulement pour les déformations qui persistent après six ou sept ans. Nous avons donc à distinguer le traitement chez les jeunes enfants, et chez les enfants qui ont dépassé l'âge de six ans.

A. Traitement chez les jeunes enfants. — Pendant la période d'état du rachitisme, il faut éviter la station debout et la

marche qui sont le facteur le plus important d'aggravation, et instituer le traitement général et hygiénique du rachitisme. Celui-ci doit être continué pendant la période de régression de la maladie qui est aussi celle du redressement spontané.

Souvent cela suffit, sans le secours d'aucun traitement orthopédique ou chirurgical. Les appareils orthopédiques ne sont donc pas le complément indispensable du traitement général, et il faut préciser leurs indications.

Avant l'âge de trois ans, ils sont le plus souvent inutiles : les enfants d'abord doivent marcher peu, et n ont par conséquent pas besoin de tuteurs ; ceux-ci sont lourds et gênants, et leur efficacité très douteuse, a cause de la brièveté des membres et de la difficulté d'en faire une adaptation suffisamment exacte.

Après trois ans, il faut les réserver pour les cas dans lesquels le redressement spontané ne paraît pas se faire dans les conditions normales, et à plus forte raison lorsqu'il y a plutôt une tendance à l'aggravation.

C'est donc l'évolution qui doit servir de guide plutôt que le degré ou la variété des courbures. La formule de Kirmisson, mettre des tuteurs toutes les fois que l'axe statique du membre est dévié, semble un peu trop restrictive, car il est des déformations qui sans remplir cette condition ont une tendance progressive indiquant l'emploi des appareils, et par contre le redressement spontané peut très bien se faire dans des cas de déformation légère ou moyenne, même lorsque le pied se trouve à quelque distance de l'axe statique du membre.

Les appareils qui conviennent dans ces cas sont des tuteurs articulés qui remontent jusqu'à la hanche, et qui portent des brides exerçant une pression au niveau du sommet des courbures. Il est le plus souvent nécessaire d'enraidir le genou si l'on veut avoir une action efficace de redressement.

Il est enfin des cas ou une intervention active est indiquée même chez les jeunes enfants. C'est lorsque les courbures sont de telle nature, ou ont un développement si considérable, que le redressement spontané est manifestement incapable de les corriger. Telles sont par exemple les incurvations anté-

rieures en lame de sabre très prononcées, et les déformations qui résultent des fractures. Il est alors préférable de faire de suite un redressement que la mollesse des os rend facile, et d'éviter ainsi pour plus tard, des opérations complexes sur des os éburnés.

L'intervention qui convient alors est le redressement manuel sous anesthésie et en une séance, suivi de l'application d'un bandage plâtré. Mais la guérison n'est pas définitive après l'ablation du plâtre ; un traitement orthopédique prolongé est nécessaire si l'on veut éviter une récidive presque certaine.

Les observations de la thèse de Grisel notamment, montrent que la récidive partielle est la règle après les opérations faites à l'âge de trois ou quatre ans, et c'est précisément cette considération qui empêche de généraliser à tous les cas de courbure un peu prononcée, cette méthode si simple du redressement forcé.

B. Traitement des courbures rachitiques pendant la seconde enfance. — Après six ans, il faut réserver l'intervention chirurgicale aux cas dans lesquels la déformation est trop apparente et disgracieuse, ou détermine une gêne fonctionnelle appréciable. Le but qu'on doit se proposer est de rétablir la forme et la direction du membre.

Lorsque la courbure est unique, il suffit d'interrompre la continuité de l'os au niveau de son sommet pour obtenir ce résultat; mais dans les cas complexes, c'est un véritable problème dont la solution demande beaucoup d'attention. Il faut déterminer les courbures composantes, et agir séparément sur chacune d'elles, ou du moins sur celles qui jouent le rôle principal dans la déformation et dans la déviation statique du membre. Mac Ewen a été ainsi amené à faire jusqu'à dix ostéotomies sur un même sujet. Il faut tenir compte également de la rotation du tibia.

L'ostéotomie et l'ostéoclasie se retrouvent ici en parallèle comme méthodes générales d'intervention, mais la seconde a sur sa rivale des avantages évidents. Il s'agit en effet d'un segment de membre à deux os, et dans ces conditions l'ostéocla-

sie perd un peu de sa précision ; or, la correction opératoire des courbures rachitiques demande justement beaucoup de précision et cela dans des endroits difficiles à maintenir comme le voisinage des articulations anormalement lâches. Un second argument en faveur de l'ostéotomie résulte de ce qu'on a souvent à faire à des os éburnés très durs dont la fracture avec l'ostéoclaste est difficile et parfois même impossible. Enfin l'ostéotomie a l'avantage de se plier plus facilement aux exigences opératoires, en permettant de multiplier, s'il le faut, les sections osseuses, et de faire suivant le cas des ostéotomies transversales cunéiformes ou obliques.

Il faut maintenant comparer entre elles les diverses variétés d'ostéotomie.

α) L'*ostéotomie linéaire simple* a pour elle sa facilité d'exécution, elle permet de corriger facilement la torsion des os, mais elle est moins avantageuse pour la correction des courbures. Elle ne permet, en effet, le redressement que par une coudure de l'os qui reste d'autant plus apparente que le cal est généralement gros, les os ne venant au contact l'un de l'autre que par des surfaces très étroites. Néanmoins Kirmisson la conseille à cause de sa simplicité.

β) L'*ostéotomie cunéiforme* donne une adaptation bien meilleure des os, elle évite la coudure disgracieuse de l'ostéotomie simple. Mais il n'est pas toujours facile de calculer exactement l'épaisseur du coin, surtout quand le redressement doit s'accompagner d'une détorsion. De plus elle provoque un raccourcissement qui s'élève en moyenne à 2 centimètres.

γ) Enfin l'*ostéotomie oblique* a sur les précédentes des avantages multiples : elle répartit la correction sur une plus grande longueur du membre, se prête à la correction aussi bien de la déviation que de la torsion, enfin elle n'enlève rien à la longueur du membre, et permet même, lorsqu'elle a été faite très oblique, presque longitudinale (Ollier), d'obtenir un allongement du membre. Les faits d'Ollier, de Jeannel, ceux que j'ai fait publier dans la thèse de Carret en sont la preuve. Mais elle a l'inconvénient d'être plus difficile ; il faut découvrir l'os sur une grande étendue, et souvent on a quelque peine à tailler

en biseau ces os cassants et trop disposés à faire des esquilles et des fissures. De plus, après la correction, les pointes des fragments font souvent des saillies dangereuses du côté de la peau ou dans la profondeur vers les muscles, les vaisseaux et les nerfs. Mais ces inconvénients sont plus apparents que réels; on peut réséquer ces pointes sans faire perdre à l'os rien de sa longueur, et malgré les fissures et les esquilles, la consolidation se fait bien.

L'ostéotomie oblique est donc en principe, la meilleure, surtout pour les courbures des deux tiers supérieurs de la jambe. Elle se prête moins bien à la correction des courbures inférieures et en particulier du tibia en lame de sabre, contre lequel on n'avait jusqu'à ces derniers temps d'autre ressource que l'ostéotomie cunéiforme.

Fig. 225.
Schéma de l'ostéotomie double de Krukenberg.

Dans ces dernières années, deux perfectionnements ont été apportés au traitement des formes graves de courbures rachitiques des membres.

Le premier est l'*ostéotomie double de Krukenberg*. Comme le montre le schéma ci-joint (fig. 225), elle consiste à sectionner l'os obliquement au-dessus et au-dessous de la déformation; le fragment moyen s'enfonce, et on a une correction beaucoup plus facile et complète que par une simple ostéotomie oblique.

Le second concerne les parties molles. La section du tendon d'Achille ne suffit pas pour faire disparaître les obstacles au

redressement qui résultent en particulier de la rétraction des aponévroses et du périoste au niveau de la concavité. Il est aussi insuffisant de les sectionner. Mais on arrive bien à les faire céder, en faisant sur le membre de l'extension forcée au moyen de la vis de Lorenz (Nové-Josserand, Reiner, Vincent) et en la maintenant jusqu'après la dessiccation complète de l'appareil plâtré.

En combinant l'extension forcée avec l'ostéotomie oblique double de Krukenberg, on arrive à obtenir des corrections remarquablement complètes, même dans les formes les plus graves et les plus difficiles de déformations rachitiques des jambes.

CHAPITRE IV

DÉFORMATIONS DU PIED

Les déformations du pied sont nombreuses et variées, nous n'en étudierons ici que les plus importantes. Parmi les pieds bots acquis, nous avons retenu seulement ceux qui sont consécutifs à la paralysie infantile, les pieds bots symptomatiques d'autres maladies nerveuses telles que la maladie de Friedreich, la maladie de Little, etc., et les pieds bots d'origine cutanée, phlébitique, ostéopathique ou arthropathique, n'ayant le plus souvent qu'un intérêt secondaire au point de vue de l'orthopédie infantile. De même, parmi les déviations des orteils, nous avons décrit seulement celles qui se recontrent chez l'enfant.

Ce chapitre comprend quatre articles : le pied bot congénital, le pied bot paralytique, le pied plat, et enfin les déviations des orteils.

ARTICLE PREMIER

PIED BOT CONGÉNITAL

Le pied bot congénital est une des affections les plus communes puisqu'il représente à lui seul le dixième de toutes les malformations congénitales. D'après la statistique de Bessel-Hagen, la proportion de ses diverses variétés serait la suivante : varus équin 86 p. 100, valgus et talus valgus 11,2 p. 100, équin pur 0,7 p. 100, talus pur 1 p. 100, équin valgus 0,3 p. 100.

C'est donc le varus équin qui est de beaucoup le plus fré-

quent : il est aussi le plus important en pratique, et nous l'aurons particulièrement en vue dans notre description.

§ 1. — Étiologie

L'hérédité n'occupe pas une place aussi grande qu'on pourrait le penser a priori, dans l'étiologie du pied bot congénital. En effet Kirmisson ne l'a retrouvée que dans 4 cas sur 166, Ketch dans 10 cas sur 196. Il est peut-être plus fréquent de rencontrer le pied bot congénital chez plusieurs enfants nés d'une même mère.

Le pied bot congénital a une prédilection pour les garçons qui sont atteints dans la proportion de 2 sur 3. Il n'est unilatéral que dans 40 p. 100 des cas, et siège le plus souvent à gauche. Lorsque les deux pieds sont atteints, la déformation est à peu près semblable des deux côtés, et cette ressemblance se poursuit souvent jusque dans les plus petits détails. Par contre, souvent la difformité n'est pas développée au même degré des deux côtés, elle est alors généralement plus accentuée à gauche ; on voit quelquefois cependant les deux pieds présenter une déformation inverse, en varus équin d'un côté et en talus valgus de l'autre.

Le pied bot congénital se rencontre généralement sur des enfants vigoureux et bien conformés ; mais il est aussi une des déformations que l'on rencontre le plus souvent sur les fœtus monstrueux porteurs de malformations multiples, incompatibles avec la vie. Il peut aussi coexister avec d'autres déformations moins graves, telles que l'excès ou la diminution du nombre des orteils, l'absence partielle ou totale du tibia ou du péroné, les incurvations congénitales de ces os, les sillons congénitaux des orteils ou de la jambe, la luxation congénitale du genou, de la hanche, la main bote, le bec-de-lièvre, etc. et enfin les lésions nerveuses centrales, telles que le spina bifida, l'hydrocéphalie, etc.

Mais ce serait créer une confusion regrettable que de vouloir assimiler entre eux des faits aussi disparates. Certains de ces pieds bots sont la conséquence directe de l'incurvation ou

du défaut de développement de la jambe ; d'autres sont la conséquence de l'absence de certains os du tarse ; d'autres enfin dépendent directement des contractures musculaires causées par la lésion nerveuse. Nous allons voir au contraire que dans le pied bot congénital ordinaire, il n'existe primitivement aucune malformation importante des os ni des muscles.

§ 2. — Anatomie pathologique

La déformation du pied bot congénital résulte essentiellement du déplacement des os les uns par rapport aux autres ; leur forme ne s'altère que secondairement, sous l'influence des conditions anormales dans lesquelles le pied est obligé de croître et de fonctionner.

Nous avons à décrire dans le pied bot congénital : 1° les déplacements des divers os du tarse ; 2° leurs déformations ; 3° les lésions des parties molles.

1° Déplacements des os. — La déformation du pied bot varus équin congénital peut se décomposer en trois mouvements élémentaires : l'*équinisme* qui abaisse la pointe du pied et relève le talon, l'*adduction ou varus* qui porte la pointe du pied en dedans et la *supination* par suite de laquelle la plante du pied, au lieu d'être tournée en bas, vers le sol, regarde plus ou moins en dedans ou en haut (fig. 226).

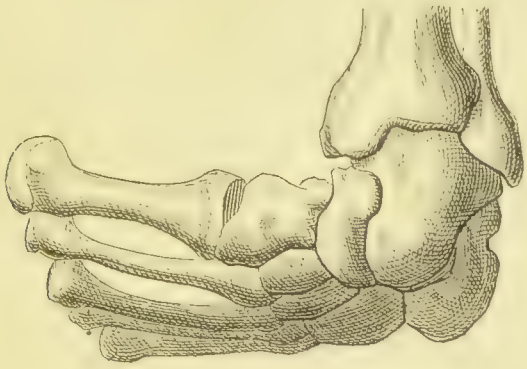

Fig. 226.
Pied bot congénital (d'après Redard).

En cherchant le siège de ces trois mouvements, nous trouverons les éléments essentiels de la déformation du pied.

a. *Equinisme.* — L'équinisme se fait principalement dans la tibio tarsienne : l'astragale exécute un mouvement de flexion plantaire qui porte sa tête en bas et en avant, et d'où il résulte que la partie antérieure de la poulie cesse d'être articulaire, le plateau tibial reposant seulement sur sa partie postérieure : il peut même arriver que le bord postérieur du tibia vienne au contact de la face supérieure du calcanéum et s'articule directement avec cet os.

La flexion plantaire se continue et se complète d'abord dans la sous-astragalienne, par un glissement du calcanéum d'arrière en avant sous l'astragale, analogue à celui qui se fait dans la flexion normale lorsque la limite de la mobilité de la tibio-tarsienne est atteinte, puis dans la médio-tarsienne, le scaphoïde et le cuboïde s'abaissant par rapport à l'astragale et au calcanéum, d'où la production d'un certain degré de pied creux.

b. *Adduction.* — L'adduction se fait aussi dans trois articulations. Son siège principal est la médio-tarsienne : le scaphoïde se subluxe en dedans de la tête de l'astragale, et s'avance plus ou moins sur le flanc interne de cet os. Bouvier a distingué trois étapes dans ce déplacement : dans la première, le scaphoïde répond seulement à la partie interne de la surface articulaire normale de la tête astragalienne. Au second degre, il abandonne cette dernière et se creuse une nouvelle facette sur la face interne de la tête. Enfin, au troisième degré, il vient s'articuler avec la face interne du col. Le cuboïde se subluxe de même en dedans de l'extrémité antérieure du calcanéum.

Le mouvement d'adduction se complète dans les articulations tibio-tarsienne et sous-astragalienne. Dans la tibio-tarsienne, l'adduction résulte d'un mouvement de l'astragale qui pivote autour de son axe vertical, portant sa tête en dedans et entraînant dans cette direction l'avant-pied tout entier. Le calcanéum suit naturellement ce mouvement, mais il l'exagère en portant lui-même son extrémité antérieure plus en dedans par un mouvement qui se passe dans la sous-astragalienne. Il en résulte

que l'axe antéro-postérieur de cet os envisagé par rapport à celui de l'astragale, au lieu de le croiser pour se diriger en avant et en dehors comme à l'état normal, se dirige au contraire en avant et en dedans.

Duchenne et plus récemment Farabeuf ont montré que cette adduction du calcanéum est la conséquence du mouvement de flexion plantaire : lorsque celle-ci arrive à son extrême limite, le calcanéum glisse en avant sous l'astragale, et la disposition de ses surfaces articulaires et de ses ligaments ne lui permet ce déplacement qu'à la faveur d'un certain degré d'adduction.

c. *Supination.* — La supination est ce mouvement qui a pour effet de faire regarder la plante plus ou moins en dedans, tandis que le bord interne se relève et le bord externe devient inférieur.

Son siège le plus apparent est encore la médio-tarsienne. Le scaphoïde, au lieu d'être subluxé en dedans, se trouve porté en dedans et en haut, il subit en outre un mouvement de rotation qui élève son extrémité interne au point de l'amener parfois au contact de la malléole interne, tandis que son extrémité externe est abaissée. Le cuboïde se comporte de même. L'avant-pied considéré dans son ensemble, se tord sur l'arrière-pied comme si, celui-ci étant fixé, on imprimait au premier un mouvement faisant regarder la plante en dedans.

Mais la supination se fait également dans l'articulation sous-astragalienne. Le calcanéum tourne sur lui-même autour de son axe antéro-postérieur, il roule suivant l'expression imagée de Farabeuf, de manière à faire regarder sa face externe en bas et sa face interne en haut.

D'après Farabeuf, ce mouvement serait comme l'adduction du calcanéum, la conséquence de l'exagération du mouvement de flexion plantaire du pied. Lorsque les limites de la flexion dans la tibio-tarsienne sont atteintes, le mouvement se continue dans la sous-astragalienne par un déplacement du calcanéum qui glisse en avant sous l'astragale. En raison de la direction des surfaces articulaires, et de la laxité plus grande de la partie externe du ligament interosseux, le calcanéum ne peut se déplacer qu'en se mettant en adduction et en supina-

tion. De plus, il entraîne dans ce mouvement tout l'avant-pied auquel il est solidement relié par l'articulation calcanéo-cuboïdienne très serrée, tandis que le scaphoïde, lâchement uni à l'astragale n'éprouve aucune résistance pour suivre ce mouvement. Il en résulterait donc que d'après Farabeuf toutes les déformations du pied bot dériveraient de l'équinisme.

Cette théorie très ingénieuse, a le grand avantage de bien mettre en lumière ce fait important que les déformations du pied bot siègent en grande partie dans la sous-astragalienne, et qu'il faut les corriger là, sous peine de faire un redressement incomplet et sujet à récidive. Mais elle n'est cependant pas rigoureusement exacte, car il n'y a pas un rapport constant entre le degré de l'équinisme et le degré de l'adduction et de la supination. Ces dernières peuvent être très accentuées, alors que le premier reste peu prononcé, et réciproquement. De plus, en examinant les pièces, on a bien souvent l'impression que l'adduction est plus prononcée dans la médio-tarsienne que dans la sous-astragalienne, et que ces deux déformations sont relativement indépendantes l'une de l'autre.

2° Déformations des os. — Chez le nouveau-né, et même pendant les premières années, toute l'anatomie du pied bot se résume dans les changements de position que nous venons de décrire. A part quelques cas exceptionnels, les os ne présentent pas de déformations importantes ; mais comme le pied se développe rapidement, surtout dans le cours de la première année (Wolff), les conditions anormales dans lesquelles il croît, provoquent bientôt des déformations osseuses qui sont surtout accentuées sur l'astragale et le calcanéum.

A. Astragale. — Il faut distinguer les déformations du corps et celles du col et de la tête.

a. *Déformations du corps.* — Les déformations de l'astragale sont la conséquence de son attitude en flexion plantaire et en adduction. La partie postérieure de la poulie, restée seule articulaire, s'aplatit de haut en bas ; la partie antérieure, au contraire, n'étant plus soumise à la pression du tibia, s'hypertro-

plie. Il en résulte que l'os prend dans son ensemble une forme en coin. Souvent une crête transversale marque sur la trochlée la limite qui sépare la portion restée articulaire de celle qui ne l'est plus ; sur cette dernière le cartilage est dégénéré et parfois remplacé, dans les cas anciens, par des ossifications exubérantes.

Par suite de l'adduction, le flanc interne de l'os s'éloigne de la malléole interne ; aussi la surface articulaire correspondante de l'astragale est-elle fort réduite, parfois à peine visible. Au contraire, l'astragale fortement déplacée en dehors vient s'appuyer contre la malléole externe formant avec elle une articulation assez étendue, en avant de laquelle on trouve assez

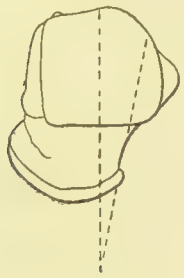

Fig. 227.
Astragale d'un adulte normal, $\alpha = 12^{\circ}$.

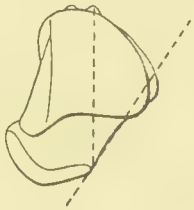

Fig. 228.
Astragale d'un fœtus normal, $\alpha = 38^{\circ}$.

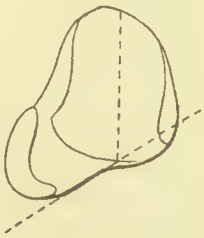

Fig. 229.
Astragale d'un pied bot congénital, $\alpha = 53^{\circ}$.

souvent, le tubercule signalé par Nélaton, dont la saillie s'oppose à la réintégration de l'astragale entre les malléoles. Le bord interne est court, l'externe plutôt allongé, de sorte que l'os a sur une coupe transversale la forme d'un triangle à sommet interne.

d. *Déformations de la tête et du col.* — Les déformations de la tête et du col ne sont pas moins importantes. L'axe du col se dirige fortement en dedans et en bas, l'angle qu'il forme avec la direction du corps, au lieu de mesurer 12° comme chez l'adulte (fig. 227) et même 38° comme chez le fœtus (fig. 228), arrive à mesurer 53° (fig. 229) (Parker Schattock, Scudder). Le bord interne du col est donc raccourci, son bord externe au contraire fortement allongé.

La tête a perdu sa forme sphéroïde, elle s'allonge, devient conique, cette apparence est due au déplacement en dedans de l'articulation scaphoïdienne qui, dans les formes accentuées, peut se trouver transportée jusque sur la face interne du col. La tête se trouve alors à l'état d'un moignon informe.

L'obliquité du col et la déformation de la tête astragalienne sont les altérations osseuses les plus constantes et les plus précoces du pied bot. On les a trouvées assez prononcées déjà chez des nouveau-nés (Parker et Shattock, Kirmisson). Aussi n'est-il pas surprenant qu'elles aient été considérées par nombre d'auteurs comme la cause initiale du pied bot. Cette opinion n'est plus guère défendue aujourd'hui.

D'ailleurs l'interprétation même de ces lésions prête à des discussions. Pendant longtemps on a admis avec Broca, Hueter, Lannelongue, Thorens, Schwartz, Adams, Nélaton, etc., que l'obliquité du col résulte de l'inclinaison réelle de ce dernier, la tête étant entraînée par le scaphoïde dans son déplacement en dedans. Mais il semble aujourd'hui démontré par Farabeuf, reprenant l'opinion de Bouvier, qu'en réalité le col reste droit, et que sa déviation, toute apparente, est seulement le résultat du déplacement progressif en dedans de la surface articulaire du scaphoïde. En effet, Farabeuf a montré que la capsule de l'articulation astragalo-scaphoïdienne s'insère autour de l'espèce du tubercule situé sur le prolongement de la direction normale du col ; celui-ci représente par conséquent la tête atrophiée et déformée par suite de son défaut d'usage, et cette notion est encore confirmée par le fait que, sur une coupe transversale, on voit le noyau d'ossification de l'astragale pousser droit à travers le col dans sa direction normale.

B. Calcanéum. — Sur le calcanéum, les déformations sont moins constantes et moins prononcées. L'os est dans son ensemble aplati de haut en bas, il se fait remarquer surtout par la disproportion de son apophyse talonnière atrophiée et de son apophyse antérieure allongée et surtout augmentée de volume dans le sens vertical (fig. 230 et 231). La surface arti-

culaire pour le cuboïde est déplacée en dedans ; à sa place l'os forme parfois une saillie contre laquelle le cuboïde vient

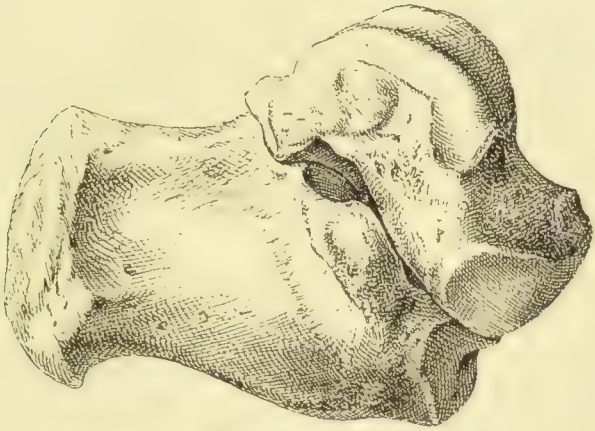

Fig. 230.
Astragale et calcanéum à l'état normal (d'après Hoffa).

butter dans les essais de réduction. La petite apophyse est atrophiée.

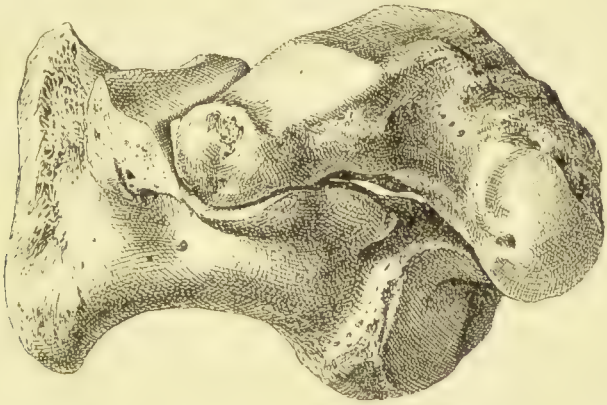

Fig. 231.
Astragale et calcanéum d'un pied bot (d'après Hoffa).

La face supérieure du calcanéum convexe d'arrière en avant est divisée par une crête mousse en trois parties : la plus haute

et la plus externe correspond à la malléole externe contre laquelle le calcanéum vient s'appuyer fortement. La surface moyenne répond en arrière au tibia, en avant et en dehors à l'astragale. La surface interne qui correspond à la petite apophyse atrophiée, est recouverte aussi par l'astragale.

Enfin le calcanéum peut être infléchi sur lui-même de manière à décrire une courbure antéro-postérieure dont la concavité est dirigée en bas et en dedans.

C. Autres os du tarse. — Les autres os du tarse ne présentent que des changements de forme peu importants. Le scaphoïde tassé et réduit de volume, est plus comprimé en bas qu'en haut et prend une forme de coin à base supérieure. Le cuboïde tend au contraire à s'allonger. Les cunéiformes sont également en coin leur face dorsale restant plus large que leur face plantaire qui est très réduite.

D. Structure. — Dans les pieds bots invétérés, les os sont atteints d'ostéoporose, et d'une façon générale leur tissu est raréfié et leur résistance diminuée. Les cartilages articulaires sont altérés et parfois érodés; des proliférations osseuses se développent au voisinage des articulations et tendent à les ankyloser.

Ces troubles trophiques ne sont pas également répartis. En examinant dans son ensemble un squelette de pied bot monté, il est frappant de voir que toutes les portions d'os qui se trouvent suivant l'axe statique de la jambe sont augmentées de volume, épaissies, et formées d'un tissu plus compact. Cela se voit particulièrement bien sur le cuboïde et sur la partie antérieure de la grosse tubérosité du calcanéum, dont le développement excessif contraste avec l'atrophie relative du reste de l'os et en particulier du talon.

Ces modifications de structure sont une nouvelle manifestation de la loi de physiologie générale que nous avons déjà vu intervenir notamment dans les déformations de la scoliose et du genu valgum. Les os s'épaississent et se condensent lorsque leur rôle d'appareil de support se trouve exalté, ils

s'atrophient et deviennent poreux, lorsque leur fonction est au contraire diminuée.

E. Déformations a distance. — Les lésions du pied bot congénital ne se limitent pas au pied, elles s'étendent plus ou moins à tout le membre inférieur.

Les os de la jambe présentent souvent une véritable torsion suivant leur axe, qui a pour effet de porter la malléole interne en arrière, et d'exagérer ainsi l'adduction du pied (Meyer). Cette déformation se voit surtout bien après le redressement du pied. Kirmisson, Lapeyre admettent au contraire une rotation en dehors, mais c'est là plutôt une attitude que le malade impose à son membre tout entier pour corriger autant que possible l'adduction du pied. La rotule se tourne un peu en dehors, et il y a parfois un léger degré de genu valgum.

Enfin Meyer a montré que l'influence du pied bot peut se faire sentir encore plus haut ; dans les cas invétérés, le bassin s'incline en avant et il se fait une lordose lombaire capable de retentir à son tour sur la forme du bassin.

3° Altérations des parties molles. — Les ligaments, les muscles, le tissu cellulaire sous-cutané et la peau subissent dans le pied bot congénital des modifications de deux sortes. Leur situation et leur direction doivent naturellement s'adapter aux changements de place et de forme des os ; ainsi le tendon d'Achille se déplace en dedans, et les muscles extenseurs des orteils, au lieu de passer au milieu de la mortaise tibio tarsienne, se rapprochent de la malléole interne. Certains peuvent même modifier leurs insertions, ainsi les jambiers antérieur et postérieur ne sont plus reliés au scaphoïde que par une languette fibreuse, leur insertion principale se faisant sur le premier cunéiforme.

Mais ce n'est pas tout, conformément à la loi générale qui règle l'état de tous les tissus mous, ceux-ci se rétractent à la partie plantaire et interne du pied, ils s'allongent au contraire à la partie dorsale et externe, et deviennent ainsi les princi-

paux agents de la fixation des os dans leur attitude vicieuse; ils sont même les seuls pendant les premières années, tant que les déformations osseuses ne sont pas assez accentuées pour jouer un rôle par elles-mêmes.

L'équinisme est fixé par le tendon d'Achille et par le ligament péronéo-calcanéen de Bessel-Hagen. Ce dernier, étendu du ligament interosseux péronéo-tibial aux crêtes de la face supérieure du calcanéum, mérite une mention spéciale; nous montrerons plus tard son importance. Enfin la rétraction de l'aponévrose plantaire et de tous les ligaments plantaires contribue aussi au maintien du pied creux.

L'adduction est fixée d'abord par les tendons jambiers antérieur et postérieur dont le rôle est secondaire, et par l'aponévrose plantaire. Celle-ci, épaissie surtout dans sa partie interne, s'ajoute à la cloison intermusculaire interne également rétractée, pour sous-tendre comme une corde l'arc formé par le bord interne du pied.

Mais le rôle principal revient aux ligaments. C'est d'abord l'épais ligament deltoïdien qui fixe fortement la tubérosité du scaphoïde à la malléole interne, et forme entre ces os, lorsqu'ils viennent au contact, une sorte de ménisque intra-articulaire. Ce sont ensuite les deux ligaments calcanéo-scaphoïdien inférieur et calcanéo-cuboïdien, ce dernier, agissant particulièrement par ses fibres moyennes, qui naissent du calcanéum très près de l'interligne, et vont se fixer à la face inférieure du cuboïde. Ces deux ligaments, déviés par la subluxation en dedans du scaphoïde et du cuboïde, et de plus rétractés, deviennent des sangles rigides, appliquant solidement chacun de ces os contre les faces correspondantes de l'astragale et du calcanéum, et les empêchant de franchir l'arête osseuse qui les sépare de leur position normale.

La peau et le tissu sous-cutané sont également rétractés particulièrement au niveau du pli d'adduction sur le bord interne du pied.

Enfin tous les muscles et particulièrement le triceps, sont le siège d'une atrophie assez prononcée, qui persiste même après le retour d'un état fonctionnel normal. D'après Joachinisthal,

cette atrophie persistante serait due à ce que la restauration n'est jamais assez parfaite pour que le muscle puisse fonctionner dans des conditions favorables.

§ 3. — Pathogénie

Le pied bot congénital a été considéré, tantôt comme un vice de développement résultant d'une altération originelle du germe, tantôt comme la conséquence d'une attitude vicieuse des membres inférieurs pendant la vie intra-utérine, exposant le pied à des pressions anormales et amenant sa déformation.

La première hypothèse invoque en sa faveur, d'abord l'existence de pieds bots dus à l'absence de certains os par exemple du scaphoïde, ou de l'extrémité inférieure du tibia; mais nous savons qu'ils forment une catégorie particulière, se rapprochant plutôt de l'absence congénitale des os de la jambe que du pied bot vulgaire. Bessel-Hagen a cherché la preuve de la malformation primitive dans le fait que certains pieds bots montrent de bonne heure des modifications dans le point d'insertion des muscles plantaires, ou une formation articulaire déjà complète du calcanéum avec le péroné. D'autres ont invoqué en faveur de la même origine, la déformation du col de l'astragale qui peut se rencontrer en effet chez le nouveau-né (Scarpa, Broca, Lannelongue, Thorens, etc.). Mais ces faits témoignent plutôt de l'ancienneté relative de la lésion que de son origine elle-même. Les déformations qui existent au moment de la naissance peuvent très bien être secondaires si l'attitude anormale du pied remonte aux premiers temps de la vie intra-utérine. cela paraît même prouvé pour l'obliquité du col de l'astragale, puisque Farabeuf a vu le noyau d'ossification pousser droit dans le col déformé.

On arrive ainsi à conclure que la plupart des pieds bots ne résultent pas d'une malformation primitive du germe, mais de ce que le pied, originellement normal, a subi l'influence d'une cause déformante. Cette conception est d'ailleurs la plus ancienne, puisqu'elle se trouve déjà dans Hippocrate,

Gallien, Ambroise Paré, etc. Mais quelle est la cause déformante ?

Bonnet, J. Guérin la voyaient dans un défaut d'équilibre des muscles résultant de leur contracture ou de leur paralysie par suite de lésions nerveuses centrales ou périphériques. Cette théorie neuro-musculaire a reçu l'appoint des observations de Lannelongue, Monod et Vanvert, Courtillier, Achard et Durante, dans lesquelles l'examen de la moelle a montré chez des fœtus atteints de pied bot, des lésions nerveuses bien caractérisées. Ces faits sont très intéressants, car ils montrent que le domaine des pieds bots congénitaux d'origine nerveuse ne se limite pas aux cas de malformations cérébrales ou médullaires, comme l'anencéphalie, les spina bifida, la maladie de Little, etc. Mais rien ne prouve que cette pathogénie doive s'appliquer indistinctement à tous les cas de pieds bots congénitaux. Au contraire, ces altérations médullaires ne sont pas constantes (Courtillier), et l'examen clinique ne révèle aucun trouble nerveux. Les muscles sont atrophiés et certains sont même rétractés, mais il s'agit d'atrophie simple sans contracture ni dégénérescence.

Il reste alors deux hypothèses. Dans la première le pied bot serait dû simplement à la persistance d'une forme présentée normalement par le pied au cours de son développement. On a remarqué à ce sujet qu'il a des analogues dans la série animale, ainsi l'astragale à col oblique en dedans ressemble à celui de l'orang (Parker et Shattok), et la position en flexion plantaire des os du tarse postérieur se rapproche de celle qu'on observe chez les digitigrades.

Hueter pensait qu'au début du développement le pied se trouve normalement en adduction et supination, et que le pied bot est dû à la persistance anormale de cet état. Pour Eschricht, pendant les premières phases du développement, les membres inférieurs sont en rotation externe forcée, tandis que les pieds sont en adduction et supination. Plus tard, ceux-ci se déroulent à mesure que la jambe exécute sa rotation en dedans, mais si ce mouvement vient à être arrêté le pied bot persiste. Berg, Kocher, Dareste ont adopté cette théorie :

d'après ce dernier l'obstacle à la rotation de la jambe et au déroulement du pied serait dû à des adhérences ou à des brides amniotiques.

Mais l'étude du développement du pied ne s'accorde pas avec cette théorie. D'après Bessel-Hagen, chez l'embryon de 30 millimètres, le pied serait en extension complète ; ensuite il se fléchit et se porte un peu en adduction, de sorte que chez l'embryon de 90 millimètres, il se trouve à angle droit. A partir de ce moment, sa position varie et n'obéit à aucune règle jusqu'à la fin de la grossesse, où par suite du développement du fœtus, la pression de la paroi utérine oblige le pied à se mettre en supination légère. Il n'y a donc pas de pied bot physiologique, et la forme comme la position des extrémités inférieures, n'obéissent à des règles fixes que pendant les premières semaines. Scudder a confirmé cette notion, mais il a de plus trouvé assez souvent sur des fœtus de six semaines, la cuisse en rotation externe et le pied en varus équin.

On peut conclure de ces recherches que l'attitude en varus équin n'est pas une phase constante du développement du pied normal, et que le pied bot ne peut être considéré comme un arrêt de développement pur et simple. Il est cependant possible qu'à une période très précoce, vers la sixième ou la huitième semaine, avant le développement des articulations, des brides amniotiques puissent fixer le pied dans une position anormale ou s'opposer à la torsion physiologique de la jambe, et causer ainsi le pied bot.

Mais la théorie la plus généralement admise, considère cette déformation comme étant la conséquence d'une compression subie par le pied pendant la vie intra-utérine. Les preuves de cette compression sont la fréquence du pied bot chez les fœtus comprimés, par exemple au cours de grossesses extra-utérines, et le fait que l'on a vu, dans certains cas, des signes évidents de compression. Ainsi il n'est pas rare, chez les nouveau-nés atteints de pied bot, de trouver sur le dos du pied, au niveau du cuboïde, une plaque au niveau de laquelle la peau est mince, atrophiée témoignant indiscutablement d'une pression à ce niveau. On observe également des cas dans lesquels, le pied

ayant été comprimé contre son congénère ou bien contre la fesse, il s'est fait un modelage des deux surfaces en présence qui permet facilement de rétablir après la naissance l'attitude anormale qui a causé le pied bot. On a vu également l'enroulement du cordon, ou un nœud de ce dernier être pris sur le fait de produire un pied bot (Hoffa).

De là est née la théorie adoptée par Cruveilhier, Malgaigne, Volkmann et Lucke, Kocher, etc. d'après laquelle le pied bot est dû à une compression intra-utérine, dont la cause peut être variable, tumeurs utérines ou péri-utérines, insuffisance du liquide amniotique, volume exagéré du fœtus, exposant le pied à la compression excessive de la paroi utérine, ou bien action directe sur le pied du cordon ou d'une bride amniotique, etc.

Heusner a cependant conclu d'expériences récentes que la pression exercée sur l'utérus pendant les derniers mois de la grossesse ne peut pas produire le pied bot. Il admet néanmoins que celui-ci est de cause mécanique, mais pour lui cette action s'exerce de bonne heure et par le mécanisme suivant : à la huitième semaine, l'extrémité inférieure, enroulée jusque-là, se redresse rapidement, et les pieds viennent passer en avant du cordon. Si celui-ci est anormalement gros, le pied peut se trouver pris entre lui et l'amnios, et obligé de rester dans une position anormale au moment où vont précisément se former les articulations.

Il résulte de ces discussions que plusieurs mécanismes sont capables de produire le pied bot congénital, et que très probablement celui-ci renferme en réalité des variétés multiples, dont l'origine peut être différente. Cliniquement, on serait même tenté de distinguer les pieds bots par compression des pieds bots vulgaires : les premiers ne reproduisent pas très exactement les déformations qui caractérisent les seconds, l'adduction et la supination sont notablement moins accentuées et la forme générale du pied un peu plus variable, suivant la disposition et la direction de la force qui a déformé le pied. Au contraire, le pied bot vulgaire, avec l'uniformité très régulière de ses lésions, ferait penser peut-être à une origine diffé-

rente, mais nous n'avons pas actuellement le moyen de pousser cette comparaison plus loin.

§ 4. — Symptomes

Il faut les étudier chez le nouveau-né où ils se présentent à l'état de pureté, et chez l'enfant plus âgé, où la croissance et l'usage du membre déformé, font apparaître de nouvelles altérations.

1° Symptômes chez le nouveau-né. — On retrouve assez facilement chez le nouveau-né les trois éléments primordiaux du pied bot, l'adduction, la supination et l'équinisme (fig. 232, 233).

Fig. 232.
Double pied bot varus équin congénital.

Le pied est tourné en dedans, de manière à former avec la jambe un angle qui peut être obtus, droit ou même aigu. Cette déformation est causée principalement par une coudure de l'avant-pied sur l'arrière-pied d'où résulte la formation, au milieu du bord interne du pied, d'un pli vertical, parfois assez

profond, le *pli d'adduction*. Mais si on soulève la jambe pour regarder le pied par sa face plantaire, on voit que le tarse postérieur est lui-même en adduction par rapport à la jambe, la direction du calcanéum étant plus ou moins oblique d'arrière en avant et de dehors en dedans.

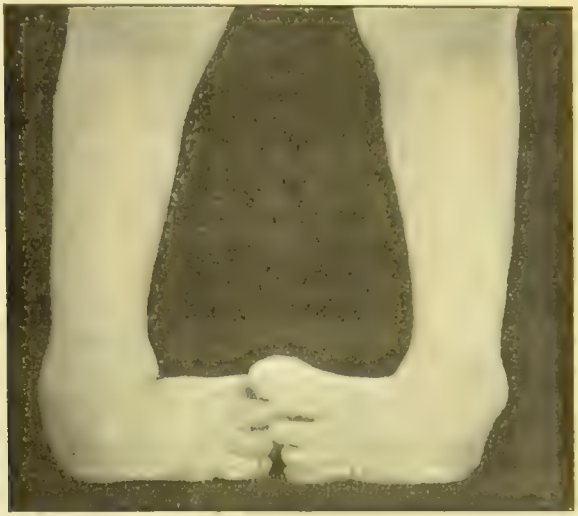

Fig. 233.
Pied bot varus équin congénital double. Le sujet est debout, et l'appui se fait sur le bord externe du pied.

Le pied est de plus en supination : la face plantaire regarde plus ou moins directement en dedans, le bord interne du pied est élevé, le bord externe abaissé et repose seul à terre si l'on cherche à faire tenir l'enfant debout. Cette déformation est également plus prononcée au niveau de l'avant pied : cependant le tarse postérieur y participe toujours d'une manière évidente, il est couché sur le flanc, sa face interne en partie cachée sous l'astragale paraît petite tandis que sa face externe s'étale largement sous la peau.

Enfin l'équinisme, peu évident à première vue, ne se révèle que si l'on corrige en partie l'adduction et la supination. On voit alors que le pied est en flexion plantaire, les têtes méta-

tarsiennes reposent seules à terre, le talon reste éloigné du sol, son relief est effacé, il paraît soudé à la face postérieure de la jambe par le tendon d'Achille qui forme un cordon saillant et résistant lorsqu'on cherche à fléchir le pied.

Le pied dans son ensemble paraît court, sa face plantaire est légèrement excavée, creuse, sa face dorsale convexe, saillante, présente particulièrement trois saillies osseuses qui se dessinent sous la peau au-dessous et en avant de la malléole externe, représentant l'une la tête de l'astragale, l'autre la tubérosité antérieure du calcanéum, et la troisième le cuboïde.

Tous les mouvements qui tendent à exagérer la déformation sont possibles : ceux qui cherchent à la corriger sont arrêtés plus ou moins tôt suivant les cas. Tantôt la réduction peut être obtenue presque complète par un petit effort des mains, tantôt au contraire, elle est arrêtée par des résistances dont la plus évidente est presque toujours la rétraction du tendon d'Achille. En général, les pieds bots maigres sont plus souples que les pieds bots gras.

Enfin, si l'on examine le membre inférieur dans son ensemble, on remarque que l'enfant a de la tendance à le tenir en rotation externe, tandis que l'extrémité inférieure du tibia donne plutôt l'impression d'une rotation en dedans ; si l'on suit ou si l'on marque au crayon la crête tibiale, on la voit descendre obliquement en dedans et se rapprocher davantage de la malléole interne.

2° Symptômes chez les enfants qui ont marché. — A mesure que l'enfant grandit et se sert de son membre, la déformation augmente (fig. 234 et 235). Pendant la station debout et la marche, le pied reposant sur le sol, principalement par la partie antérieure de son bord externe, le poids du corps tend constamment à exagérer l'adduction et la supination. Le pli d'adduction se creuse de plus en plus, tandis que le bord externe s'allonge, s'enroule autour du pied qui prend alors sa forme arrondie à laquelle il doit son nom (pied bot veut dire, en vieux français, pied arrondi, émoussé).

La supination peut devenir telle que la face plantaire regarde

presque en haut, et que l'appui du pied se fasse sur la face dorsale, principalement au niveau de la saillie du cuboïde. Il se développe là des durillons cutanés et parfois même des bourses séreuses sous-cutanées qui peuvent s'enflammer, provoquer des douleurs, des ulcérations, et ouvrir la porte à toute la série des complications septiques.

Fig. 234.
Pied bot varus équin congénital.

En même temps qu'elle augmente, la déformation devient plus fixe : à la réductibilité incomplète du début succède une irréductibilité de plus en plus grande, à mesure que les os se déforment, et que les parties molles se rétractent et s'adaptent à la nouvelle forme du pied.

L'atrophie musculaire, peu accentuée chez les jeunes enfants devient évidente à partir de l'âge de trois ou quatre ans, et augmente ensuite assez vite. Elle est d'abord plus accentuée au niveau du mollet dont le relief s'atténue puis disparaît ; bientôt elle s'étend aussi aux autres groupes musculaires et devient parfois considérable. Chez les sujets âgés, la jambe peut se trouver réduite à une sorte de fuseau décharné analogue

à ce que l'on observe dans la paralysie infantile. Mais malgré leur atrophie, les muscles restent pendant longtemps capables de se contracter, et la confusion entre ces deux espèces de pied bot ne devient possible que dans les cas invétérés.

Les sujets atteints de pied bot congénital unilatéral ont une gêne fonctionnelle relativement restreinte, tant que leurs téguments demeurent indemnes. L'allongement du membre malade qui résulte de l'attitude particulière du pied est facilement compensé par la flexion du genou, tandis que la rotation externe du membre pallie les inconvénients de l'adduction. Il se développe quelquefois un genu valgum de compensation (Kirmisson).

Fig. 235.
Pied bot varus équin congénital avec déformation considérable des os.

Avec un pied bot bilatéral, le trouble fonctionnel est beaucoup plus accentué. Les malades sont en état d'équilibre instable à cause de la largeur insuffisante de la base de la sustentation et de la situation défavorable de cette dernière par rapport à la ligne de gravité de la jambe. V. Meyer a montré que pour retrouver leur équilibre, les malades doivent reporter tout le tronc en arrière, et se tenir très droit, en conservant un certain degré de rotation externe de la jambe. Il en résulte une attitude disgracieuse et pénible, qui ne peut être gardée qu'avec l'appui de deux cannes, et seulement pendant un espace de temps relativement court. Pour marcher, les malades sont obligés de passer à tour de rôle chacun de leurs pieds au-dessus puis en avant de l'autre, comme les palettes d'une roue de moulin. Cette difficulté vient encore s'ajouter au défaut d'équilibre pour rendre la démarche très incertaine ; aussi les chutes ne sont-elles pas rares.

Les troubles fonctionnels occasionnés par les pieds bots

invétérés augmentent encore lorsque, sous l'influence des pressions anormales, il se développe, sur la face antéro-externe du pied, des ulcérations bientôt compliquées d'infection. Alors la situation des malades devient des plus pénibles; la douleur s'ajoute aux autres causes d'impotence pour rendre l'usage du membre impossible. Lorsque la lésion est unilatérale, la marche peut encore se faire avec une béquille, mais si les deux pieds sont atteints, il en résulte une infirmité complète.

§ 5. — Traitement

Le traitement du pied bot congénital doit être étudié : 1° chez le nouveau-né ; 2° chez les enfants qui ont marché ; 3° chez les adolescents et les adultes.

A. — Chez le nouveau-né

Sayre a exprimé d'une façon originale la nécessité qui s'impose de s'occuper du pied bot aussitôt après la naissance. « L'accoucheur, dit-il, ne doit pas quitter la maison sans avoir commencé le traitement ». En effet, il est évident que plus l'enfant est jeune, plus la correction de la déformation est facile; d'autre part, l'accroissement du pied se faisant avec une activité particulière dans le cours de la première année (Wolff), il faut utiliser l'action favorable qu'il est susceptible d'exercer si la déformation a été préalablement corrigée.

Le seul traitement applicable dans les premiers jours qui suivent la naissance, est le redressement lent. Plus tard, on peut avoir à faire le redressement forcé.

1° Redressement lent. — Il consiste en des manipulations modelantes du pied qui doivent être répétées deux fois par jour et exécutées par le médecin lui-même au moins tous les deux jours. On s'attaque d'abord au varus et à la supination. Une main saisit l'avant-pied, l'autre le talon, les pouces appuyant sur le cuboïde, les autres doigts se fixant sur le bord interne (fig. 236). Par la traction exercée sur les deux extrémités de ce dernier, combinée avec la pression des pouces sur

le cuboïde, on cherche à redresser l'angle qui coude le pied au niveau de l'articulation de Chopard. Pour corriger la supination, on saisit fortement la jambe au niveau des malléoles; l'autre main (main droite pour le pied gauche et réciproquement) saisit le pied de manière à appliquer sa face palmaire contre la plante du pied, et exerce une forte pression tendant à rele-

Fig. 236.
Redressement manuel du pied bot, mouvement pour corriger le varus.

ver le bord externe du pied et à le porter en valgus (fig. 237).

Lorsque la répétition de ces manœuvres a donné un redressement jugé suffisant, on fixe le pied en position corrigée, soit au moyen d'une petite attelle en carton ou en gutta-percha, soit plutôt au moyen d'un simple bandage appliqué de la manière suivante (fig. 238). Après avoir fait un bandage roulé du pied et de la jambe jusqu'au niveau du genou, la bande est ramenée vers le pied; on la fait passer transversalement sous la plante au niveau du métatarse, puis, après avoir contourné le bord externe du pied, on la porte verticalement le

long de la face externe de la jambe, jusqu'à sa partie supérieure. La traction sur ce chef corrige à la fois l'adduction et la supination du pied ; on le fixe en le recouvrant par des tours circulaires un peu serrés qui redescendent jusqu'au pied.

Fig. 237.
Redressement manuel de pied bot, mouvement pour corriger la supination.

Si au bout de trois à quatre semaines, le varus et la supination paraissent suffisamment corrigés, on s'en prend à l'équinisme : la jambe étant fixée par une main placée au-dessus des malléoles, l'autre main saisit la pointe du pied et la repousse fortement en haut comme pour faire un mouvement forcé de flexion dorsale (fig. 239).

Ce traitement peut suffire pour obtenir la correction de déformations souples et peu accentuées. Dans les autres cas, il est une excellente préparation au redressement forcé.

2° **Redressement forcé**. — Celui-ci doit être pratiqué vers l'âge de trois mois, si l'état de santé de l'enfant le permet. Sous anesthésie, on fait successivement la série des manœuvres que nous venons de décrire et qui ont pour but de corriger l'adduction, la supination et l'équinisme. Ces mouvements sont faits avec une force croissante, en cherchant à obtenir le résultat plutôt par leur répétition que par la force avec laquelle on les fait. On doit aller jusqu'à la correction complète et même exagérée de l'adduction et la supination, en réservant l'équinisme qui nécessite presque toujours la section du tendon d'Achille. Celle-ci doit être le dernier temps de l'opération, car, comme l'a montré Adams, la fixation du calcanéum par le tendon d'Achille rend les premières manœuvres beaucoup plus efficaces.

Fig. 238.
Bandage roulé pour maintenir le pied en position corrigée (d'après Hoffa).

On fait généralement la ténotomie sous-cutanée. Après avoir déterminé sur le bord interne du tendon d'Achille un point situé à un centimètre au-dessus du calcanéum, on met le pied en extension forcée et on ponctionne à ce niveau avec le ténotome pointu qui est poussé en dehors sous la peau jusqu'au bord externe du tendon. Il est alors retiré et remplacé par le ténotome mousse dont le tranchant est dirigé en avant vers le tendon. Par un mouvement progressif de flexion dorsale

du pied, le tendon vient de lui-même se couper sur le ténotome. La blessure de l'artère et du nerf tibial postérieur sont sûrement évités si l'on ne s'écarte pas du bord interne du tendon.

A l'exemple de Broca, nous préférons avoir recours dans la plupart des cas à la *ténotomie à ciel ouvert*. Le tendon est découvert par une incision longue de 3 centimètres faite au niveau de son bord externe. Avec la sonde cannelée, on libère soigneusement ses bords, surtout en dedans où il faut écarter l'artère et le nerf tibial postérieur ; puis on le sectionne transversalement. On peut alors faire bailler la plaie du tendon en mettant le pied en flexion dorsale forcée, et aller par là sectionner avec la pointe du bistouri le ligament péronéo-calcanéen de Bessel-Hagen et les fibres qui forment le ligament postérieur de l'articulation tibio-tarsienne. La petite plaie est pansée à plat, sans suture.

Fig. 239.
Redressement manuel du pied bot, mouvement pour combattre l'équinisme.

La ténotomie à ciel ouvert à un double avantage. Elle assure une section très complète du tendon, et permet seule de l'obtenir dans les cas où une intervention antérieure a déjà provoqué des adhérences du tendon avec sa gaine. Mais sa supériorité vient surtout de la section du ligament péronéo-calcanéen et de la partie postérieure de la capsule de la tibio-tarsienne ; c'est seulement après avoir exécuté ce temps que l'on voit l'abaissement du talon devenir complet et le

pied perdre sa tendance à se remettre en position vicieuse.

La principale difficulté du redressement forcé est dans le maintien de l'attitude corrigée. Lorsque la déformation est faible, et que l'enfant peut être montré souvent au médecin pour contrôler, et au besoin compléter le massage, il suffit d'un simple pansement ou d'une attelle légère en plâtre ou en gutta-percha pour maintenir le pied pendant une ou deux semaines. On reprend ensuite le massage modelant, en fixant le pied dans l'intervalle au moyen du bandage roulé et plus tard d'une chaussure appropriée.

Lorsqu'il n'est pas possible de suivre de près le traitement consécutif, la contention prolongée est l'unique moyen d'éviter une récidive autrement presque certaine, et l'appareil plâtré devient indispensable. Son application est délicate, car il doit maintenir le pied sans trop serrer pour ne pas risquer de produire de l'œdème ou même du sphacèle des orteils, et, malgré les faibles dimensions du membre, l'appareil ne doit pas remonter au-dessus du genou pour rester plus facilement à l'abri de l'urine.

Le procédé suivant pallie ces divers inconvénients. Après avoir recouvert le pied et la jambe d'une couche de ouate hydrophile et d'une bande de gaze un peu serrée qui maintient la position du pied, on applique une attelle plâtrée postéro-interne. Lorsque celle-ci est bien sèche, on fend le bandage dans toute sa longueur sur la face dorsale de la jambe et du pied, de façon à supprimer toutes les causes possibles de compression. Puis lorsque les orteils ont bien repris leur couleur, on remplit la fente dorsale avec du coton, et on fixe définitivement l'attelle au moyen d'une bande plâtrée appliquée circulairement.

Si l'appareil est bien toléré, il doit rester en place un mois à six semaines ; on le renouvelle ensuite si le pied présente une tendance même légère à revenir à sa position vicieuse, jusqu'à ce que cette tendance au retour paraisse complètement épuisée.

Que l'on ait fait du massage précoce ou de la contention prolongée dans un appareil plâtré, il faut pendant longtemps,

après la fin du traitement proprement dit se préoccuper de maintenir la forme correcte du pied.

Le massage, les manipulations de redressement répétées chaque jour, sont le meilleur moyen d'obtenir ce résultat ; il est utile que toutes les deux ou trois semaines une application plus énergique en soit faite par le médecin lui-même.

Les appareils orthopédiques sont un accessoire utile, mais ils ne peuvent pas remplacer le traitement dynamique dont la

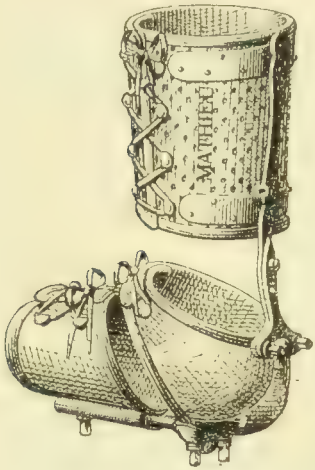

Fig. 240.
Guêtre en cuir moulé de Kirmisson pour le maintien du pied bot.

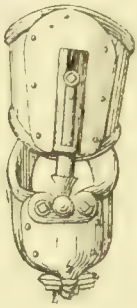

Fig. 241.
Guêtre de Kirmisson, vue par derrière pour montrer l'articulation.

bonne exécution est la meilleure garantie contre la récidive.

Lorsque l'enfant est en âge de marcher, on lui donne des chaussures combinées de manière à faire servir le poids du corps au maintien de la correction. Broca conseille un simple soulier lacé avec contreforts latéraux, et dont la semelle est plus épaisse de un centimètre en dehors. Kirmisson fixe toute la jambe dans une guêtre en cuir moulé sur laquelle s'adapte une semelle surélevée en dehors (fig. 240 et 241). Nous nous servons d'un soulier dont la semelle métallique est surélevée en dehors, et dont le contrefort interne se prolonge en avant

jusqu'à la tête du premier métatarsien. Le pied est maintenu étalé par une bride élastique qui passe sur la face dorsale du tarse et se fixe de chaque côté de la semelle (fig. 242). On peut y ajouter une traction élastique sur la pointe du pied. Si le maintien est difficile, il est préférable de faire monter cette chaussure sur un tuteur allant jusqu'à la jarretière.

On peut recommander aussi pour la nuit, un appareil du genre de celui représenté figures 243 et 244. Il se compose d'une semelle en bois sur laquelle le pied est adapté exactement au moyen d'une bride passant sur sa face dorsale, et d'une manchette lacée, saisissant la jambe au-dessus des malléoles. Cette semelle est articulée à un tuteur de la jambe, de manière à pouvoir exécuter sur lui au moyen de tractions élastiques, un triple mouvement d'abduction, de supination et de flexion dorsale.

Fig. 242.
Tuteur pour maintenir la correction du pied bot (d'après Hoffa).

Le traitement du pied bot donne souvent un résultat parfait lorsqu'il est commencé dans la première enfance et poursuivi jusqu'à l'âge de quatre ou cinq ans. Le pied retrouve sa forme, il repose sur la plante et devient apte à remplir toutes ses fonctions ; tout au plus se distingue-t-il du pied normal parce qu'il est un peu plus court et un peu plus trapu.

Souvent aussi il persiste quelques imperfections : l'avant-pied garde une tendance à se porter en adduction, le talon est moins saillant qu'à l'état normal, et la flexion dorsale ne dépasse pas l'angle droit, ce qui résulte de la persistance d'un certain degré de flexion plantaire du tarse postérieur ;

enfin, le pied dans son ensemble tend à porter sa pointe en dedans. La fonction est cependant satisfaisante, mais ces défauts doivent être néanmoins combattus avec persévérance parce qu'ils sont une amorce pour la récidive.

Il faut combattre l'équinisme du tarse postérieur par des manipulations de redressement continuées pendant longtemps, et, au besoin, aller sectionner le ligament péroné-calcanéen qui est le plus



Fig. 243.
Appareil de maintien pour pied bot.

Fig. 244.
Appareil de maintien pour pied bot.

souvent en cause. Pour corriger la rotation du pied en dedans, on emploie généralement un tuteur qui se fixe en bas dans la chaussure, et remonte jusqu'au bassin où il s'adapte sur une ceinture pelvienne ; il est ainsi facile de régler l'orientation du pied en tordant plus ou moins sur elle-même la tige de ce tuteur. Mais cette action est temporaire et peu puissante ; le meilleur moyen d'obtenir une bonne attitude du pied est d'apprendre à l'enfant à porter la pointe du pied en

dehors, en lui faisant faire chaque jour des exercices de marche pieds nus sur un tapis.

Les récidives proprement dites sont dues quelquefois à une correction opératoire insuffisante, mais elles résultent plus souvent de ce que le massage consécutif n'a pas été appliqué avec une force et une régularité suffisantes. D'après quelques auteurs, leur fréquence serait telle, qu'il vaudrait mieux ne pas entreprendre le traitement du pied bot chez le nourrisson, et attendre l'âge de trois ou quatre ans pour pouvoir appliquer l'une des méthodes que nous allons étudier maintenant. Mais c'est là une exagération : beaucoup de pieds bots peuvent guérir par le traitement précoce, et les soins minutieux qu'ils demandent sont compensés par des résultats esthétiques et fonctionnels plus parfaits.

B. — Traitement chez les enfants qui ont marché

Lorsque par suite du défaut ou de l'insuffisance du traitement au cours de la première année, la correction du pied bot est entreprise tardivement elle rencontre des difficultés plus grandes : le pied a grandi dans sa mauvaise forme, le poids du corps est venu encore augmenter les déformations qui sont d'autre part plus solidement fixées par la rétraction de tous les tissus fibreux.

Les chirurgiens se divisent ici en deux écoles : les uns continuent l'application directe de la force en pratiquant le massage forcé ou modelant dont la tarsoclasie ou tarsoplasie est la plus haute expression ; les autres recourent à la méthode sanglante dont le type est l'opération de Phelps.

1° Massage forcé, tarsoclasie. — Proposée par Delore (1871) cette méthode a été depuis employée traditionnellement par les chirurgiens de la Charité de Lyon. Elle ne s'est vulgarisée que depuis quelques années à la suite des travaux de Vincent et de Lorenz. On fait soit le massage forcé manuel, soit le massage forcé instrumental ou tarsoclasie.

a. *Massage forcé manuel.* — Il se fait en répétant les mêmes manœuvres que nous avons décrites plus haut, pour la correc-

tion successive des trois éléments principaux de la déformation, l'adduction, la supination et l'équinisme. On peut développer une force très grande, mais il faut chercher le résultat plutôt par la répétition des efforts. Il est surprenant de voir des déformations très accentuées et très rigides, céder peu à peu et finir par disparaître.

Quelques manœuvres spéciales sont destinées à vaincre les résistances trop grandes. Pour corriger l'adduction, on peut se servir d'un coin matelassé sur lequel le pied repose au niveau de la partie la plus saillante de sa face antéro-externe. Les deux mains appliquées sur le bord interne du pied, l'une au niveau du talon, l'autre sur le métatarse, font une pression très forte tendant à ouvrir l'angle d'adduction au niveau de la médio-tarsienne. Pour vaincre la flexion plantaire, on peut passer un lac sur le dos du pied, et le faire tirer fortement en bas et en arrière, tandis qu'on relève la pointe du pied.

Si les parties molles se tendent et résistent trop, on peut sectionner successivement l'aponévrose plantaire, les tendons jambiers antérieur et postérieur, et le tendon d'Achille.

b. *Massage forcé instrumental.* — La tarsoplasie n'est que l'extension de cette méthode, en substituant une force mécanique à l'effort réduit de la main. De nombreux appareils ont été construits dans ce but (Bradfort, Robin, (fig. 245) Lorenz, etc.). Ils dérivent tous du même principe : fixer solidement le pied et agir sur lui au moyen de leviers, en répétant successivement les mouvements nécessaires pour corriger les trois éléments de la déformation. Si la résistance est trop grande, on peut faire des séances successives à des intervalles de dix à quinze jours ; il faut arriver à une correction complète pour ne laisser persister aucune amorce de récidive.

Qu'il ait été redressé avec la main ou avec un appareil, le pied est immobilisé en hypercorrection dans un appareil plâtré pendant six semaines à deux mois, puis il est assoupli par le massage, et bientôt le malade peut marcher avec une chaussure orthopédique analogue à celles que nous avons décrites plus haut.

Les travaux de Delore, Vincent, ont démontré que dans les pieds bots de la seconde enfance, on peut obtenir des résultats

excellents par le massage forcé manuel ou instrumental. Le choix entre ces deux moyens dépend plutôt des habitudes et des préférences du chirurgien que de raisons péremptoires. Cependant la main a l'avantage de pouvoir mieux mesurer la

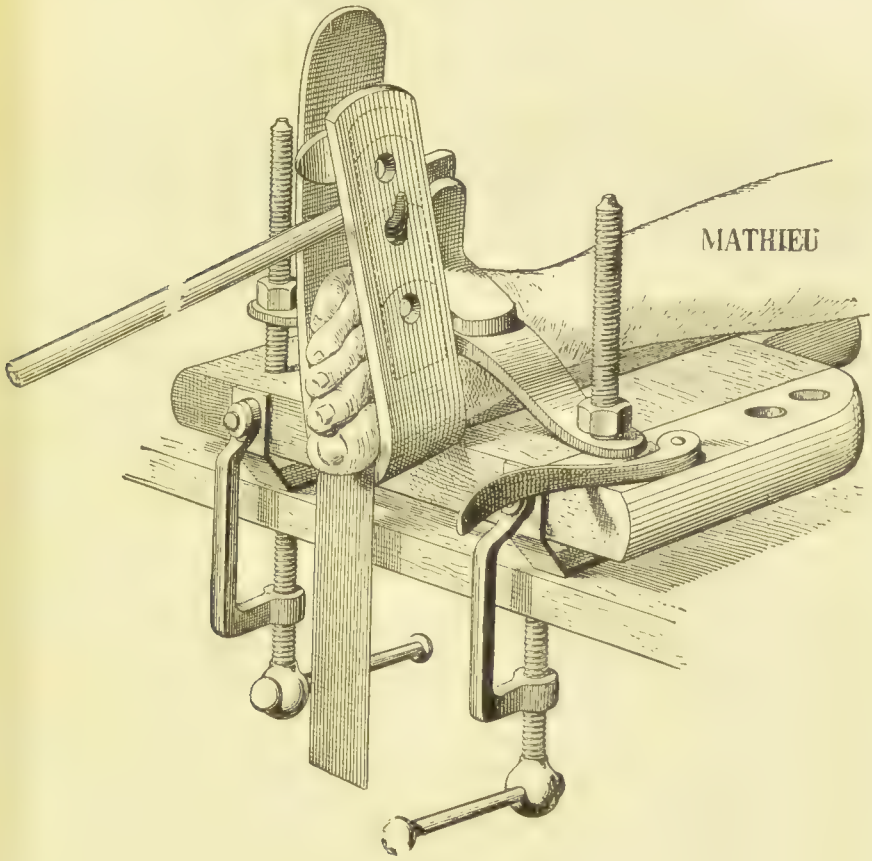

Fig. 245.
Ostéoclaste de Robin disposé pour la tarsoclasie.

force qui est déployée, et, pour nous, le massage forcé cesse d'être indiqué lorsque la déformation ne cède pas à des manœuvres manuelles bien faites et suffisamment prolongées. Plutôt que de poursuivre envers et contre tout un redressement forcé instrumental qui nécessite alors des désordres assez graves, nous préférons recourir à l'opération de Phelps.

2° Opération de Phelps. — L'opération de Phelps, complétée et réglée par Kirmisson, consiste à faire sur le bord interne du pied, au niveau du pli d'adduction, une incision verticale qui intéresse l'aponévrose plantaire, les tendons tibiaux antérieur et postérieur et ouvre enfin largement l'articulation astragalo-scaphoïdienne. On complète l'opération par la section du tendon d'Achille. Les plaies sont tamponnées, un appareil plâtré

Fig. 246.
Pied plat consécutif à l'opération de Phleps.

est placé pendant six semaines à deux mois, puis le malade peut marcher avec une chaussure orthopédique.

L'opération de Phelps a l'avantage de supprimer sans aucune mutilation la résistance parfois considérable des ligaments internes et même du ligament en Y. Mais on lui a reproché aussi, avec juste raison, de limiter son action à la correction de l'adduction, et d'avoir peu d'influence sur la situation des os du tarse postérieur. Elle peut aussi causer quelquefois l'affaissement de la voûte plantaire et occasionner un pied plat (fig. 246).

Ces inconvénients rendent l'opération de Phelps inférieure au massage forcé lorsqu'il ne s'agit pas d'un pied bot très résistant. Au contraire, nous avons déjà dit plus haut que cette opération nous semble préférable aux manœuvres brutales et aveugles de l'ostéoclaste dans les pieds bots graves.

3° Tarsectomie. — Pour compléter l'opération de Phelps dans ce qu'elle a d'incomplet pour la correction du tarse postérieur, on lui a ajouté diverses excisions portant sur le squelette du pied : section ou résection cunéiforme du col de l'astragale, résection de la tête de l'astragale (Jalaguier, Broca), enfin Lucas-Championnière a poussé cette tendance à l'extrême en proposant le désossement du pied.

Mais toutes ces opérations sont mutilantes, elles troublent le pied dans sa croissance et causent par elles-même une altération de la forme du pied. Aussi ne doit-on pas y recourir avant l'âge de douze ans. D'ailleurs le massage forcé aidé au besoin de l'opération de Phelps suffit parfaitement à redresser avant cet âge les déformations les plus graves.

C. — Traitement chez l'adolescent et l'adulte

Ici, la croissance du pied est presque achevée, la correction au moyen de la tarsoplasie ne pourrait être obtenue qu'au prix de fractures et de désordres assez graves du côté des parties molles, aussi les interventions sanglantes reprennent-elles tous leurs avantages.

Celles qui ont été proposées sont très nombreuses; deux seulement restent en discussion, l'*ablation de l'astragale* et la *tarsectomie cunéiforme*, portant sur l'extrémité antérieure de l'astragale et du calcanéum. Cette dernière devrait être réservée, suivant Hoffa, aux cas dans lesquels prédomine l'incurvation du pied au niveau de la médio-tarsienne, et dans lesquels il y de l'ankylose des os ou du tarse. En réalité ses indications sont restreintes.

L'astragalectomie vaut mieux, surtout depuis que Gross (de Nancy) a appris à la compléter par l'excision de la grande tubé-

rosité du calcanéum, car elle supprime avec le corps de l'astragale un obstacle important à la flexion dorsale.

Dans les cas invétérés, il faut suivant l'expression de Lucas-Championnière poursuivre le désossement du pied aussi loin que c'est nécessaire pour obtenir une correction immédiatement complète.

ARTICLE II

PIED PARALYTIQUE

L'extrémité du membre inférieur est le siège de prédilection de la paralysie infantile, et les déformations qui en résultent sont des plus variées, en raison de la complexité des mouvements du pied et de la multiplicité des muscles qui les commandent. Nous devons exposer d'abord comment la paralysie donne lieu aux déformations du pied, nous étudierons ensuite les principaux types de ces dernières ; enfin leur traitement fera l'objet d'un chapitre d'ensemble.

§ 1. — Pathogénie des déformations paralytiques du pied

La paralysie infantile ne produit pas constamment une déformation du pied. Celui-ci peut être gêné dans sa fonction par l'impuissance de ses muscles et le relâchement des ligaments, il peut même avoir au repos une attitude un peu anormale, et rester néanmoins pendant longtemps exempt de déformations.

Celles-ci ne se produisent que si le pied est dévié d'une façon persistante et toujours dans le même sens, soit par des actions mécaniques extérieures, soit par suite du défaut d'équilibre des muscles qui lui donnent le mouvement. Nous retrouvons donc ici les deux facteurs mécanique et dynamique, que nous avons déjà vu intervenir dans les déformations paralytiques de la hanche, du genou, du rachis, etc.

Hueter et Volkmann ont bien montré comment les actions mécaniques extérieures arrivent à déformer le pied. Celui-ci n'est affaibli pas seulement par la paralysie des muscles qui sont ses soutiens naturels, il est atteint de plus par la dystrophie générale qui dépend de la lésion nerveuse, et s'étend à tous les tissus, particulièrement aux ligaments qui se laissent distendre, et aux os qui se raréfient, perdent leur résistance.

Dans ces conditions, il résiste mal aux pressions extérieures qui s'exercent sur lui d'une façon presque constante, et en agissant dans un sens toujours le même. Ainsi, chez les sujets capables de se tenir debout, le poids du corps tend à faire basculer l'astragale en dedans et à produire du valgus; dans la position couchée, le poids du pied l'entraîne en équinisme; d'autres pressions peuvent résulter aussi du poids des couvertures ou des attitudes que le malade est sujet à prendre par habitude ou pour atténuer les effets de sa paralysie.

La déviation est d'abord passagère, mais elle tend à devenir permanente à mesure que l'action extérieure s'exerce d'une façon plus continue, et que le malade avançant en âge devient plus lourd. Alors, les muscles, les ligaments et toutes les parties molles se rétractent aux endroits où il sont habituellement raccourcis, ils se distendent aux endroits où ils sont allongés, suivant la loi qui les fait s'adapter à la forme nouvelle du membre. A la longue les os eux-mêmes peuvent participer à cette adaptation, mais leur déformation est le plus souvent tardive et relativement faible.

Ces causes mécaniques de déformation agissent avec le plus de force dans les paralysies totales ou étendues à un grand nombre de muscles.

On peut les voir intervenir aussi dans les paralysies incomplètes, mais alors le rôle qu'elles jouent est moins facile à définir. Le membre ayant conservé quelques mouvements lutte plus facilement contre elles, et leurs effets se combinent avec ceux qui résultent du défaut d'équilibre des muscles.

Ce second facteur, facteur dynamique peut entrer en jeu soit lorsque la paralysie a frappé tous les muscles moteurs du pied

d'une façon incomplète mais égale, soit dans les paralysies isolées d'un muscle ou d'un groupe musculaire.

Dans le premier cas, on voit apparaître la prédominance des fléchisseurs sur les extenseurs. On sait qu'à l'état normal, ces muscles qui se font équilibre n'ont pas cependant une valeur physiologique égale ; le volumineux triceps sural l'emporte sur les muscles antéro-externes. La paralysie infantile, en affaiblissant les uns et les autres proportionnellement à leur volume, peut rendre les seconds insuffisants, et permettre ainsi au premier de dévier le pied de son côté.

Lorsque la paralysie frappe plus particulièrement un muscle ou un groupe musculaire, l'action des muscles restés sains a été interprétée de deux façons différentes. Pour Delpech, les antagonistes du muscle paralysé tendent à se raccourcir en raison de leur tonicité, et ils arrivent ainsi à dévier le membre dans le sens du mouvement qu'ils produisent. Séeligmüller incrimine surtout leurs contractions répétées. Etant seuls capables de répondre à une incitation motrice, ils se contractent chaque fois que le malade veut mouvoir son membre et ils finissent par entraîner celui-ci de leur côté parce que l'action inverse qui devrait le ramener en position d'équilibre fait défaut.

On a beaucoup discuté sur la part qui revient à chacun des facteurs mécanique ou dynamique dans le développement des déformations paralytiques. En réalité il est souvent très difficile de définir à propos de chaque cas particulier suivant quelle loi le pied s'est dévié. Il paraît certain que les actions mécaniques et les actions musculaires peuvent agir séparément et produire chacune à elles seules des pieds bots; mais le plus souvent elles se combinent soit pour s'associer, soit pour se combattre, et la déformation n'est qu'une résultante.

§ 2. — Variétés du pied paralytique

Il faudrait donc distinguer deux grandes sortes de pieds paralytiques, les paralysies sans déformations et les pieds bots paralytiques. Mais cette classification s'accorderait mal avec

la clinique ; il est préférable de prendre dans la première catégorie le pied ballant qui forme seul une variété bien distincte, et de réserver l'étude des paralysies localisées pour la joindre à celle des déformations auxquelles elles aboutissent le plus souvent.

La statistique suivante de Kirmisson peut donner une idée des principales variétés de pied bot paralytique : 126 cas se décomposent ainsi : pieds équins 35, varus équins 14, varus purs 12, valgus 26, talus et talus valgus 19, pieds creux 10.

A. — Pied ballant

Duchenne a dit avec raison que la paralysie partielle du pied est plus grave que la paralysie totale. Cette dernière en effet ne produit souvent aucune déformation et rend ainsi l'usage du membre relativement facile.

Le symptôme dominant est la mobilité exagérée des articulations et particulièrement de la tibio-tarsienne, qui résulte de la suppression de l'action musculaire et du relâchement des ligaments.

Au repos, le pied est en équinisme léger, mais il est facile de le relever et de lui imprimer des mouvements d'amplitude exagérée. Si l'on remue la jambe, il oscille en tous sens comme un fléau à l'extrémité de sa tige, d'où le nom de *pied ballant*.

Pendant la station debout, il repose sur le sol par sa plante, et tend seulement à se placer en léger valgus. De même que l'équinisme au repos, le valgus est pendant la marche l'attitude des pieds faibles. La petite apophyse du calcanéum, n'étant plus soutenue par les muscles et les ligaments, bascule en dedans, le calcanéum roule sous l'astragale, faisant regarder sa face externe en haut, sa face interne en bas, et entraîne tout le pied en valgus. Cette attitude disparaît dès que le pied est déchargé.

La marche est généralement possible, et, si la lésion est limitée aux muscles de la jambe, la claudication est même relativement faible ; la pointe du pied traîne un peu sur le sol

dont elle accroche les aspérités et occasionne des chutes fréquentes.

Le pied ballant persiste généralement pendant très longtemps sans se déformer. A la longue, il peut cependant se fixer dans une attitude défectueuse et devenir un pied bot. Il se met alors en équinisme chez les malades qui restent couchés et en valgus chez ceux qui peuvent marcher et restent longtemps debout.

B. — Pied équin

Le pied équin paralytique se développe sous l'influence de deux sortes de causes. Le plus souvent il s'agit d'une paralysie du groupe antéro-externe de la jambe : le jambier antérieur et l'extenseur commun sont inactifs, et l'extenseur propre du gros orteil, généralement conservé, ne suffit pas à contrebalancer l'action prédominante du triceps qui entraîne le pied en équinisme.

Le même résultat peut se produire toutes les fois que les muscles antéro-externes sont affaiblis, soit par une paralysie incomplète, soit même par la paralysie isolée de l'extenseur commun des orteils ou du jambier antérieur. Cependant dans ce dernier cas le varus équin ou le valgus sont plus fréquents.

Enfin l'équinisme peut aussi résulter de conditions mécaniques. C'est l'attitude que tend à prendre le pied, dont la musculature est affaiblie, lorsque les malades restent couchés. Aussi peut-on le rencontrer dans toutes les paralysies graves, même dans les cas où elles sont prépondérantes sur les muscles postérieurs ; les faibles muscles antérieurs se laissent alors distendre, par le poids du pied auquel s'ajoute souvent celui des couvertures.

1° Anatomie pathologique. — L'équinisme est produit par un mouvement d'extension directe qui se fait d'abord dans la tibio-tarsienne, et se continue dans la sous-astragalienne comme le mouvement de flexion plantaire physiologique.

Le triceps sural qui est l'agent principal de l'équinisme, étant

accessoirement un peu adducteur, il y a toujours un certain degré d'adduction du calcanéum, et une tendance à la production d'un varus équin.

Souvent aussi comme l'ont montré Hueter, Albert, le mouvement de flexion plantaire se continue dans l'articulation médio-tarsienne, occasionnant une déformation en pied creux.

Pendant longtemps les mouvements s'écartent peu des limites physiologiques : mais à la longue il peut se faire des subluxations et même des déformations osseuses. La partie antérieure de la poulie astragalienne subluxée en avant, s'élargit, son cartilage s'altère, disparaît par place, et on peut voir se développer sur ses flancs des saillies osseuses analogues à la cale prépéronière du pied bot congénital (Dittel). Le bord postérieur du plateau tibial vient se mettre en contact avec la face supérieure du calcanéum et peut s'articuler avec lui. Nicoladoni et Routier ont noté un raccourcissement de la grosse tubérosité du calcanéum.

2° Symptômes. — Dans les formes légères, la parésie des muscles antérieurs peut rester latente, et les premiers symptômes sont dus à la rétraction du triceps sural.

On remarque d'abord que l'enfant marche en sautillant et a de la peine à monter les escaliers. Si l'extenseur propre du gros orteil est intact, ce qui est fréquent, sa contraction exagérée relève l'orteil qui se met presque vertical, de sorte qu'on serait tenté tout d'abord de croire à une rétraction primitive de ce muscle. Le pied en effet repose sur toute la plante, et il faut un examen attentif pour voir que pendant la marche, le saut, l'action de monter les escaliers, le talon ne touche pas à terre, et le pied repose surtout sur les têtes métatarsiennes.

Les mouvements passifs montrent que la flexion dorsale du pied n'a pas son amplitude normale. Au lieu de dépasser l'angle droit de 40° environ, elle le dépasse à peine, parfois même elle ne l'atteint pas, et l'on sent le mouvement limité par la tension du tendon d'Achille qui fait sous les téguments un relief exagéré.

Au deuxième degré (fig. 247), il y a une véritable déformation. Le pied est en flexion plantaire directe, au point de se trouver parfois sur le prolongement direct de la jambe ; le dos du pied est saillant, la tête de l'astragale se dessine sous les téguments, le talon reste éloigné du sol, la plante est creuse, le pied repose sur les têtes métatarsiennes, il est à ce niveau épaissi, élargi, et présente une sorte de talon antérieur.

Fig. 247.
Pied équin paralytique.

Les orteils sont tantôt en extension complète, et appuient sur le sol par toute leur face plantaire, tantôt ils sont fléchis au niveau de leurs articulations métatarso-phalangiennes, tandis que les phalanges restent étendues, tantôt enfin ils sont recourbés en griffe à leur extrémité et étendus seulement dans leurs articulations métatarso-phalangiennes.

Les mouvements restent libres à l'exception de la flexion dorsale limitée par la rétraction du tendon d'Achille. Le pied creux ne tarde pas aussi à se fixer par la rétraction de l'aponévrose plantaire qui forme une corde rigide sur le bord interne du pied.

Le fonctionnement du membre est gêné moins par le défaut d'équilibre qui résulte de la diminution de sa base de sustentation, que par l'excès de longueur occasionné par l'attitude du pied. Pour corriger cette dernière, le malade est obligé de tenir le genou fléchi, et de mettre le membre en rotation externe. Dans les déformations très accentuées, la gêne fonctionnelle peut devenir considérable, le pied renversé en arrière

reposant sur les orteils, et parfois même sur sa face dorsale.

Le pied équin paralytique peut atteindre un degré très élevé de déformation, tout en conservant son caractère d'équinisme pur. Cependant il est au moins aussi fréquent de le voir se transformer en varus équin, nous allons le retrouver sous cette forme.

C. — Pied varus et varus équin

Le pied peut se dévier en varus, soit primitivement, à la suite de la paralysie des muscles abducteurs et pronateurs (extenseur commun des orteils, péroniers latéraux), soit secondairement sous l'influence de diverses actions mécaniques s'exerçant sur un membre frappé d'une paralysie souvent étendue et complexe.

Le varus pur est rare ; presque toujours, il se combine à l'équinisme dans une proportion variable. Cette association résulte souvent de l'action du triceps sural qui est à la fois fléchisseur plantaire et adducteur. Mais elle peut aussi avoir d'autres causes. Ainsi les mêmes pressions extérieures et les mêmes attitudes qui produisent l'équinisme, par exemple le poids des couvertures, l'attitude assise, la jambe étant repliée sous le tronc à la manière des tailleurs, tendent aussi à produire le varus. Chez les malades qui marchent, la déviation secondaire en varus d'un pied primitivement équin résulte souvent de ce que, pour suppléer à l'insuffisance de la flexion dorsale, ils portent la pointe du pied en dedans, faisant supporter le poids du corps particulièrement sur la partie externe de l'avant-pied qui tend ainsi à se mettre de plus en plus en adduction.

1° Anatomie pathologique. — Le pied bot varus équin paralytique se compose des mêmes déformations élémentaires que le pied bot congénital, à part quelques différences de détail.

L'équinisme, comme nous l'avons vu plus haut, se produit

dans la tibio-tarsienne, la sous-astragalienne et accessoirement la médio-tarsienne.

L'adduction résulte d'un mouvement qui se passe dans l'articulation de Chopard : le scaphoïde et le cuboïde se subluxent en dedans par rapport à l'astragale et au calcanéum qui conservent leur direction antéro-postérieure. La déformation est donc limitée à l'avant-pied, au lieu de s'étendre à l'arrière-pied et même à la tibio-tarsienne comme dans le pied bot congénital.

Enfin la supination est produite par le déplacement du calcanéum qui roule sous l'astragale de manière à présenter sa face supérieure en haut et sa face inférieure en bas. Ce mouvement se transmet au reste du pied par l'intermédiaire du cuboïde, et la plante tout entière tourne sa face inférieure en dedans. Ce déplacement est aussi un peu différent de celui du pied bot congénital. Dans ce dernier, le calcanéum se tient rapproché de la malléole externe avec laquelle il a des rapports très intimes, tandis que dans le pied bot paralytique, le calcanéum reste à égale distance des malléoles avec tendance à se rapprocher plutôt de la malléole interne (Hoffa).

Ces déplacements sont maintenus par la rétraction des ligaments, des muscles, et même de la peau, qui fixent la déformation et s'opposent à son redressement. Duchenne a montré de plus, que les tendons de l'extenseur commun des orteils peuvent se déplacer en dedans au point de devenir adducteurs, et tendre ainsi à exagérer encore la disposition du pied à se dévier en dedans.

Ces obstacles au redressement restent cependant assez faibles pour céder à un massage forcé un peu énergique. Le pied bot paralytique est généralement beaucoup plus facile à redresser que le pied bot congénital. La différence qui existe entre eux à ce point de vue, diminue toutefois à mesure que le sujet avance en âge : on voit en effet se développer à la longue des déformations des os et particulièrement de l'astragale qui sont les mêmes dans les deux cas et aboutissent à l'irréductibilité osseuse complète.

3° Symptômes. — Souvent le varus équin paralytique est précédé par des troubles fonctionnels en rapport avec la paralysie de l'extenseur commun, avec ou sans participation des péroniers. Le pied au repos est normal, mais il ne peut se fléchir sans se porter en adduction et légère supination;

Fig. 248.
Pied varus équin paralytique.

Fig. 249.
Pied varus équin paralytique.

l'abduction du pied fléchi est impossible, les orteils ne peuvent se relever, leurs mouvements sont très faibles. Pendant la marche le pied repose sur son bord externe et sa pointe traîne un peu sur le sol.

Bientôt se montre la rétraction des jambiers antérieur et postérieur, du tendon d'Achille, et la déformation du pied bot s'établit peu à peu (fig. 248 et 249).

La pointe du pied est portée en bas et le talon reste élevé au-

dessus du sol. L'avant-pied est de plus dévié en dedans, ce mouvement d'adduction détermine sur le bord interne du pied la formation d'un angle dont le sommet correspond à l'articulation de Chopard, et dont les dimensions varient depuis un angle obtus à peine perceptible jusqu'à l'angle droit et même au delà. Le bord externe du pied est plus ou moins convexe, suivant le degré d'adduction : il porte vers son extrémité antérieure des durillons correspondants aux points d'appui sur le sol, particulièrement vers l'extrémité antérieure ou même postérieure du cinquième métatarsien. Enfin la plante regarde plus ou moins en dedans.

Fig. 250.
Pied varus équin paralytique, forte rétraction du triceps.

La voûte plantaire est souvent creusée en pied creux (fig. 250); assez souvent aussi elle est plutôt aplatie, la peau qui la recouvre présente alors des plis longitudinaux parfois très accentués. Le dos du pied, plus ou moins convexe suivant qu'il y a ou non du pied creux, regarde en dehors, et présente des saillies osseuses formées par le cuboïde, l'extrémité antérieure du calcanéum et la tête de l'astragale.

Les orteils sont immobiles, tassés les uns contre les autres, tantôt étendus, tantôt repliés en griffe. Leur aspect bien caractéristique permet le plus souvent de distinguer à première vue le pied bot paralytique du pied bot congénital. Cependant, dans les pieds bots invétérés, cette distinction peut être difficile, et l'on doit s'en rapporter alors aux éléments de diagnostic que nous avons signalés plus haut : la conservation de la direction du tarse postérieur, la position du calca-

néum, éloigné de la malléole externe, sont les plus caractéristiques.

D. — Pied valgus

La déviation du pied en dehors, à la suite de la paralysie infantile, s'observe assez souvent, lorsque toute la musculation de la jambe est affaiblie d'une façon générale par une paralysie ou une parésie portant au même degré sur tous les groupes musculaires.

Le valgus est en effet la position que prend naturellement le pied lorsqu'il supporte le poids du corps sans être soutenu par ses muscles d'une manière suffisante. Le calcanéum, pris entre le sol et l'astragale qui lui transmet la pression, chavire du côté de sa petite apophyse qui porte à faux, sa face supérieure devient interne, sa face inférieure externe, et le valgus se constitue.

Le valgus paralytique se produit donc surtout chez des malades atteints de paralysies étendues et néanmoins capables de marcher. Lorsque le membre ne sert pas, le poids du pied tend en effet à l'entraîner plutôt en varus équin.

Le pied valgus peut aussi être la conséquence de paralysies partielles portant sur les muscles adducteurs, jambier antérieur, jambier postérieur, triceps. Alors, non seulement le pied manque d'appui en dedans, mais encore la rétraction des muscles abducteurs, lorsqu'elle se produit, attire l'avant-pied en dehors.

Le valgus s'associe volontiers à un certain degré de talus lorsque le triceps sural est paralysé. On peut le voir également coïncider avec de l'équin lorsque ce muscle a conservé sa force et présente un certain degré de rétraction. Il peut arriver aussi que la pesanteur s'exerce sur la pointe du pied qui se met en flexion, tandis que l'arrière-pied se trouve en forte abduction et supination.

1° Anatomie pathologique. — Le valgus se caractérise par un mouvement d'abduction qui porte la pointe du pied en

dehors, et de pronation qui fait regarder la plante du pied en dehors. Ce double mouvement se passe principalement dans l'articulation sous-astragalienne. Le calcanéum verse en dedans, il se dérobe en quelque sorte sous l'astragale qui, n'étant plus soutenue sous sa petite apophyse, tend à se subluxer en dedans du calcanéum. Tout le bord externe du pied, solidaire du calcanéum tend à se relever et à produire ainsi la pronation de la plante, tandis que le mouvement d'abduction se poursuit et s'accentue dans les articulations médio-tarsienne et tarso-métatarsienne.

Au point de vue articulaire, le mécanisme est en somme le même que celui de la production du pied plat vulgaire, et dans les formes invétérées on peut rencontrer des déformations osseuses semblables.

2° Symptômes. — Le pied valgus paralytique peut être précédé des signes de la paralysie du jambier antérieur.

Au repos, le pied est entraîné par son poids en équinisme léger. Les mouvements volontaires sont possibles, à l'exception de l'adduction, le pied étant fléchi. L'adduction du pied étendu s'exerce encore grâce à l'action adductrice du triceps. Pendant la flexion dorsale, l'extenseur commun qui agit seul attire la pointe du pied légèrement en dehors; l'extenseur propre du gros orteil se contracte pour suppléer le jambier antérieur, et relève fortement l'orteil correspondant.

Pendant la marche, la pointe du pied se dévie en dehors et traîne un peu à terre; la voûte plantaire s'affaisse, le bord interne du pied repose entièrement sur le sol (fig. 251), et la déformation en valgus s'installe ainsi lentement.

Son développement est plus lent encore lorsqu'il s'agit d'une paralysie totale où sa seule cause est le poids du corps.

La pointe des pieds est alors déjetée en dehors, faisant avec l'axe normal de l'arrière-pied un angle qui peut atteindre exceptionnellement 90°. Le bord externe du pied paraît raccourci ; il est à peu près rectiligne, ou décrit seulement une légère courbure à concavité externe, surtout marquée dans sa moitié antérieure. Le bord interne est allongé, et plus ou

moins élargi. Il devient une véritable face convexe en tous sens, dont le point culminant se trouve au niveau du scaphoïde, abaissé et porté en avant.

Le mouvement de pronation fait regarder la plante en dehors, relevant le bord externe qui s'écarte du sol, abaissant

Fig. 251.
Pied valgus paralytique à droite.

le bord interne. La plante du pied est élargie et plate, ou bien repliée sur elle-même, de manière à former un pli antéro-postérieur correspondant à sa partie moyenne.

Sur le dos du pied saillant en avant et en dedans, on retrouve étagées au-dessus de la saillie du scaphoïde, la tête de l'astragale et la malléole interne qui soulèvent les téguments. La malléole externe est au contraire effacée.

Pendant la marche, le pied repose en général sur le talon et la partie interne de la moitié postérieure du pied. Des durillons se forment sur le scaphoïde, la tête de l'astragale et même

la malléole interne qui peut, dans les formes très accentuées, venir au contact du sol.

Lorsque le tendon d'Achille est rétracté, le point d'appui se fait au contraire sur la partie antérieure du bord interne du pied, ce qui contribue beaucoup à repousser le métatarse en dehors.

Le pied valgus paralytique reste souple et réductible pendant beaucoup plus longtemps que le varus équin. Il peut cependant se fixer par la rétraction de l'extenseur commun et surtout des péroniers que l'on voit quelquefois se tendre fortement au point de se luxer sur la malléole externe.

Tardivement, l'irréductibilité peut résulter des déformations ligamenteuse et osseuse comme dans le pied plat vulgaire.

E. — Pied talus

Le pied talus paralytique résulte surtout de la paralysie des muscles postérieurs de la jambe et particulièrement du triceps. La lésion isolée de ce dernier est assez fréquente et donne lieu à des troubles fonctionnels assez bien caractérisés. Pendant les essais d'extension plantaire du pied, on ne retrouve plus la tension ni la saillie du tendon d'Achille ; le mouvement se produit cependant, grâce au long péronier latéral et au long fléchisseur commun des orteils, mais il est très faible, et ne dépasse pas l'angle droit. De plus, l'action prédominante du long péronier latéral détermine une attitude particulière de l'avant-pied qui se tord sur l'arrière-pied, en se portant en légère abduction et en pronation de sorte que la face plantaire des métatarsiens tend à regarder en dehors.

La forme du pied et de la jambe est caractéristique. Le talon, n'étant plus maintenu par le triceps, s'abaisse ; la saillie qu'il fait normalement en arrière du pied disparaît ainsi que le relief du tendon d'Achille, le profil du mollet, plat et atrophié, se poursuit en bas suivant une ligne droite qui vient tomber perpendiculairement sur la plante du pied (fig. 252).

La marche est peu gênée, mais l'insuffisance musculaire se

révèle facilement par certains exercices tels que le saut, l'action de monter un escalier, etc.

Lorsqu'il arrive à l'état de véritable déformation le pied talus paralytique peut présenter deux variétés qui ont été bien distinguées par Nicoladoni, le *pied talus par flexion* ou sursum flexus et le *pied talus proprement dit*, encore appelé talus pied creux ordinaire, talus sensu strictori des Allemands.

Fig. 252.
Pied talus paralytique.

1° Pied talus par flexion. — Les muscles postérieurs étant tous paralysés, la rétraction des muscles antérieurs entraîne la flexion dorsale du pied sur la jambe : la pointe du pied s'élève et le talon se porte en avant, au point qu'il en arrive quelquefois à reposer sur le sol par sa face postérieure. Alors, chaque pas le repousse davantage en avant, et tend à augmenter la déformation. Le pied reste plat, ses os ne subissent pas de changements de forme importants, et pendant longtemps il ne s'agit que de l'exagération et de la permanence d'un mouvement physiologique du pied. Celui-ci peut s'incliner en dedans (talus pied plat varus de Duchenne), lorsque l'extenseur commun affaibli ou atrophié n'offre plus une résistance suffisante à l'action du jambier antérieur.

Mais, beaucoup plus souvent, le talus pied plat s'accompagne de valgus, d'abord à cause de la suppression de l'action adductrice du triceps, ensuite parce que la flexion dorsale du pied détermine naturellement du valgus si elle est portée à l'extrême. En effet, lorsque la capacité de flexion dorsale de la

tibio-tarsienne est épuisée, le mouvement se continue dans la sous-astragalienne dont les articulations sont inclinées de telle sorte que la flexion dorsale ne peut se faire qu'avec un certain degré d'abduction.

Enfin, à la longue, le poids de l'avant-pied peut arriver à surmonter la force de l'extenseur commun, il s'abaisse alors en se fléchissant dans l'articulation médio-tarsienne, et on a un pied creux qui reste toutefois bien différent de celui que nous allons étudier, parce qu'il n'y a pas de déformation du calcanéum, mais seulement une flexion dorsale extrême de cet os.

2° Talus proprement dit. — Il est caractérisé surtout par une déformation du calcanéum qui a été étudiée par Bouvier,

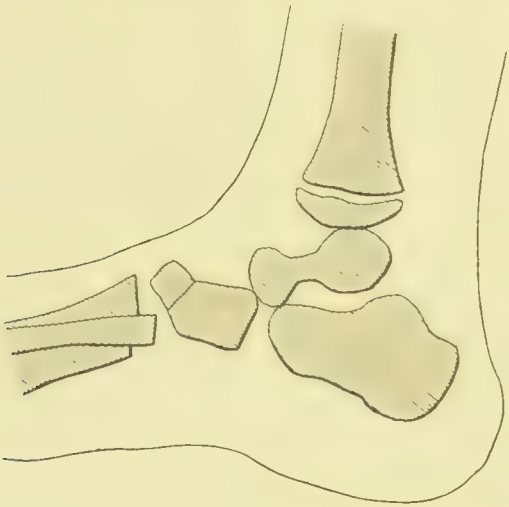

Fig. 253.
Squelette d'un pied normal. (Dessiné d'après la radiographie et réduit.)

Duchenne, Adams et surtout Nicoladoni. Il s'agit d'une incurvation du calcanéum qui siège un peu en arrière de l'articulation tibio-tarsienne, et a pour résultat que la partie postérieure de cet os au lieu de se diriger en arrière, se dirige plus ou moins directement en bas (fig. 253 et 254). On attribue cette

déformation à la traction exercée sur cette partie du calcanéum par la rétraction des muscles de la plante du pied.

Cette rétraction a de plus pour effet de produire constamment un pied creux. L'avant-pied se fléchit sur l'arrière-pied dans l'articulation médio-tarsienne, les surfaces articulaires se subluxent et peuvent à la longue présenter des lésions

Fig. 254.
Déformation du calcanéum dans un pied talus proprement dit.
(Dessinée d'après la radiographie et réduite.)

graves : usure des cartilages, déformations des surfaces articulaires.

La forme du pied qui résulte de cette double lésion est très caractéristique (fig. 255). Le talon dirigé directement en bas paraît volumineux, massif, il ne fait aucun relief en arrière où la ligne du mollet se continue directement en bas, son extrémité antérieure paraît également absente, il est tout en hauteur.

La plante du pied est profondément excavée ; un sillon profond occupe sa partie moyenne et la traverse dans toute sa largeur, creusant même son bord externe, de sorte que le pied prend la forme d'un arcade ne reposant sur le sol que par ses deux extrémités, la pointe du talon et l'extrémité antérieure des métatarsiens. Ceux-ci, dirigés très obliquement de haut en

bas et d'arrière en avant, forment le pilier antérieur de l'arcade.

Le dos du pied présente par contre une voussure assez prononcée au niveau de l'articulation médiotarsienne, à l'endroit où l'avant-pied oblique en bas et en avant, se raccorde avec l'arrière-pied oblique en bas et en arrière. Dans son ensemble le pied est court, ramassé sur lui-même et présente quelque analogie avec la déformation bien connue du pied des chinoises.

Fig. 255.
Pied talus paralytique.

Malgré les déformations considérables qu'il présente, le talus pied creux n'occasionne qu'une gêne fonctionnelle assez faible. Les malades marchent surtout sur le talon, ne se servant de l'avant-pied que pour garder leur équilibre, et l'état est assez satisfaisant pour qu'on ait très rarement à intervenir dans cette forme de pied bot paralytique (Kirmisson).

§ 3. — Traitement

Jusqu'à ces dernières années, le traitement du pied paralytique se limitait presque exclusivement à la correction de ses déformations. Il était par suite très peu différent de celui du

pied bot congénital. Actuellement, on ne se contente plus de rétablir la forme, on cherche le plus souvent possible, à restaurer aussi la fonction, et les tentatives dirigées dans ce sens ont fait de ce chapitre un des plus intéressants de l'orthopédie moderne.

Le traitement du pied paralytique comprend donc deux parties, le traitement des déformations et le traitement de la paralysie.

A. — Traitement des déformations

Il y a dans toute paralysie une déformation en puissance ; la première préoccupation doit donc être de prévoir cette déformation, de déterminer les causes dynamiques ou mécaniques capables de la produire, et de chercher à les faire disparaître ou du moins à atténuer leur action. C'est le rôle du traitement préventif. Plus tard, il devient nécessaire de réduire la déformation.

1° Traitement préventif. — En outre des moyens destinés à favoriser le retour de la mobilité dans les muscles paralysés et la meilleure utilisation possible des muscles restés sains, ce traitement comprend deux indications : protéger le pied contre les diverses actions mécaniques susceptibles d'agir sur lui, et lutter contre la tendance à la rétraction des muscles restés sains.

On remplit la première indication en évitant les attitudes vicieuses : dans le lit, il faut obliger le malade à garder une attitude correcte, soutenir les couvertures au moyen d'un arceau, etc. Si le malade est en état de marcher, son pied doit, à moins d'indication spéciale, être soutenu par une chaussure à tige haute et ferme, pour prévenir le valgus, et disposée de manière à obliger le pied à reposer autant que possible sur ses points d'appui normaux.

Il faut de plus, maintenir dans le meilleur état possible la tonicité des tissus et en particulier celle des ligaments par le massage, les frictions, les bains, les toniques généraux, etc.

L'emploi d'un appareil orthopédique destiné uniquement à prévenir la déformation, est le plus souvent inutile à moins d'indications spéciales.

Pour remplir la seconde indication, il faut, après avoir déterminé quels sont les muscles paralysés, s'efforcer de prévenir la rétraction de leurs antagonistes, surtout par des mouvements passifs, répétés chaque jour, et combinés de manière à distendre ces muscles et à entraîner le pied dans le sens opposé à celui de la déformation.

2° Réduction. — Toute déformation paralytique du pied n'impose pas un traitement dirigé contre elle ; il y a des déformations indifférentes parce qu'elles sont peu visibles et gênent peu la fonction. Ainsi, bien souvent le talus ne demande pas d'autre traitement qu'une bonne chaussure. Il y a aussi des déformations utiles, et qu'on doit respecter : ainsi un degré léger d'équinisme améliore souvent l'état fonctionnel lorsqu'il y a un raccourcissement important du membre. Enfin, il est des cas où la paralysie est tellement étendue que le malade ne pourrait trouver aucun bénéfice d'un redressement de son membre, et ici encore il vaut mieux s'abstenir.

Mais ce sont là des exceptions. En général au contraire, le rétablissement de la forme est la condition nécessaire d'une amélioration fonctionnelle, non seulement parce que le pied reposant sur ses appuis normaux devient plus apte à remplir sa fonction, mais encore parce que les muscles qui ont conservé leur puissance en partie ou en totalité, se trouvent dans des conditions de direction et de tension qui leur permettent d'agir d'une façon plus utile, et d'éviter ainsi l'atrophie d'inactivité qui vient souvent compliquer l'atrophie due à la lésion première.

Les moyens que l'on emploie pour combattre les déformations du pied paralytique sont à peu près les mêmes qui ont été décrits précédemment à propos du pied bot. Tout l'arsenal thérapeutique employé contre ce dernier, depuis le massage modelant jusqu'aux tarsectomies peut trouver ici son indication.

Il suffit de tenir compte des remarques suivantes. D'une façon générale, les déformations paralytiques du pied sont plus souples, moins résistantes, que celles du pied bot congénital. On peut donc essayer beaucoup plus souvent et beaucoup plus longtemps, les petits moyens, le massage aidé des appareils à traction élastique appliqués d'une façon constante ou particulièrement la nuit. A part les déformations invétérées de l'adulte, bien rares sont les cas où on ne peut aboutir à un résultat complet au moyen d'un massage forcé sous anesthésie, en s'aidant des ténotomies nécessaires, particulièrement de celles du tendon d'Achille et de l'aponévrose plantaire.

Mais il ne faut pas encore recourir sans discernement à ces moyens, car la ténotomie peut n'être pas sans inconvénients. Le vif réquisitoire que Malgaigne fit contre elle au milieu du siècle dernier, n'était pas tout à fait sans fondement, et, dès cette époque, Bouvier cherchait à préciser ses indications.

D'après Kirmisson, il ne faudrait pas faire la ténotomie sans s'être assuré que les antagonistes du muscle que l'on va couper seront suffisants pour fixer le pied. Cette formule semble un peu trop restrictive, parce qu'elle ne tient compte que de l'élément musculaire. Or les muscles sont rarement capables d'assurer à eux seuls à l'articulation redressée une solidité compatible avec son fonctionnement; il faut accorder un rôle au moins égal aux ligaments qui peuvent être plus ou moins relâchés suivant les cas. On pourrait élargir cette formule en disant que la ténotomie est permise lorsque la fixation ultérieure du pied paraît assurée soit par ses agents naturels, muscles et ligaments, soit par un appareil, soit enfin par une opération musculo-tendineuse ou l'arthrodèse.

Dans les cas où la rétraction du muscle est assez prononcée pour faire craindre un défaut de soudure des deux extrémités du tendon sectionné, on peut faire l'*allongement* du tendon. Après l'avoir découvert sur une certaine longueur, on le divise par une incision longitudinale en deux chefs dont l'un est libéré du côté proximal et l'autre du côté distal. Après le redressement, on suture bout à

bout les deux chefs, de sorte que la continuité du tendon est assurée.

B. — Traitement de la paralysie

Tant que dure la période de rétrocession de la paralysie, on peut aider au retour des fonctions musculaires par le massage, l'électrisation, les bains chauds, les frictions excitantes, etc.

Ces moyens, auxquels on peut ajouter des exercices actifs de gymnastique, ont encore plus tard une réelle utilité, en mettant en état de fonctionner les muscles atrophiés par simple inactivité.

Mais nous n'avons pas le moyen de faire revivre les muscles dont les centres nerveux médullaires ont été détruits, et le traitement de la paralysie doit alors chercher par un moyen détourné à rétablir la fonction dans un état se rapprochant le plus possible de la normale. On le fait, soit en remplaçant artificiellement le muscle paralysé, soit en immobilisant l'articulation correspondante.

1° Suppléance musculaire. — On a cherché à la réaliser par des tractions élastiques, ou par des anastomoses tendineuses.

A. Tractions élastiques. — Les premières applications de la traction élastique remontent à Delacroix et à Duchenne. Volkmann, Barwel et Sayre ont perfectionné et développé cette méthode dont voici le principe : il faut supposer que les antagonistes sont intacts, non contracturés, et l'articulation souple. On remplace le muscle paralysé par un lacs élastique dont la tension est réglée de façon à maintenir le pied lorsque les muscles sont au repos. La contraction des muscles sains entraîne le pied de leur côté ; dès qu'ils sont relâchés, la traction élastique le ramène dans sa position moyenne.

Deux applications principales de cette méthode ont été faites au pied bot paralytique. La première est l'appareil de Volkmann pour le talus paralytique, la seconde, la traction élastique sur la pointe du pied employée dans le cas de paralysie du groupe antéro-externe de la jambe (fig. 8).

B. Anastomose tendineuse. — En 1880, Nicoladoni eut l'idée de remplacer le muscle paralysé en greffant sur lui un muscle du voisinage. Cette méthode, perfectionnée depuis par von Hacker, Parrisch, Drobnik, etc., a pris une grande extension.

Primitivement, il s'agissait seulement de transporter un muscle sain sur un muscle paralysé. Mais on a beaucoup élargi le cadre de cette opération en montrant que l'on peut transplanter non plus un muscle entier, mais une portion musculo-tendineuse représentant seulement la 1/2 le 1/3 ou même le 1/4 de l'épaisseur d'un muscle (Drobnik), et qu'il n'est pas indispensable de prendre pour le transplanter un muscle voisin comme siège et analogue comme fonction au muscle paralysé, mais qu'on peut recourir à des muscles plus éloignés ayant une fonction différente, ou même directement antagoniste de celui qu'il s'agit de remplacer (Ghillini, Winkelmann). On a pu de la sorte multiplier les combinaisons à l'infini suivant l'état de la musculature.

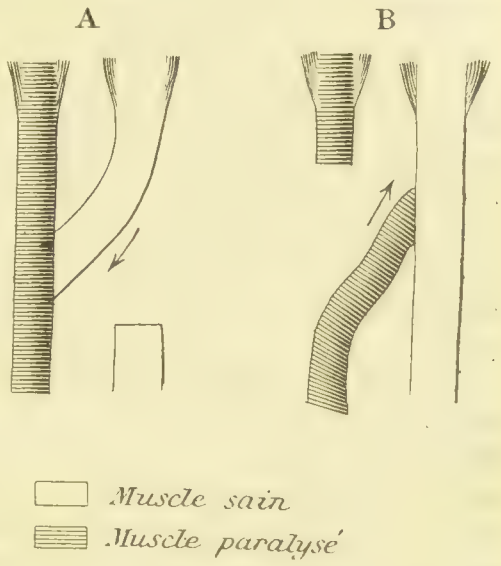

Fig. 256.
Schéma des deux principales variétés d'anastomose tendineuse. A, anastomose descendante; B, anastomose ascendante.

On distingue deux grands types d'anastomose, suivant les rapports du muscle transplanté avec le muscle paralysé. Dans le premier (fig. 256, A), le muscle sain est sectionné et perd par conséquent son action : il est fixé sur le tendon du muscle qu'il remplace, ou directement au point d'insertion de ce dernier (Lange) ; c'est *l'anastomose descendante ou active*. Dans le second au contraire (fig. 256, B), la section porte sur le muscle

paralysé qui vient se raccorder au muscle sain ; celui-ci conserve donc son action propre. C'est *l'anastomose ascendante ou passive*.

On préfère généralement l'anastomose active, mais on ne la fait complète que si le muscle transplanté a une fonction peu importante, s'il s'agit par exemple de l'extenseur propre du gros orteil. Le plus souvent, on dédouble le muscle pour en transplanter seulement la moitié.

Il faut prendre une connaissance très complète de l'état des muscles malades. La paralysie complète est facile à reconnaître par l'étude des mouvements volontaires, l'excitation faradique, et l'examen direct du corps musculaire qui a perdu sa couleur brun rouge, et se montre pâle presque blanc lorsqu'on le découvre pendant l'intervention. Il est souvent plus difficile de découvrir la valeur véritable d'un muscle seulement parésié.

Suivant le résultat de cet examen, on décide le plan opératoire. S'agit-il d'un varus, on cherche à renforcer l'extenseur commun en transplantant sur lui l'extenseur propre du gros orteil, ou un des péroniers, ou la moitié du jambier antérieur. Dans un cas de valgus, on renforce le jambier antérieur au moyen de l'extenseur propre, ou à la rigueur de l'extenseur commun ou des péroniers. Pour un talus on peut fixer sur le tendon d'Achille les péroniers, les fléchisseurs communs et propres ou le jambier postérieur.

Tels sont les cas les plus fréquents, mais on peut varier indéfiniment le nombre et la disposition des anastomoses.

Ainsi on a cherché à suppléer les muscles antérieurs à l'aide d'une partie du triceps, attirée à travers l'espace interosseux. Vulpius rapporte même un cas dans lequel le triceps fut divisé en trois parties, dont l'une amenée en avant fut anastomosée avec les muscles antérieurs, la seconde vint se fixer sur les péroniers, et la troisième servit à conserver l'action du triceps sural.

Le manuel opératoire est le suivant : on redresse d'abord le pied par le massage forcé, aidé des ténotomies nécessaires. Puis les muscles sont découverts et on procède à l'anastomose.

La simple juxtaposition des tendons n'est pas suffisante, il vaut mieux les faire pénétrer l'un dans l'autre à l'aide d'une boutonnière, ou mieux encore enfouir le muscle greffé dans le porte-greffe incisé longitudinalement de manière à former une sorte de gouttière. La tension des muscles est réglée de manière à ce que le pied se trouve en légère hypercorrection. On le fixe dans un bandage plâtré pendant six semaines, puis, par la gymnastique, le massage, l'électricité, on cherche à obtenir le développement du muscle transplanté.

Celui-ci arrive avec le temps à remplir le rôle qui lui est assigné, et à s'individualiser assez pour exercer parfois une fonction directement opposée à celle qu'il remplissait naturellement. Il y a là un fait d'éducation des centres nerveux qui présente un très grand intérêt au point de vue de la physiologie pathologique.

Mais les résultats pratiques de l'anastomose tendineuse ne sont pas toujours aussi satisfaisants. Le muscle transplanté est rarement assez puissant pour exécuter un mouvement réellement utilisable pendant la station debout et la marche, et, de plus, pour peu que la paralysie soit étendue, le rétablissement de la fonction musculaire ne rend pas à l'articulation une solidité suffisante pour qu'elle soit en état d'en tirer profit.

L'anastomose tendineuse ne donne des résultats vraiment intéressants que dans les cas où la paralysie est limitée à un ou deux muscles, les autres étant restés entièrement sains, et où l'articulation tibio-tarsienne a conservé une solidité suffisante. Si l'on veut aller plus loin, utiliser par exemple comme on l'a fait, le petit muscle extenseur propre du gros orteil pour remplir à la fois la fonction de trois muscles, on tombe dans une exagération que Kirmisson a très justement condamnée.

2° Fixation de l'articulation. — Lorsqu'il n'est pas possible d'obtenir le remplacement de la fonction musculaire disparue, l'indication est d'enraidir l'articulation correspondante : le pied est alors transformé en un soutien passif, une sorte de pilon, mais étant maintenu dans sa forme, et reposant

sur ses appuis normaux, il peut encore accomplir sa fonction d'une manière assez complète.

Pendant longtemps on a demandé ce résultat uniquement aux appareils orthopédiques ; aujourd'hui nous avons de nouvelles ressources dans l'arthrodèse et le raccourcissement des tendons.

A. Appareils orthopédiques. — Une simple chaussure est souvent suffisante. Elle doit avoir une semelle rigide, faite de manière à conserver au pied ses points d'appui normaux, et dans certains cas, à lui permettre d'utiliser ses points d'appui anormaux. Ainsi dans le pied ballant, et le pied valgus, on reforme et soutient la voûte plantaire par une semelle analogue à celle qui est utilisée dans le traitement du pied plat. S'il y a un peu d'équinisme, on exhausse légèrement le talon, et dans le pied talus, on moule exactement la semelle sur la forme tout à fait anormale de la plante du pied. S'il y a une tendance au pied creux on maintient la voûte plantaire étalée au moyen d'une bride appliquée transversalement sur la face dorsale du tarse. L'équinisme peut être combattu par une traction élastique relevant la pointe du soulier.

Les contreforts doivent s'appuyer exactement sur le calcanéum et l'enchâsser pour l'empêcher de basculer en valgus sous la pression du poids du corps. Si l'articulation tibio-tarsienne est un peu lâche, on la soutient en faisant remonter les contreforts jusqu'en haut de la tige, en les moulant sur les malléoles, ou en plaçant dans la tige de petits ressorts métalliques. Avec une chaussure de ce genre, beaucoup de pieds ballants, équins ou varus légers, et même des talus très accentués peuvent devenir capables d'un fonctionnement très suffisant.

Lorsque la laxité de la tibio-tarsienne est très considérable, on peut adapter sur cette chaussure un tuteur qui se fixe dans le talon, et remonte jusqu'à la jarretière. On augmente beaucoup par ce moyen la rigidité de l'appareil, et on peut se servir des tiges du tuteur pour placer des brides qui s'appliquent sur la face externe ou sur la face interne de l'extrémité infé-

rieure des os de la jambe, et luttent puissamment contre la tendance au varus ou au valgus au niveau de la tibio-tarsienne. Enfin, dans les formes graves et étendues, on peut être obligé de combiner le tuteur du pied avec des tuteurs du genou ou de la hanche.

B. Arthrodèse. — Imaginée par Albert qui l'appliqua pour la première fois en 1882 au pied bot paralytique, cette opération consiste à créer une ankylose de l'articulation tibio-tarsienne, en enlevant le cartilage qui tapisse ses surfaces articulaires, et en immobilisant pendant un temps suffisant les os ainsi avivés. On transforme ainsi le membre, suivant l'expression d'Albert en un pilon vivant, et on libère le malade du port indéfini d'un appareil orthopédique.

Cette opération n'est réalisable qu'au moment où la paralysie est jugée définitive, incurable, c'est-à-dire lorsque le massage et l'électricité appliqués régulièrement pendant six mois n'ont donné aucun résultat (Karewski). Il faut également tenir compte de l'âge ; avant quatre ans, l'ossification de l'astragale n'est pas assez avancée pour qu'on ait des chances d'obtenir une soudure osseuse suffisante ; en général il y a des avantages à retarder l'opération le plus possible.

On a varié à l'infini les voies d'accès vers l'articulation. Les meilleures semblent être l'incision antéro-externe d'Ollier en forme de T, dont la branche horizontale descend le long du bord antérieur du péroné et se prolonge sur le dos du pied, et dont la branche verticale se dirige en arrière et en bas vers la pointe de la malléole externe. L'incision postéro-externe de Schwartz est également commode : elle suit le bord postérieur du péroné, passe au-dessous de la malléole externe, et se poursuit en avant sur le dos du pied. Le procédé de Kirmisson qui ouvre l'articulation par une incision en U embrassant la malléole interne dans sa concavité, après avoir fait l'ostéotomie du péroné au-dessus de la malléole externe, est aussi recommandable.

Après avoir largement ouvert l'articulation, on enlève le cartilage d'encroûtement sur les deux surfaces articulaires, puis

le pied, mis en position correcte, est immobilisé pendant deux à quatre mois. La suture osseuse, la transfixion des os avec des chevilles d'ivoire, ne sont pas nécessaires et risquent d'arrêter la croissance en intéressant le cartilage conjugal inférieur du tibia.

Karewski, Kirmisson, Broca, ont conseillé d'étendre l'arthrodèse à la sous-astragalienne et à la médio-tarsienne, pour éviter que la mobilité supplémentaire de l'avant-pied ne fasse perdre une partie du résultat. On peut aussi faire isolément l'arthrodèse sous-astragalienne notamment dans des cas de valgus (Kirmisson).

L'arthrodèse ne donne pas toujours une ankylose osseuse, mais le plus souvent on obtient une ankylose fibreuse assez serrée pour que le but thérapeutique soit atteint. Le pied se tient en bonne position, il repose sur le sol par ses appuis normaux, et conserve une souplesse suffisante pour la marche, grâce à la laxité des articulations laissées libres dans le tarse antérieur.

C. Raccourcissement tendineux. — On a cherché à obtenir encore la fixation du pied par une opération moins mutilante que l'arthrodèse, en s'adressant aux tendons. Le raccourcissement opératoire de ces derniers peut en effet maintenir le pied en position corrigée, en lui conservant une certaine souplesse : d'autre part si ces muscles ont conservé quelque action, en les raccourcissant on les met dans les meilleures conditions possibles pour leur permettre de l'exercer de la façon la plus utile.

Cette opération a été d'abord appliquée par Willett en 1879 au traitement du talus paralytique. Depuis, on l'a répétée un certain nombre de fois dans la paralysie du triceps sural, et récemment son champ s'est agrandi : Hoffa a cherché à en faire le complément de l'anastomose tendineuse, Vulpius, Berger s'en sont déclarés partisans.

Le manuel opératoire est simple : après avoir découvert le tendon et mis le pied en position corrigée, on raccourcit le tendon soit en le plissant au moyen d'une forte ligature à la

soie, soit, après l'avoir sectionné, en suturant les deux extrémités juxtaposées sur une certaine longueur.

On peut obtenir ainsi des résultats intéressants, mais il faut convenir qu'ils sont l'exception ; souvent le tendon raccourci s'allonge de nouveau, soit que le trouble nutritif qu'il a subi ne lui ait pas laissé une résistance suffisante, soit plutôt parce que la soudure au niveau de la plicature ou de la suture n'est pas assez résistante. En particulier dans le talus pied creux qui semblait être son indication la plus nette, on a observé très souvent des récidives.

Dans ces conditions, le raccourcissement des tendons, bien qu'il puisse donner indubitablement des résultats effectifs et durables doit rester une méthode d'exception. L'arthrodèse fixe mieux et plus sûrement le pied, et au point de vue de la souplesse du pied, elle lui reste peu inférieure.

Dans les cas d'équinisme avec ou sans varus, le raccourcissement tendineux a l'avantage de mieux relever la pointe du pied sur laquelle il peut agir par l'ensemble des tendons extenseurs des orteils ; c'est un petit avantage qui fera quelquefois conserver cette opération comme un complément de l'anastomose ou de l'arthrodèse. On peut aussi la trouver indiquée comme complément de la simple ténotomie par exemple dans les pieds équins lorsque les muscles antérieurs relativement sains, ont été distendus par la longue persistance de la rétraction du tendon d'Achille.

ARTICLE III

PIED PLAT

A l'état normal le pied ne repose pas à plat sur le sol ; il est surelevé à sa partie moyenne de manière à former une voûte très surbaissée en dehors, beaucoup plus accentuée en dedans. Cette cambrure, d'où dépendent l'élégance de la forme du pied, l'élasticité et la souplesse de la marche, résulte de la disposition des os du tarse qui forment la *voûte plantaire*. Cette voûte

n'existe chez le nouveau-né que d'une façon exceptionnelle ; elle se développe dès la première année sous l'influence soit de la croissance des os (Lorenz), soit de l'adaptation du pied à sa fonction, soit enfin peut-être aussi du port des chaussures.

On a beaucoup étudié l'architecture de cette voûte, mais ces travaux n'ont pas abouti à des résultats concordants.

Pour Lorenz, Humphry, Charpy, la voûte plantaire devrait se décomposer en deux arcs : l'un externe, à centre surbaissé, formé par le calcanéum, le cuboïde et les deux derniers métatarsiens, l'autre interne, plus ceintré, formé par l'astragale, le scaphoïde, les deux premiers cunéiformes et les deux premiers métatarsiens. Ces deux arcs se relient l'un à l'autre à leur partie postérieure où l'astragale repose sur l'arc externe et lui transmet le poids du corps. Ce serait donc ce dernier qui jouerait finalement le rôle principal dans la statique du pied, et son affaissement serait la cause première du pied plat, la déformation de l'arc interne étant secondaire et accessoire (Lorenz).

Au contraire V. Meyer, Beely, Hoffa, Kirmisson ne considèrent qu'un seul arc formé par le calcanéum, le cuboïde et le troisième métatarsien. Le reste du squelette du pied servirait de contre-fort pour assurer l'équilibre dans les diverses positions du pied. V. Meyer a bien démontré le rôle prépondérant du troisième métatarsien dans la statique du pied, et la fréquence de ses fractures dans le pied forcé a apporté à son opinion une confirmation importante. Mais ce métatarsien ne repose pas directement sur le sol. Comme l'a montré Steiz, les têtes métatarsiennes forment une voûte transversale dont le troisième métatarsien est la clef : ce dernier transmet donc la pression à la voûte des têtes métatarsiennes qui la répartit sur le sol.

Le rôle de l'astragale est, d'après cette conception, particulièrement important. Il ne prend pas directement part à la formation de la voûte qui persiste après son ablation ; mais il est un agent de transmission qui peut, grâce à sa mobilité, transmettre la pression qu'il reçoit du tibia à la voûte plantaire dans toutes les positions du pied. Aussi les travées osseuses qui le forment sont-elles orientées suivant la voûte plantaire à

tel point que suivant CHARPY, l'angle sous lequel elles se croisent peut servir de mesure à cette voûte elle-même.

Pour apprécier l'état de la voûte plantaire on n'a guère recours, en clinique, au procédé de mensuration de CHARPY, ou au cambruromètre de DESTOT. La méthode des empreintes plantaires est, malgré ses imperfections, la plus généralement employée.

Fig. 257.

Empreintes plantaires (d'après HOFFA).

a, empreinte plantaire normale. — *b*, *c*, *d*, empreinte plantaire aux divers degrés de pied plat.

L'empreinte d'un pied normal (fig. 257, *a*) doit montrer au niveau du talon un ovale à direction antéro-postérieure, qui se continue en avant par une ligne mince correspondant au bord externe du pied pour aboutir à l'appui antérieur, qui figure un large quadrilatère correspondant aux têtes métatarsiennes, en avant desquelles se trouve la trace de l'extrémité des orteils.

Si la cambrure du pied s'exagère, *pied creux*, la bandelette correspondante au bord externe disparaît, et le pied ne repose plus que sur ses deux appuis antérieur et postérieur. Si au con-

traire elle diminue, la trace du bord externe s'élargit comprenant la moitié, les trois quarts ou même la totalité de la plante (fig. 257, *bcd*), on a alors un *pied plat*. Physiologiquement, les variations dans un sens ou dans l'autre peuvent être assez grandes, et il n'est pas possible de dire à quel moment précis commence l'état pathologique. Celui-ci varie d'ailleurs suivant les sujets : tel pied naturellement cambré pourra donner les symptômes du pied plat tout en conservant une voûte assez accentuée, et d'autre part il y a des pieds plats physiologiques.

Les uns sont de faux pieds plats : tel celui des paysans, des nègres et en général de ceux qui vont pieds nus. L'aplatissement de la voûte n'est chez eux qu'une apparence due au développement des muscles et des parties molles qui garnissent la plante du pied, mais le squelette présente une courbure normale.

D'autres sont de véritables pieds plats dont la voûte est réellement surbaissée. Ils sont lourds, trapus, ressemblant à des pattes d'ours, mais leur capacité physiologique reste entière, ceux qui en sont porteurs sont même souvent d'excellents marcheurs. C'est que malgré l'anomalie de leur forme ces pieds ont souvent une structure normale ; l'astragale continue à présenter ses rapports avec les os voisins et en particulier avec le scaphoïde.

Il ne suffit donc pas que la voûte plantaire soit surbaissée pour que le pied plat pathologique soit constitué : celui-ci est caractérisé par un changement des rapports de l'astragale avec les os voisins, et en particulier avec le scaphoïde. Il s'accompagne alors toujours de valgus dans une proportion variable : tantôt le valgus prédomine au point d'exister presque seul, tantôt c'est au contraire le pied plat.

Les principales variétés de ce pied plat pathologique sont : le pied plat rachitique, le pied valgus simple et le pied plat valgus des adolescents.

§ 1. — Pied plat rachitique

Le pied plat est très fréquent chez les enfants du premier âge atteints de rachitisme. Il se rencontre non seulement dans

les formes graves, avec nouures évidentes et courbures des os de la jambe, mais aussi dans les formes atténuées, discrètes où la déformation du pied existe presque seule et ne peut être qualifiée de rachitique qu'après un examen minutieux. Il est même possible que le pied plat puisse exister chez les petits enfants en dehors du rachitisme comme un simple retard de l'évolution de la voûte plantaire qui demeure aplatie comme elle l'était à la naissance.

La dystrophie rachitique peut être également une cause de cet arrêt dans l'évolution du pied, mais elle intervient surtout en relâchant les muscles et les ligaments et en ramollissant les os.

1° Symptômes. — Dans le pied plat rachitique, l'affaissement de la voûte plantaire est le symptôme dominant. La

Fig. 258.
Pied plat valgus rachitique.

plante du pied est élargie et repose tout entière sur le sol, le scaphoïde est abaissé et un peu saillant, l'empreinte est caractéristique.

Il y a de plus un certain degré de déviation de tout le pied en valgus, qui se passe dans la tibio tarsienne. Cette articulation étant anormalement relâchée, il se fait à son niveau une coudure ayant pour résultat d'exagérer le relief de la malléole interne, d'effacer celui de la malléole externe, de faire regarder la plante du pied en dehors en relevant son bord externe, tandis que son bord interne appuie largement sur le sol. Dans certaines formes graves, cette déviation du pied en dehors peut devenir assez considérable pour que la malléole interne touche le sol, et que le pied devienne presque incapable de remplir sa fonction, d'où des chutes fréquentes et parfois même l'impossibilité de marcher.

En dehors de ces cas exceptionnels, la gêne fonctionnelle est le plus souvent nulle, mais la forme du pied est disgracieuse à cause de l'étalement de la plante et du relief anormal de la malléole interne.

Le pied plat rachitique reste généralement une affection de la première enfance; il s'atténue et disparaît peu à peu à mesure que l'enfant grandit, comme les autres manifestations du rachitisme. On peut cependant le voir persister pendant la seconde enfance et même pendant toute la vie, mais, les troubles fonctionnels qu'il occasionne alors restent peu accentués. Les phénomènes douloureux de la tarsalgie des adolescents paraissent être très rarement son fait. Tout au plus peut-il causer une certaine inaptitude à la marche lorsqu'il s'agit de faire de grandes courses en portant des fardeaux, mais son principal inconvénient paraît être surtout la forme disgracieuse du pied, la lourdeur et le défaut d'élasticité de la démarche.

2° Traitement. — A la période d'état du rachitisme, il faut instituer le traitement général de la diathèse, interdire la marche et chercher à favoriser la guérison, qui tend à se faire spontanément, par le massage et les manipulations de redressement.

Lorsque le rachitisme est en régression, il faut associer à ces moyens l'usage de chaussures tendant à rendre au pied sa

forme normale. Il suffit généralement, chez les petits enfants, de faire surélever légèrement la semelle dans sa moitié interne pour obliger le pied à se mettre en supination. Plus tard, on peut employer les semelles métalliques que nous décrirons plus loin. Dans les formes graves, où la laxité de la tibio-tarsienne est très prononcée, on peut être obligé de monter ces chaussures sur des tuteurs, pour s'opposer à la déviation du pied en valgus.

Hoffa conseille de faire le redressement forcé du pied, suivi de contention dans un appareil plâtré que l'on renouvelle toutes les quatre à six semaines pendant quelques mois. Il aurait vu à la suite de ce traitement, la restauration de la voûte plantaire se faire d'une façon surprenante. Mais le plus souvent la tendance à la guérison spontanée est assez grande pour qu'il n'y ait pas lieu de recourir à une thérapeutique aussi sévère.

§ 2. — Pied valgus simple des adolescents

Cette déformation est caractérisée par une déviation du pied en valgus avec intégrité à peu près complète de la voûte plantaire. Elle est fréquente au moment de l'adolescence, particulièrement chez les filles à muscles faibles et à ligaments relâchés ; elle coexiste souvent avec la scoliose.

Au repos, le pied semble normal, mais si le sujet se met debout, on voit le pied se dévier en dehors par une inflexion brusque qui siège immédiatement au-dessous des malléoles. De là le nom de *knickfuss*, *pied coudé*, qui sert en Allemagne à désigner cette déformation.

La malléole interne est proéminente, la malléole externe au contraire s'efface, la plante du pied est légèrement tournée en dehors, son bord externe est soulevé, son bord interne repose fortement sur le sol, tout l'avant-pied est en abduction légère. La déformation est plus accentuée en regardant le pied par derrière ; on voit alors que le calcanéum est légèrement penché en dedans, et que le tendon d'Achille au lieu de descendre verticalement décrit une courbure à convexité interne.

La voûte plantaire peut être absolument normale, elle est même quelquefois exagérée ; plus souvent elle est effacée en partie, et on voit le scaphoïde s'abaisser presque au contact du sol.

En général le pied valgus simple n'occasionne pas des symptômes fonctionnels bien considérables. Les malades se lassent vite, redoutent les marches un peu longues ; leur démarche est disgracieuse, traînante, ils portent la pointe des pieds en dehors et les genoux un peu fléchis.

Quelquefois les troubles sont un peu plus accentués, on voit survenir des douleurs passagères à l'occasion d'une fatigue, d'une marche prolongée, de la danse, du patinage, etc., et il y a une prédisposition marquée aux entorses. D'autres fois l'attention est attirée plutôt par des troubles nerveux concomitants : sueurs profuses, tendance au refroidissement et à la cyanose du pied. Enfin on peut voir exceptionnellement cette déformation s'accompagner de douleurs persistantes et de contractures réalisant le syndrome de la tarsalgie des adolescents, et cela même dans des cas où la voûte plantaire est à peu près normale.

Le pied valgus simple est souvent un accident passager de l'adolescence, susceptible de diparaître seul ou par un traitement simple. Il peut cependant se transformer peu à peu en pied plat comme l'ont montré Lowet et Dane.

§ 3. — Pied plat valgus des adolescents Tarsalgie

Nous avons décrit dans un même chapitre le pied plat valgus des adolescents et la tarsalgie qui est le plus souvent une complication de cette déformation du pied. Nous ferons remarquer cependant que toutes les tarsalgies n'ont pas cette origine, et que beaucoup d'entre elles sont indépendantes du pied plat.

A. — Étiologie

Le pied plat valgus des adolescents se développe généralement de douze à dix-huit ans, c'est-à-dire à l'âge où se montrent

également les autres déformations dites essentielles des adolescents telles que la scoliose, le genu valgum, la coxa vara.

Il peut cependant se voir plus tôt, pendant la seconde enfance, mais il s'agit alors presque toujours d'une forme persistante de pied plat rachitique.

L'influence de la profession et des chaussures défectueuses est évidente. Souvent, les accidents du pied plat douloureux coïncident avec le début de l'apprentissage et particulièrement dans les professions qui exigent de longues marches, ou la station debout prolongée : garçons de café, imprimeurs, apprentis bouchers, serruriers, blanchisseuses, etc. Ces conditions sont rendues encore plus défectueuses parce que fréquemment une chaussure mal faite ou insuffisante (sabots, pantoufles, souliers légers), ne donne pas au pied l'appui dont il a besoin pour lutter contre le poids du corps.

Enfin, il y a aussi une certaine prédisposition tenant à la race et à certaines qualités individuelles. D'après les statistiques militaires, les hommes du Nord et de l'Est, à taille élevée seraient plus sujets au pied plat que les gens du Midi petits et bien musclés. Souvent les malades qui en sont atteints sont grands, avec un squelette volumineux et des muscles proportionnellement peu développés. Ils ont les extrémités froides, parfois un peu cyanosées, et sont sujets aux sueurs profuses.

A côté du pied plat ordinaire presque toujours bilatéral il faut citer le *pied plat statique* qui se développe lorsqu'un des membres inférieurs, étant pour une raison quelconque plus ou moins impropre à remplir sa fonction, l'autre doit supporter à lui seul la plus grande partie du poids du corps.

La tarsalgie se voit le plus souvent comme une complication du pied plat à l'âge où ce dernier est en voie de développement c'est-à-dire de quinze à vingt ans. La fatigue, les chaussures défectueuses semblent avoir un rôle dans son étiologie.

Jaboulay a montré que les douleurs disparaissent en général lorsque le malade arrive à l'âge adulte et que sa déformation cesse d'évoluer. Mais les exceptions à cette règle ne sont pas rares, on peut voir la tarsalgie durer toute la vie, ou se mon-

trer pour la première fois chez des sujets ayant atteint l'âge mûr (MARCINOWSKI).

B. — ANATOMIE PATHOLOGIQUE

L'anatomie pathologique du pied plat valgus a été faite surtout d'après des déformations anciennes; nous avons peu de documents sur les lésions qui se trouvent chez les jeunes sujets. Il faut étudier successivement les déplacements des os, leurs altérations de forme et de structure, les lésions articulaires, et enfin les modifications que subissent les parties molles.

1° Déplacements des os. — La lésion essentielle du pied plat valgus est un déplacement de l'astragale qui se subluxe

Fig. 259.
Attitude de l'astragale dans le pied plat. (Dessinée d'après la radiographie et réduite.)

en bas et en dedans par rapport au reste du pied (fig. 259). Il en résulte que l'articulation astragalo-scaphoïdienne étant disloquée, la voûte plantaire s'affaisse et le pied devient plat; de plus, le calcanéum se déplace en dehors, entraînant avec lui tout le reste du pied qui se dévie ainsi en valgus.

Ce mouvement est complexe, et doit être étudié en détail.

L'astragale subit un triple mouvement : il incline sa tête en bas et en avant, la tourne en dedans de telle sorte que son

axe antéro-postérieur fait avec sa direction normale un angle qui peut atteindre 30°, enfin il tourne aussi sur son axe antéro-postérieur de façon à faire regarder sa poulie plus ou moins en dedans.

Ce changement d'orientation de l'astragale a pour conséquence une dislocation de l'articulation astragalo-scaphoïdienne. En général il se fait à ce niveau une subluxation, la tête restant en rapport avec le scaphoïde par sa partie supéro-externe, tandis que sa partie inféro-interne vient reposer sur le ligament calcanéo-scaphoïdien. Il peut cependant y avoir une luxation complète ; le scaphoïde se fait alors une néarthrose avec la face supérieure du col (Lorenz).

Le calcanéum subit aussi un triple mouvement : il est d'abord repoussé en dehors, par l'astragale qui en s'abaissant tend à venir se mettre sur son côté interne ; il roule en même temps sur lui-même, de telle sorte que sa face externe regarde en haut, sa face interne en bas ; enfin il se met en flexion plantaire, abaissant son extrémité antérieure qui appuie fortement sur le sol, tandis que le talon se relève.

Solidement uni au cuboïde, et par l'intermédiaire de ce dernier au métatarse, le calcanéum entraîne tout l'avant-pied qui se met comme lui en abduction et en pronation.

Dans les déformations très accentuées, cette déviation en valgus s'exagère encore par un mouvement d'abduction qui se fait dans la médio-tarsienne. Il peut arriver aussi dans ce cas que le métatarse au lieu de se porter en abduction comme le cuboïde, se dévie au contraire en adduction. Le pied, deux fois coudé sur lui-même, prend alors la forme d'un Z ou d'une bayonnette (Lorenz).

2° Altérations de forme et de structure des os. — Les os envisagés isolément sont peu déformés. Le corps de l'astragale reste à peu près normal. Son col semble parfois dévié, son bord interne est allongé, son bord externe raccourci ; mais Lorenz et Toubert ont montré qu'il s'agit là d'une apparence et non d'une modification réelle de longueur. La tête de l'astragale est divisée par une crête mousse en deux parties, l'une

supéro-externe qui répond au scaphoïde, l'autre inféro-interne qui correspond au ligament calcanéo-scaphoïdien.

Au-dessus de la tête astragalienne, il se développe souvent une néoformation osseuse contre laquelle le scaphoïde vient buter, pendant les tentatives de réduction.

La principale déformation du calcanéum est le reculement et l'atrophie de sa petite apophyse. Jaboulay a insisté sur cette lésion qui serait d'après lui le point de départ du pied plat, en privant l'astragale de son soutien normal, ce qui l'oblige à basculer en bas et en dedans sous la pression du poids du corps.

Sur la face antérieure du calcanéum, on peut trouver une hyperostose analogue à l'apophyse d'arrêt que nous avons décrite plus haut sur l'astragale.

Les autres parties du squelette du pied ne présentent pas des déformations notables.

La structure des os du pied ne présente des modifications méritant d'être signalées que dans les cas invétérés. Le tissu osseux est alors raréfié, poreux.

3° Lésions inflammatoires. — A l'autopsie d'une jeune fille morte du choléra et qui avait présenté des symptômes de tarsalgie, Gosselin trouva des lésions d'arthrite médio-tarsienne, et c'est sur cette donnée qu'il édifia la théorie inflammatoire de la tarsalgie dont il sera question plus loin.

Kirmisson et Bise ont retrouvé récemment des lésions analogues sur des têtes astragaliennes enlevées, chez des jeunes sujets, pour faire l'opération d'Ogston. Le cartilage d'encroûtement était irrégulier, la substance fondamentale présentait un état fibrillaire, et ses cellules étaient anormalement multipliées; l'os sous-jacent présentait de la congestion avec des zones de raréfaction.

Dans les pieds plats anciens, on trouve presque constamment des lésions d'arthrite sèche qui se localisent surtout dans les articulations astragalo-scaphoïdienne et sous-astragalienne (Holl, Zuckerkandl, Chaput). Le revêtement cartilagineux est irrégulier, il manque par places; les surfaces articulaires sont

déformées, souvent elles s'ankylosent. JABOULAY a insisté sur ces synostoses qui constituent des processus de guérison amenant la cessation définitive des douleurs.

4° Altérations des parties molles. — Les altérations des parties molles sont peu importantes. Les ligaments plantaires sont distendus, le tendon d'Achille est souvent rétracté, enfin on a trouvé quelquefois les muscles antérieurs ou antéro-externes dégénérés.

C. — PATHOGÉNIE

Il n'y a guère lieu d'insister aujourd'hui sur les théories qui attribuaient le pied plat valgus des adolescents à des altérations primitives des muscles ou des ligaments (BONNET, GUÉRIN, DUCHENNE).

L'insuffisance musculaire et ligamenteuse joue évidemment un rôle dans le développement du pied plat; lorsque le pied est mal soutenu, il cède plus facilement aux causes déformantes qui s'exercent sur lui. Mais c'est une simple prédisposition ou une circonstance adjuvante qui ne peut pas faire naître de toutes pièces la maladie.

Actuellement, il ne reste en présence que deux théories, celle qui considère le pied plat comme la conséquence d'une forme particulière d'ostéo-arthrite, *théorie inflammatoire*, et celle qui en fait au contraire une déformation d'origine mécanique, *théorie mécanique*.

1° Théorie inflammatoire. — La théorie inflammatoire, ébauchée par STROMEYER, fut surtout développée par GOSSELIN. Il s'agirait d'une arthrite médio-tarsienne, comparable dans sa nature aux poussées congestives douloureuses qui se font pendant la croissance sur divers points du squelette (talon, apophyse antérieure du tibia, hanches, etc). L'aplatissement de la voûte plantaire et le valgus seraient, dans cette conception, des phénomènes secondaires, analogues aux déformations qui peuvent résulter d'une arthrite quelconque.

Cette théorie a encore aujourd'hui des partisans (Reynier). On invoque en sa faveur, les faits assez nombreux de tarsalgie sans pied plat, l'apparition indubitable du syndrome tarsalgie des adolescents à la suite d'arthrites blennorragiques, rhumatismales, goutteuses, etc., et enfin les altérations ostéo-articulaires aboutissant à l'ankylose.

Cependant, elle fait une place trop grande aux accidents douloureux qui se montrent le plus souvent comme une complication plus ou moins tardive de la déformation pré-existante du pied. On admet plutôt aujourd'hui que celle-ci est primitive, mais l'accord cesse lorsqu'il s'agit de définir sa cause véritable.

2° Théorie mécanique. — Reissmann, Stokes, admettent que la malformation du pied est ancienne, congénitale ou rachitique, et se révèle à mesure que l'augmentation du poids du corps fait apparaître le défaut de conformation du pied.

Pour Henke, Meyer, Lorenz, Hoffa, le pied plat est statique, c'est-à-dire causé par la pression du poids du corps. D'après Lorenz, la pesanteur transmise par l'astragale à la voûte externe du pied formée par le calcanéum, le cuboïde et les deux métatarsiens, produirait son affaissement, celui de la voûte interne étant secondaire. Mayer, Jaboulay font jouer au contraire le rôle primordial au déplacement de l'astragale, qui, en glissant en avant et en culbutant en bas et en dedans, détruit la voûte plantaire.

Mais cette action déformante ne peut se produire que si la pression est exagérée ou mal dirigée, ou bien si la résistance du pied est diminuée.

Hoffa admet que le pied plat est surtout la conséquence de l'attitude prise par les jeunes sujets obligés de rester longtemps debout. Pour ménager leurs forces, ils prennent une attitude particulière : jambes écartées, genoux légèrement fléchis, pieds en rotation externe, qui leur permet de se tenir en équilibre par la tension des ligaments et sans l'intervention des muscles. Dans cette position, le pied reçoit la pression du corps dans une direction qui tend à faire basculer l'astragale en avant, à porter le pied en dehors, et à le déformer.

Jaboulay fait intervenir surtout l'orientation de l'astragale. Normalement cet os doit regarder en avant et un peu en dehors. Si, par le fait d'une anomalie dans le développement du membre inférieur, rotation interne du tibia, exagération de l'angle de déclinaison du fémur, l'astragale est orienté de manière à regarder plus en dedans, il y aura une prédisposition puissante à la chute de cet os en avant et en dedans, et à la constitution du pied plat.

Mais ces actions mécaniques expliquent encore difficilement la déformation du pied si l'on ne fait pas intervenir la circonstance prédisposante qui résulte de l'insuffisance des muscles, de la laxité anormale des ligaments et même du ramollissement des os. Hueter, Ogston, Parker, Kirmisson, admettent qu'il s'agit de rachitisme tardif, pour Hoffa cette mollesse anormale des os est distincte du rachitisme. Nous retrouvons ici la même discussion qui s'est déjà élevée à propos de la scoliose, du genu valgum, et nous manquons encore des données nécessaires pour la résoudre.

La tarsalgie n'est plus dans cette conception qu'une complication du pied plat, mais elle ne peut pas s'expliquer, comme on l'admettait autrefois, par un accident purement mécanique, la compression des parties molles plantaires ou le tiraillement des ligaments, car elle devrait être proportionnelle au degré du pied plat. Or il n'en est rien ; on peut même dire qu'il n'y a aucun rapport entre le degré de la déformation et l'intensité des phénomènes douloureux, ceux-ci survenant souvent sur des pieds peu ou pas déformés, tandis que des pieds très plats restent indolores.

Il faut admettre l'existence d'une arthrite médio-tarsienne qui s'accompagne de douleurs, de contractures et peut aboutir à l'arthrite sèche et à l'ankylose. Cette arthrite est probablement en grande partie de cause mécanique, c'est-à-dire, due à l'irritation résultant du frottement des os dont les rapports sont changés, du tiraillement des ligaments, de la synoviale, etc. ; mais il n'y a rien d'irrationnel à supposer aussi que l'état des os n'est pas indifférent, que les poussées congestives de croissance, et peut-être aussi cet état pathologique

particulier du squelette que nous venons d'admettre jouent également leur rôle dans sa pathogénie.

On se rapproche ainsi de la conception de Gosselin, avec cette différence que l'arthrite est une complication, et non la cause du pied plat, et on peut expliquer ainsi comment le pied plat étant de tous les âges, on voit la tarsalgie prédominer pendant l'adolescence, au moment des douleurs de croissance, et pourquoi aussi une arthrite blennorragique, goutteuse ou traumatique peut rendre douloureux un pied plat bien toléré jusque-là.

D. — Symptômes

Nous avons à étudier : le pied plat, et sa complication la tarsalgie qui lui surajoute des caractères bien particuliers.

1° Pied plat. — La déformation du pied se compose de deux éléments, l'abduction du pied et l'affaissement de la voûte plantaire.

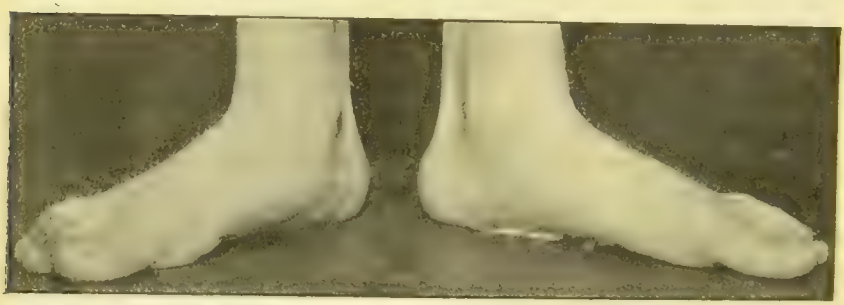

Fig. 260.
Pied plat valgus des adolescents.

α) L'*abduction* se voit particulièrement bien en regardant le sujet par derrière : on remarque alors que la malléole externe est effacée, l'interne par contre saillante, que le calcanéum incline sa face supérieure en dedans, et que le tendon d'Achille décrit une courbe à convexité interne. Si l'on prolonge en bas

la ligne correspondant à la crête tibiale, on voit qu'elle vient tomber sur le premier métatarsien, le bord interne du pied ou même plus en dedans.

β) L'*aplatissement du pied* est quelquefois évident, mais souvent au début, il se voit bien seulement lorsque le sujet est

Fig. 261.
Pied plat valgus.

debout. Le pied paraît alors allongé et élargi, son dos est plat, sa plante repose sur le sol dans toute son étendue (fig. 260), parfois même elle s'appuie seulement sur sa moitié interne ou sur le bord interne.

Celui-ci est rectiligne, ou même légèrement convexe, et ne présente plus d'excavation correspondante à la voûte plantaire (fig. 261). Il est large, épais ; on voit et on sent le scaphoïde

abaissé venir au contact du sol ; au-dessus et en arrière de lui on trouve une autre saillie osseuse qu'il est facile de reconnaître pour la tête de l'astragale.

Le bord externe du pied mince, concave dans le sens antéro-postérieur, tend à s'écarter du sol, de sorte que la plante du pied au lieu de regarder en bas, regarde un peu en dehors (pronation).

La pointe du pied est souvent en abduction, les orteils étendus ; ce n'est que dans les formes très anciennes qu'on voit le métatarse se mettre en adduction et donner au pied la forme en bayonnette signalée par Lorenz.

Les empreintes plantaires donnent une notion assez exacte de l'affaissement de la voûte. On retrouve les points d'appui normaux, l'ovale calcanéen et le rectangle des têtes métatarsiennes. Mais le bord externe est représenté, au lieu d'une ligne mince, par une bande plus ou moins large, qui peut s'étendre à toute la largeur de la plante (fig. 257, *b*, *c*, *d*).

La radiographie permet de voir la bascule de l'astragale (fig. 259) et la dislocation de l'articulation astragalo scaphoïdienne, pour peu qu'elles soient accentuées. Dans les formes légères, Meyers a vu que sur les radiographies prises le sujet étant debout, on peut reconnaître l'affaissement de la voûte plantaire au changement de direction de l'articulation du premier métatarsien avec son cunéiforme. A l'état normal, l'articulation étant oblique en bas et en arrière, le tubercule du premier métatarsien est recouvert par le cunéiforme et se voit à travers lui. Si ce tubercule déborde moins sur l'os, ou se trouve même en avant de lui, on peut en conclure qu'il y a un affaissement de la voûte plantaire.

Un autre moyen est encore de déterminer la situation que l'astragale occupe sur le bord interne du pied. Normalement, la tête astragalienne se trouve assez exactement à l'union du 1/3 postérieur avec les 2/3 antérieurs du pied. A mesure que le pied s'aplatit, la tête astragalienne se déplace en avant de ce point de repère, de 1, 2 et jusqu'à 3 centimètres suivant la gravité de la déformation (Fontagné).

Chez les jeunes sujets, la mobilité est généralement con-

servée dans tous les sens; cependant si l'affection est déjà ancienne, on note souvent une réduction plus ou moins sensible du mouvement d'adduction et de rotation en dedans (supination).

Les malades marchent en tournant les pieds en dehors, leur démarche est disgracieuse, lourde, sans élasticité, ils se lassent vite et sont incapables de supporter de grandes fatigues. Souvent le pied est froid, sujet aux sueurs profuses, ses veines sont dilatées, et dessinent des varicosités, il y a parfois un peu de cyanose. Par suite de l'étalement de l'avant-pied, les orteils sont comprimés dans la chaussure, aussi présent-ils souvent de l'hallux valgus, des ongles incarnés.

Nicoladoni a décrit sous le nom de *pied plat par orteil en marteau* une déformation dans laquelle le pied plat paraît être secondaire à une certaine contracture plantaire de l'articulation métatarso-phalangienne du gros orteil.

Ranneft, Eichenwald, Kirch, ont observé le même phénomène, mais ils ont interprété la lésion du gros orteil comme une complication du pied plat. On observe assez souvent en effet, sur les sujets atteints de pied plat, des signes d'arthrite sèche au niveau de l'articulation métatarso-phalangienne du gros orteil; mais rien n'autorise à considérer cette lésion comme la cause ou la conséquence du pied plat. Il est bien plus rationnel d'admettre que ce sont deux manifestations concomitantes d'une même maladie.

2° Tarsalgie. — Les symptômes de la tarsalgie peuvent apparaître brusquement, à l'occasion d'une fatigue, d'un faux pas, de la danse, etc.; généralement, ils s'installent peu à peu. C'est d'abord une sensation de malaise, de douleur vague, diffuse dans les membres inférieurs qui apparaît, le soir, sous l'influence de la fatigue, et disparaît sous l'influence du repos de la nuit.

Plus tard, la douleur devient plus vive, elle est continue, mais augmente sous l'influence de la marche. Elle siège généralement au niveau de l'articulation médio-tarsienne, mais elle peut aussi se localiser dans des points assez éloignés, par

exemple dans le mollet, ou bien au talon, ou vers l'extrémité antérieure du premier métatarsien.

La pression révèle des points douloureux plus précis : le plus constant se trouve sur la partie inféro-interne de la tête de l'astragale, au niveau du ligament calcanéo-scaphoïdien ; on peut en trouver d'autres sur la face dorsale de l'articulation médio-tarsienne, ou sur l'apophyse antérieure du calcanéum, en avant de la malléole externe.

Au début, les mouvements du pied restent libres, n'éveillant qu'un peu de douleur lorsqu'ils se passent dans l'articulation médio-tarsienne (mouvements de rotation de l'avant-pied sur l'arrière-pied) ; mais bientôt survient un symptôme nouveau, la contracture.

Celle ci porte surtout sur les abducteurs (extenseur commun, péroniers), et sur le triceps sural; elle peut s'étendre à tous les muscles de la jambe. Les tendons extenseurs contracturés relèvent les orteils, et dessinent leur relief sur le dos du pied. Celui-ci est dévié en valgus, principalement dans sa partie antérieure : le métatarse est en abduction par rapport au tarse postérieur, et la pronation s'exagère à ce niveau, de sorte que le bord externe se relève et la plante regarde fortement en dehors.

Les mouvements qui tendent à corriger cette déformation, c'est-à-dire l'adduction de l'avant-pied et la supination sont aussitôt arrêtés par la douleur et l'exagération de la contracture ; la flexion et l'extension restent généralement possibles dans une certaine étendue.

Parfois, à ces symptômes, s'ajoutent des signes plus nettement inflammatoires un peu d'œdème au niveau de la médio-tarsienne, ou bien des poussées de synovite le long des tendons péroniers.

Les douleurs cessent par le repos, mais la moindre marche les réveille ; si l'affection est négligée, la contracture s'installe de plus en plus définitive, et le malade arrive peu à peu à la période du pied bot osseux.

Le pied est alors déjeté en dehors et en pronation forcée, son bord interne seul repose à terre. La déformation est fixe, irréductible, la contracture des muscles fait place à leur

rétraction définitive, les articulations s'enraidissent et finissent par s'ankyloser. A cette période, le malade ne souffre plus, mais il conserve la gêne qui résulte de la déformation considérable de son membre.

Tous les pieds plats ne parcourent pas en entier le cycle que nous venons de décrire : le plus grand nombre, après quelques poussées douloureuses pendant l'adolescence, arrivent à l'âge adulte dans un état de guérison relative : le pied reste aplati et déformé, mais il n'est pas douloureux et conserve une souplesse suffisante pour un fonctionnement normal, à la condition d'éviter la fatigue et tout surmenage.

E. — Diagnostic

Le diagnostic du pied plat est facile, lorsque celui-ci se présente avec sa déformation bien caractéristique, et les accidents bien typiques de la tarsalgie des adolescents. Dans ces conditions, seule l'ostéo-arthrite tuberculeuse du tarse antérieur et de l'articulation médio-tarsienne peut prêter à la confusion. Les éléments du diagnostic sont dans l'évolution, le siège précis de la douleur, l'existence dans l'arthrite tuberculeuse d'une tuméfaction toujours plus marquée que dans le pied plat, formant un bourrelet sur toute la largeur du tarse antérieur, enfin et surtout l'influence du repos qui fait disparaître assez vite une tarsalgie au début, et ne modifie que d'une façon relative une arthrite tuberculeuse.

Mais le diagnostic du pied plat peut présenter des difficultés sérieuses dans les formes atypiques. L'irradiation des douleurs dans des points éloignés de l'articulation astragalo-scaphoïdienne, dans le mollet, la tibio-tarsienne, le talon ou le gros orteil et son articulation métatarso-phalangienne, peuvent conduire à chercher dans une affection de ces diverses régions la cause de la douleur provoquée par le pied plat. Il en est de même du gonflement douloureux qui peut exister par exemple le long des péroniers et faire penser à une synovite. La fréquence de ces erreurs est telle qu'il faut se poser en principe de rechercher le pied plat dans toutes les

affections douloureuses du pied dont la cause paraît obscure.

On est même allé jusqu'à soutenir que toutes les tarsalgies et métatarsalgies ne relevant pas d'une cause anatomique précise, doivent être mises sur le compte d'un pied plat latent. Ainsi, pour SCHANZ, la métatarsalgie de MORTON, et toutes ces tarsalgies que l'on observe surtout à l'âge adulte et jusque dans la vieillesse, dépendraient de la malformation du pied. Cette opinion est certainement excessive. Il est possible que le pied plat soit capable de déterminer des douleurs pendant toute la vie, et de causer chez l'adulte des tarsalgies à symptomatologie moins nette que pendant l'adolescence. Mais assurément d'autres causes interviennent aussi dans la pathogénie de ces accidents douloureux dont l'étude est encore aujourd'hui à peine ébauchée.

F. — TRAITEMENT

Chez les jeunes sujets, on peut arriver à refaire la voûte plantaire, et à rendre ainsi au pied avec sa cambrure, son élasticité et sa capacité physiologiques. Après l'achèvement de la croissance, la déformation ne peut plus se corriger, et on doit se contenter de faire disparaître les douleurs, et d'obtenir une aptitude à la marche, un état fonctionnel suffisant.

Il faut distinguer dans le traitement : 1° le traitement orthopédique du pied plat valgus simple ; 2° le traitement de la tarsalgie ; 3° le traitement opératoire.

1° Traitement orthopédique du pied plat simple. — Il comprend trois indications : faire disparaître les causes qui peuvent augmenter la déformation, développer la force des muscles pour donner au pied le moyen de se maintenir par ses propres moyens, enfin donner au malade une chaussure capable de maintenir le pied dans une position corrigée.

a. *Traitement préventif.* — Il comporte surtout la suppression des mauvaises chaussures et des travaux qui exigent la station debout ou des marches prolongées. Dans les formes graves, on peut être amené à imposer le choix d'une profession permettant de travailler assis.

b. *Traitement dynamique.* — Le massage, l'électrisation, peuvent contribuer à développer les muscles, à raffermir les ligaments; mais c'est surtout la gymnastique qu'il faut employer dans ce but.

Hoffa conseille les exercices suivants :

1° Le malade debout tenant les pieds dirigés en avant, s'exerce à lever le talon et à s'élever le plus possible sur la pointe des pieds ;

2° Répéter le même exercice en mettant les pieds en adduction forcée de sorte que les pointes se touchent, les talons étant dirigés fortement en dehors ;

3° Dans la même position, faire l'exercice suivant : élever les talons, fléchir les genoux, redresser les genoux, abaisser les talons ;

4° Le malade assis les jambes tendues porte la pointe des pieds en dedans et fait dans cette attitude un mouvement de circumduction du pied ;

5° Faire faire au pied des mouvemeets actifs d'adduction et de supination en leur opposant une résistance ;

6° Faire tenir debout et marcher sur le bord externe du pied, le bord interne étant tenu relevé.

On peut y ajouter, pour la vie ordinaire, le conseil de marcher en portant la pointe du pied en dedans, de faire fréquemment des mouvements d'élévation sur la pointe du pied lorsqu'on doit rester debout. L'exercice de la bicyclette est à conseiller pour développer la musculation de la jambe sans soumettre le pied à une surcharge défavorable.

c. *Chaussures orthopédiques.* — Le soulier pour pied plat doit avoir une tige haute et assez serrée pour donner une fixité suffisante à l'articulation tibio-tarsienne, des contreforts solides et un peu hauts pour étayer de chaque côté le calcanéum et assurer la fixité de l'arrière-pied, enfin l'empeigne doit être assez large et assez longue pour laisser au métatarse et particulièrement au gros orteil la place de s'étaler librement.

Mais le point essentiel est de corriger la déformation. Pour cela, on a souvent essayé de soutenir la voûte plantaire en plaçant à son niveau, dans la chaussure, un coussinet de liège

ou de cuir, mais ce moyen est défectueux : si la pression s'exerce effectivement, elle est intolérable, et le plus souvent le pied échappe à l'action correctrice, en se déplaçant à l'intérieur de la chaussure.

Le seul moyen de reformer la voûte plantaire est d'obliger le pied à se tenir en position de légère supination. On obtient ce résultat, soit par une conformation spéciale de la semelle (souliers de Miller, Thomas, Beely) soit en plaçant dans une chaussure préparée pour cela, une attelle spéciale (Robert, Withmann, Lowet et Dane, Hoffa, etc.).

Dans les souliers pour pieds plats, la supination est réalisée en surélevant la semelle dans sa partie interne, de façon à obliger le pied à reposer sur un plan incliné de dedans en dehors, et de haut en bas : mais pour rendre cette correction effective, il faut de plus, donner une grande rigidité à la semelle, particulièrement au niveau de la voûte plantaire, point faible des souliers ordinaires, en prolongeant en avant de quelques centimètres la partie interne du talon.

Ces chaussures ont l'inconvénient d'être lourdes et assez disgracieuses, aussi préfère-t-on généralement les remplacer par une attelle rigide qui peut se fixer à l'intérieur d'une chaussure ordinaire faite suivant les règles que nous avons indiquées plus haut.

Il y a plusieurs types de ces attelles, mais leur principe est sensiblement le même. On les fait en acier, aluminium, tôle étamée, celluloïde, caoutchouc durci, etc., aucune de ces substances n'a sur les autres un avantage appréciable. L'attelle recouvre toute la largeur du pied, depuis le talon, jusqu'un peu en deçà des têtes métatarsiennes (fig. 262 et 263). Elle doit être moulée très exactement sur le pied, et par conséquent faite spécialement pour chaque cas particulier. Après avoir fait une forme du pied, soit d'après un moulage en plâtre, soit, comme le font habituellement les cordonniers, en taillant une forme en bois d'après les mesures prises, on l'évide au niveau de la partie interne de la plante, de manière à reconstituer une voûte plantaire normale. Si la déformation est très accentuée, on fait seulement une correction partielle qui sera com-

plétée peu à peu. Sur cette forme corrigée on moule l'attelle rigide qui sera ensuite fixée dans la chaussure.

Bien faites, ces attelles mettent le pied en légère supination et exercent une pression généralement bien tolérée au niveau de l'articulation astragalo-scaphoïdienne. Elles suffisent dans la plupart des cas.

Cependant dans les formes accentuées, on a à lutter encore contre un double inconvénient : la tendance des pieds à glisser en dehors, et la laxité de la tibio-tarsienne.

Fig. 262.
Attelle de Whitmann.

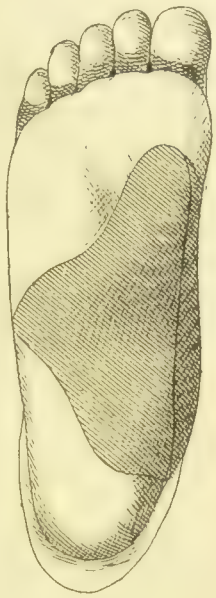

Fig. 263.
Attelle de Whitmann.

Le pied tend à glisser en dehors parce qu'on le fait reposer sur un plan incliné en ce sens ; il ne tarde pas à déformer la chaussure, ou bien, si elle résiste, il survient des douleurs au niveau de l'extrémité postérieure du 5e métatarsien, qui est le point le plus saillant du bord externe du pied. Il est donc nécessaire de faire une contrepression externe. Staffel la réalise au moyen d'une plaque de tôle placée au-dessous de la malléole interne, et coudée en bas en forme d'L pour se fixer dans le talon. Lange fait placer dans le côté externe du pied deux crochets verticaux larges de 2 centimètres, qui correspondent, l'un à l'extrémité antérieure du calcanéum, l'autre à la partie moyenne du 5e métatarsien.

Le relâchement de l'articulation tibio-tarsienne supprime

presque complètement l'action correctrice de la chaussure lorsqu'il atteint un degré élevé. Il devient alors nécessaire d'ajouter à la chaussure un tuteur remontant jusqu'à la jarretière, mais cette éventualité ne se présente que dans les formes graves de pied plat.

2° Traitement du pied plat contracté. — L'apparition des contractures fait naître une nouvelle indication dans le traitement du pied plat : il faut rendre le pied souple et indolent, avant de le soumettre au traitement orthopédique.

Dans les formes légères, la contracture cède ordinairement au repos complet, avec enveloppement chaud et humide du pied et au massage. Ce traitement peut même réussir dans des cas déjà anciens, s'il est appliqué avec régularité et persévérance.

Dans les formes graves et tenaces, on a obtenu de bons résultats de la traction élastique (appareil de Hansemann, de Hoffa), mais le traitement de choix est la réduction brusque de la déformation, suivie de l'immobilisation dans un appareil plâtré qui maintient le pied en adduction et supination.

Lorenz conseille de faire dans l'articulation astragalo-scaphoïdienne une injection de 2 à 5 centigrammes de cocaïne à 5 p. 100 ; le spasme disparaîtrait au bout de 5 à 10 minutes. Nous croyons ce procédé dangereux.

On préfère généralement recourir à l'anesthésie générale : le pied est mobilisé dans tous les sens, d'abord en position de flexion plantaire, puis en flexion dorsale. Suivant la remarque de Hoffa, il ne s'agit pas tant de remettre les os à leur place normale, que de distendre les parties molles rétractées, et de briser les adhérences pour rendre le pied entièrement souple. Il est quelquefois nécessaire de sectionner le tendon d'Achille pour achever le redressement (Hoffa).

Le pied fixé en adduction et supination est alors immobilisé dans un bandage plâtré pendant trois semaines. Ensuite le malade est soumis au massage, à la gymnastique, il apprend à marcher en position corrigée, puis avec une chaussure appropriée.

3° **Traitement opératoire.** — On a cherché à pallier les inconvénients du pied plat valgus par des opérations portant, soit sur les muscles, soit sur le squelette.

a. *Autoplastie musculo-tendineuse.* — Dans ces dernières années, on a appliqué la méthode des autoplasties musculo-tendineuses au traitement du pied plat. Hoffa, Lange, Franke ont fait le raccourcissement du tibial postérieur. Muller a raccourci le tibial antérieur par un procédé spécial : après avoir trépané le scaphoïde, il attire le tendon du jambier antérieur à travers l'orifice, et le fixe sur la face inférieure. Nicoladoni a proposé d'anastomoser une partie du triceps sur le tibial postérieur.

Ces essais sont encore trop peu nombreux et trop récents pour pouvoir être appréciés.

b. *Opérations osseuses.* — L'opération d'Ogston est celle qui a été le plus souvent appliquée au traitement du pied plat. Elle consiste à faire une excision cunéiforme au niveau de l'articulation astragalo-scaphoïdienne et à chercher ensuite l'ankylose de cette articulation. Kirmisson emploie pour cela des chevilles d'ivoire qu'il enfonce à travers le scaphoïde et l'astragale. On immobilise ensuite dans un appareil plâtré pendant deux mois. D'après Kirmisson, qui s'en montre un chaud partisan, cette opération ferait disparaître définitivement les douleurs et assurerait au pied une bonne direction.

Trendelenbourg a proposé de corriger la déviation du pied pas une ostéotomie du tibia et du péroné faite immédiatement au-dessus de l'articulation tibio-tarsienne. Cette opération a trouvé une grande faveur en Allemagne. Elle aurait pour effet d'après Trendelenbourg non seulement de rétablir la forme du pied, mais encore de faire reconstituer la voûte plantaire.

L'opération de Gleich consistant à faire sur le calcanéum une excision cunéiforme à base inférieure, et son dérivé l'ostéotomie oblique ou curviligne de calcanéum (Mikulicz) ne paraissent pas s'adresser à la partie essentielle de la déformation qui se trouve dans l'astragale et l'articulation astragalo-scaphoïdienne.

L'ablation de l'astragale faite par Margary, Vogt, n'a pas

trouvé beaucoup de partisans. Cependant nous en avons vu un très bon résultat sur un opéré de Vallas, et elle peut trouver son indication dans les pieds plats invétérés.

En somme, il est admis par tout le monde aujourd'hui que le traitement du pied plat doit être surtout et presque exclusivement orthopédique. La répétition indéfinie des poussées de tarsalgie pourrait être, suivant Kirmisson, une indication de pratiquer l'opération d'Ogston même chez des sujets relativement jeunes, mais d'une manière générale il faut réserver les opérations sanglantes pour les déformations invétérées de l'adulte.

ARTICLE IV

DÉFORMATIONS DES ORTEILS

Les déformations des orteils sont nombreuses et variées, mais beaucoup d'entre elles sont un symptôme accessoire d'états diathésiques, tels que le rhumatisme, la goutte ou de maladies nerveuses, tabes, paralysie infantile et ne présentent qu'un intérêt restreint au point de vue de l'orthopédie.

Nous ne retiendrons que les variétés les plus communes, qui sont l'hallux valgus, et l'orteil en marteau.

§ 1. — Hallux valgus

A l'état normal le gros orteil continuant le bord interne du pied, se dirige en avant et un peu en dehors, sur le prolongement direct de son métatarsien. Dans l'hallux valgus, il se dévie en dehors, formant avec sa direction normale un angle de 30 à 40° qui peut s'élever jusqu'à l'angle droit.

1° Symptômes. — La déviation se fait au niveau de la base de l'orteil : celui-ci se courbe brusquement à partir de l'articulation métatarso-phalangienne, et se dirige vers le bord externe du pied, en croisant la direction des orteils voisins, et en pas,

sant le plus souvent au-dessous d'eux, exceptionnellement sur leur face supérieure.

Cette déviation n'est pas un simple mouvement d'abduction, la phalange glisse en dehors, se subluxe sur la tête métatarsienne qui se trouve ainsi en partie découverte, et fait sur le bord interne du pied une saillie parfois assez volumineuse pour avoir été considérée comme une exostose. Sur cette saillie, la pression de la chaussure détermine la formation d'un durillon cutané et d'une bourse séreuse sous-cutanée qui ont une grande place dans les accidents et les troubles fonctionnels résultant de l'hallux valgus.

Avec sa subluxation en dehors, le gros orteil présente dans les cas accentués, une rotation suivant son axe, qui fait regarder sa face supérieure en dedans.

Enfin le métatarse est élargi dans sa partie antérieure parce que le premier métatarsien s'écarte du deuxième en se dirigeant en avant et en dedans. Cette disposition tend à exagérer encore la saillie de la tête métatarsienne en la portant plus en dedans ; le premier espace interosseux élargi, prend la forme d'un triangle à base antérieure dont la largeur est proportionnelle au degré de la déformation.

L'orteil est maintenu dans son attitude anormale par la rétraction de toutes les parties molles situées sur son bord externe. Le tendon extenseur est déplacé en dehors, de manière à former la corde de l'arc décrit par l'orteil et avec ce changement de position, sa rétraction a pour effet de tendre à exagérer encore la difformité.

Les troubles fonctionnels résultent surtout de la douleur produite par la pression de la chaussure contre le durillon qui recouvre la tête du premier métatarsien. Cette douleur est particulièrement pénible, irritante, elle est une cause incessante de récriminations du malade contre son cordonnier, et peut devenir assez violente pour empêcher presque complètement la marche.

Il peut arriver que la bourse séreuse sous-jacente s'enflamme et suppure ; la porte se trouve alors ouverte à toute la série des accidents infectieux qui peuvent gagner l'articulation métatarso-

phalangienne et provoquer des accidents d'une certaine gravité.

Il est rare que le reste du pied soit normal. Souvent les deuxième et troisième orteils sont en marteau, les autres étant déformés en radis, en massue, en battant de cloche (Mauclaire). Le pied plat s'observe aussi fréquemment avec l'hallux valgus.

La radiographie montre la rotation en dedans et le déplacement en dehors de la phalange et des sésamoïdes dont l'externe peut dans les cas de déformation accentuée se trouver dans l'espace interosseux ; elle permet de voir également l'obliquité du métatarsien et le triangle d'écartement qu'il forme avec le deuxième. Loison a vu la base de ce triangle atteindre 4 cent. 8 et 2 cent. 4 tandis qu'à l'état normal elle mesure 1 cent. 3.

2° Anatomie pathologique. — Broca et récemment Payr, Quevedo, Heuback ont étudié l'anatomie pathologique de l'hallux valgus.

La lésion consiste essentiellement en une subluxation de la première phalange du gros orteil sur le métatarsien correspondant.

La phalange glisse en bas sur le côté externe de la tête métatarsienne, entraînant avec elle les sésamoïdes dont la situation peut servir à mesurer l'étendue du déplacement (Heubach). Dans un premier degré le sésamoïde interne s'articule avec la face interne de la petite crête qui normalement sépare sa surface articulaire de celle du sésamoïde externe. Au deuxième degré, cette crête étant aplatie, le sésamoïde interne repose sur elle, enfin au troisième degré, il occupe la place du sésamoïde externe ; ce dernier est repoussé dans l'espace interosseux.

La phalange est de plus tordue sur elle-même, de sorte que sa face supérieure regarde en dedans ; ce mouvement se propage au métatarsien, et parfois même aux cunéiformes correspondants.

La tête du premier métatarsien n'est pas augmentée de volume comme pourrait le faire croire l'examen clinique ; elle est même plutôt atrophiée, et seul le tubercule d'insertion du ligament latéral interne est augmenté et saillant. Sur la partie

externe de la tête, on trouve une surface articulaire néoformée pour la phalange ; le reste de son étendue est recouvert d'un revêtement cartilagineux irrégulier, qui se sépare de la partie restée articulaire par un sillon plus ou moins profond. On trouve souvent de plus, des signes d'arthrite sèche, striation des cartilages, proliférations cartilagineuses en voie d'ossification, etc.

Du côté des parties molles, on note la distension de la partie interne de la capsule, et du ligament latéral interne. Les parties externes sont au contraire rétractées. Les tendons fléchisseurs conservent généralement leurs rapports normaux, mais le tendon extenseur dont la gaine est plus lâche se déplace en dehors et devient ainsi un des agents qui fixent la déformation.

Payr a montré que dans 1/10 des cas la bourse séreuse qui se développe à la surface de la tête communique avec l'articulation.

3° Étiologie, pathogénie. — L'hallux valgus est une malformation assez fréquente. On le rencontre quelquefois chez de jeunes sujets et dans des conditions qui font penser à une origine congénitale (Felizet) ou à un trouble de développement analogue au genu valgum ou varum (Kirmisson).

Le plus souvent il est acquis, et, pour expliquer son développement, deux théories principales sont actuellement en discussion. Les uns, suivant l'opinion déjà exprimée par Broca, Chassaignac, Tillaux en font le résultat de l'action exercée sur le pied par une chaussure mal conformée. Il est en effet facile de comprendre que si le soulier est trop court ou son extrémité trop étroite avec sa pointe située vers le troisième orteil, le gros orteil se trouve refoulé en dehors : Braatz, Hoffa l'ont démontré en radiographiant le pied à travers la chaussure. Le même résultat peut encore se produire, si le talon est trop élevé, le pied tendant à glisser sur le plan incliné que forme la semelle et à se trouver dans les mêmes conditions défectueuses qu'avec une chaussure trop courte ou trop étroite. Enfin Jarjavay, Ajevoli ont montré que, même dans le mécanisme de la marche normale, les gros orteils

subissent une pression qui tend à les repousser en dehors.

Sous l'influence de ces actions mécaniques la déformation s'établit, puis les pressions anormales causent de la douleur, entraînant la contracture réflexe des muscles abducteurs; celle-ci se change peu à peu en rétraction définitive et la déformation est constituée.

A cette théorie mécanique, VERNEUIL, LANCEREAUX, BLUM, KIRMISSON, opposent une théorie inflammatoire. L'hallux valgus serait le terme ultime d'une arthrite métatarso-phalangienne qui résulte le plus souvent d'un état diathésique, alcoolisme, rhumatisme, arthritisme ou d'un trouble nerveux, tabes, etc. KIRMISSON qui, dans ces dernières années, a défendu à plusieurs reprises cette théorie, fait ressortir en sa faveur que l'hallux valgus est plus rare dans les classes élevées de la société que dans la classe ouvrière ou le pied souvent chaussé trop au large n'est guère exposé à être comprimé, et où se développent, au contraire, toutes les causes de déchéance organique. L'influence mécanique du soulier malgré tout indiscutable, interviendrait alors seulement comme une cause déterminante chez un sujet déjà prédisposé, et en puissance de déformation.

4° Traitement. — Le traitement prophylactique est une chaussure bien faite, dont le bord interne doit être droit ou presque droit, le bout carré ou arrondi mais conformé de manière à ne pas comprimer les orteils, le talon bas. La semelle doit dépasser le pied de un centimètre. DEMANTKE et FERE ont montré que le pied s'allonge et s'élargit lorsqu'il supporte le poids du corps, il faut tenir compte de cette remarque particulièrement chez les sujets atteints de pied plat.

Pour ramener le gros orteil dans sa position normale, on a imaginé plusieurs dispositifs ingénieux qui ont pour principe de fixer le gros orteil au moyen d'une boucle ou d'un bandage circulaire en diachylon qui est ensuite attaché à la semelle au moyen d'un fil : appareils de NOBLE SMITH (fig. 264), BIGG (fig. 265), etc.

Hoffa se sert d'une attelle d'acier élastique de largeur correspondante à celle de l'orteil, qui est appliquée sur toute la longueur du bord interne du pied, sur le côté plantaire, et s'étend jusqu'à la pointe de l'orteil. On la fixe au moyen de bandelettes de diachylon.

D'après Kirmisson, tous ces appareils seraient difficiles à

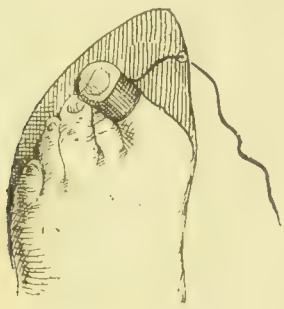

Fig. 264.
Appareil de Noble Smith
(d'après Hoffa).

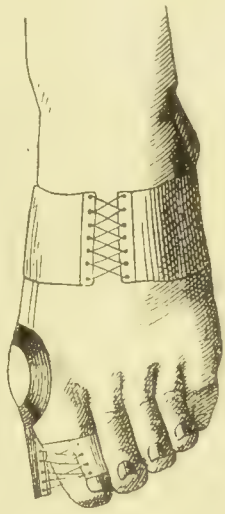

Fig. 265.
Appareil de Bigg
(d'après Hoffa).

maintenir, gênants, et d'une efficacité douteuse, et il serait préférable de se contenter d'une chaussure faite de manière à éviter la pression douloureuse sur la tête du premier métatarsien, tant que la déviation n'est pas très gênante ou pas très accentuée.

Chez les jeunes sujets, Trélat, Blum, Felizet, Kirmisson, Redard conseillent de faire le redressement forcé, et de maintenir l'orteil par un bandage plâtré ou une attelle moulée en gutta-percha.

Plus tard, une intervention opératoire peut être nécessitée par l'intensité des douleurs, l'inaptitude à la marche, ou les accidents infectieux qui ont leur origine dans la bourse séreuse. L'opération a pour but d'exciser le durillon et la bourse séreuse, de redresser l'orteil, et de faire disparaître la saillie anormale et gênante de la tête métatarsienne. Le

redressement oblige quelquefois à inciser les parties molles externes, le tendon extenseur, le gros chef interne du pédieux. (Poirier). On aborde l'articulation par l'incision interne qui sert également à exciser le durillon. On peut choisir entre deux types d'opération : la résection partielle ou totale de la tête métatarsienne ou l'ostéotomie de son col.

La résection totale paraît avoir eu chez quelques malades (Riedel, Nasse) des conséquences fâcheuses au point de vue de la statique ultérieure du pied. La résection partielle oblique de la partie saillante de la tête (Schede) a donné de bons résultats.

Pour éviter les inconvénients qui résultent de la suppression de la tête métatarsienne, Reverdin a eu l'idée de faire la résection cunéiforme de son col. Barker, Riedel, Hoffa, ont préconisé cette opération qui a l'avantage de respecter l'appareil ligamenteux de l'articulation.

§ 2. — Orteil en marteau

L'orteil en marteau est caractérisé par la flexion permanente de l'articulation de la deuxième phalange sur la première.

1° Symptômes. — Cette déformation se rencontre surtout sur le deuxième orteil, elle est souvent bilatérale. La phalange est en extension plus ou moins complète, parfois redressée presque verticalement; la phalangine est fléchie sur elle formant un angle de 90° la phalangette est tantôt en extension, tantôt en flexion. Dans le premier cas, l'ensemble de l'orteil figure un Z, dans le second un C.

La flexion dans l'articulation de la première et de la deuxième phalange s'accompagne d'un certain degré de subluxation de cette dernière en bas, de sorte que la première phalange forme à elle seule tout le sommet de l'angle, et paraît être plus longue qu'à l'état normal. Ollier a trouvé un allongement de trois à quatre millimètres, qui, pour lui est secondaire et résulte de l'absence de pression sur cette phalange. L'articulation déformée conserve sa mobilité dans le sens de la flexion, seule l'extension est impossible, à cause de la rétraction des

parties molles qui se trouvent au niveau du pli de flexion. Il est exceptionnel que l'obstacle à l'extension se trouve seulement dans la brièveté du tendon ; BERGER a cependant rapporté une observation dans laquelle l'orteil en marteau disparaissait au repos et se reproduisait lorsque le pied déformé en pied plat, s'étalait en reposant sur le sol.

En général la déformation est permanente et toutes les parties molles participent également à son maintien.

Sur le sommet de l'angle formé par la saillie de l'extrémité antérieure de la première phalange, la pression des chaussures fait naître un durillon, recouvrant parfois une bourse séreuse, source de douleurs et de complications inflammatoires. Des accidents analogues peuvent se produire à l'endroit où la face plantaire de la troisième phalange repose sur le sol.

2° **Étiologie.** — L'orteil en marteau n'occasionne qu'une gêne insignifiante chez les jeunes enfants. C'est seulement vers l'âge de dix à douze ans qu'il commence à provoquer des douleurs et à attirer l'attention sur lui.

Sa pathogénie est encore obscure, et très probablement des causes multiples peuvent présider à son développement.

Il est assez souvent congénital et héréditaire ; son indolence chez les jeunes enfants fait souvent qu'il reste méconnu jusqu'à l'adolescence.

Acquis, il résulte peut-être un trouble de croissance, en faveur duquel pourrait témoigner l'allongement de la deuxième phalange que nous avons signalé plus haut.

Mais il est indéniable qu'il reconnaît souvent aussi pour cause une chaussure trop courte. Le deuxième orteil dépasse un peu le premier et le troisième sur un pied normal, c'est pourquoi il serait plus souvent atteint. La coexistence de l'orteil en marteau avec l'hallux valgus et le pied plat est encore un argument de plus en faveur de cette origine mécanique.

3° **Traitement.** — On a cherché, comme pour l'hallux valgus, à corriger la déformation de l'orteil au moyen de sandales sur lesquelles l'orteil malade est fixé par de petites bandes élastiques (fig. 266) ; mais HOFFA, KIRMISSON disent n'avoir pas

obtenu de bons résultats avec ces appareils qui sont d'ailleurs souvent mal tolérés.

Hoffa conseille, après avoir redressé l'orteil, de le fixer avec des bandelettes de diachylon sur une attelle d'acier flexible de la largeur de l'orteil, il dit être parvenu ainsi chez les enfants à obtenir un redressement complet au bout de six à huit semaines.

Fig. 266.
Sandale avec traction élastique pour la correction de l'orteil en marteau (d'après Hoffa).

Chez les enfants, Felizet dit avoir obtenu la correction après plusieurs séances de redressement forcé. Petersen a également fait le redressement forcé chez l'adulte, mais après avoir sectionné complètement les parties molles plantaires au niveau du pli de flexion.

Dans beaucoup de cas, on peut se contenter du port d'une chaussure faite de manière à éviter les pressions sur l'orteil déformé ; mais lorsque cette chaussure ne convient pas aux exigences esthétiques du malade ou lorsque les troubles fonctionnels sont trop accentués, il faut recourir à l'intervention sanglante.

Autrefois on amputait l'orteil. Terrier a montré que l'on peut avoir de bons résultats par la résection cunéiforme de l'articulation phalango-phalanginienne après laquelle on cherche à obtenir une ankylose en bonne position. Kirmisson fait porter l'excision sur les deux surfaces articulaires, Berger résèque seulement la partie articulaire de la deuxième phalange.

L'amputation sera réservée aux cas ou l'infection a envahi l'articulation et déterminé de graves désordres des parties molles.

TABLE DES MATIÈRES

Introduction. . . . . I-IV

PREMIÈRE PARTIE

RAIDEURS ARTICULAIRES CONGÉNITALES

Article I. — **Raideurs articulaires congénitales** 5

1° Symptômes. 5
2° Anatomie pathologique 8
3° Pathogénie 9
4° Diagnostic, pronostic 9
5° Traitement. 10

Article II. — **Maladie de Little** 11

1° Symptômes. 11
2° Évolution, pronostic. 14
3° Traitement 16

DEUXIÈME PARTIE

DÉFORMATIONS DU COU

Article I. — **Torticolis congénital**. 23

§ 1. Anatomie pathologique 24
1° Lésions du muscle sterno-cléido-mastoïdien. 24
2° Altérations et déformations secondaires. 26

§ 2. Étiologie 30

§ 3. Pathogénie 31
1° Théorie de l'origine congénitale. 31
2° Théorie de l'origine acquise. 31

§ 4. Symptômes 34
1° Attitude de la tête. 34
2° État des mouvements 35
3° Rétraction du sterno-mastoïdien. 36
4° Déformation du cou. 37
5° Courbures rachidiennes 37
§ 5. Diagnostic. 41
§ 6. Pronostic 42
§ 7. Traitement 42
1° Traitement orthopédique. 43
2° Traitement opératoire. 46
Article II. — **Torticolis acquis**. 50
§ 1. Étiologie 51
1° Torticolis habituel ou d'attitude 51
2° Torticolis cicatriciel. 52
3° Torticolis musculaire 52
4° Torticolis nerveux. 52
5° Torticolis articulaire et osseux 53
§ 2. Anatomie pathologique 54
§ 3. Symptômes 55
§ 4. Diagnostic 56
§ 5. Traitement 57
Article III. — **Déformations dans le mal de Pott sous-occipital** 59
§ 1. Anatomie pathologique 59
§ 2. Symptômes 60
§ 3. Diagnostic. 62
§ 4. Traitement 63
1° Redressement de la tête. 63
2° Immobilisation et décharge du rachis 64

TROISIÈME PARTIE

DÉFORMATIONS DU RACHIS

CHAPITRE I. — **ANOMALIES DES COURBURES ANTÉRO-POSTÉRIEURES DU RACHIS** 71
Article I. — **Déformations dites essentielles** 71
§ 1. Dos plat. 72
1° Symptômes 72

2° Étiologie 73
3° Pronostic 73
4° Traitement 73
§ 2. Cyphose simple, dos rond 74
1° Symptômes. 74
2° Étiologie 75
3° Traitement 76
§ 3. Lordose. 80

Article II. — Cyphose et lordose rachitiques 80
1° Cyphose rachitique 81
2° Lordose rachitique 83

Article III. — Cyphose et lordose paralytiques 83
Article IV. — Cyphose traumatique. 84
1° Symptômes. 84
2° Anatomie pathologique 85
3° Pronostic. 85
4° Diagnostic 85
5° Traitement 85

Article V. — Cyphose et gibbosité pottiques 86
1° Étiologie 86
2° Anatomie pathologique 87
3° Symptômes. 95
4° Traitement 100

CHAPITRE II. — DÉVIATIONS LATÉRALES DU RACHIS. . . 111
Article I. — Scoliose essentielle des adolescents 111
§ 1. Anatomie pathologique 112
1° Déformations portant sur l'ensemble du rachis . . . 112
2° Déformations des vertèbres en particulier 115
3° Théorie anatomique de la scoliose 122
4° Altérations des parties molles rachidiennes 125
5° Déformations du thorax, du bassin et du crâne . . . 126
§ 2. Pathogénie 129
1° Ramollissement du squelette 129
2° Rôle des muscles et des ligaments. 131
§ 3. Étiologie 132
1° Fréquence, âge, sexe, hérédité. 132
2° Attitudes vicieuses et causes statiques. 133
§ 4. Symptômes 137
A). Symptômes communs 137
1° Signes périphériques 138
2° Signes rachidiens 140

3° Signes subjectifs et fonctionnels 142
B). Formes cliniques de la scoliose. 144
1° Scoliose totale 145
2° Scoliose lombaire 148
3° Scoliose dorsale. 150
4° Scolioses complexes. 155
§ 5. Diagnostic 157
§ 6. Évolution, pronostic 159
§ 7. Traitement. 161
A). Traitement général ou prophylactique. 161
B). Traitement spécial de la déformation du rachis . . . 170
1° Traitement orthopédique 170
2° Redressement forcé 182

Article II. — **Scoliose congénitale** 184
1° Pathogénie 185
2° Symptômes. 185
3° Traitement 185

Article III. — **Scoliose rachitique**. 186
1° Étiologie 186
2° Symptômes. 186
3° Evolution. 188
4° Traitement 188

Article IV. — **Scoliose pottique** 189

Article V. — **Scoliose pleurétique** 191
1° Symptômes. 191
2° Pronostic 192
3° Traitement 193

Article VI. — **Scoliose paralytique**. 198
1° Etiologie, pathogénie 193
2° Symptômes 196
3° Pronostic. 196
4° Traitement 196

Article VII. — **Scoliose hystérique** 197

QUATRIÈME PARTIE

DÉFORMATIONS DU MEMBRE SUPÉRIEUR

CHAPITRE I. — **DÉFORMATIONS DE L'ÉPAULE** 199

Article I. — **Position élevée de l'omoplate** 199
1° Symptômes. 200

2° Variétés 201
3° Diagnostic 203
4° Traitement 203

ARTICLE II. — **Luxation congénitale de l'épaule** 203

1° Anatomie pathologique 204
2° Symptômes 204
3° Traitement 204

ARTICLE III. — **Raideurs et ankyloses de l'épaule** 205

1° Étiologie 205
2° Symptômes 206
3° Traitement 207

ARTICLE IV. — **Épaule paralytique** 211

1° Étiologie 211
2° Symptômes 212
3° Diagnostic 213
4° Traitement 214

CHAPITRE II. — **DÉFORMATIONS DU COUDE** 217

ARTICLE I. — **Luxation congénitale du coude** 217

1° Étiologie 217
2° Anatomie pathologique 217
3° Symptômes 218
4° Traitement 218

ARTICLE II. — **Raideurs et ankyloses du coude** 219

1° Étiologie 219
2° Symptômes 222
3° Traitement 223

ARTICLE III. — **Cubitus valgus et varus** 228

1° Étiologie 228
2° Anatomie pathologique 230
3° Symptômes 230
4° Traitement 232

CHAPITRE III. — **DÉFORMATIONS DE L'AVANT-BRAS ET DE LA MAIN** 235

ARTICLE I. — **Main bote congénitale** 235

1° Main bote avec intégrité du squelette 235
2° Main bote d'origine osseuse 237

Article II. — Subluxation progressive du poignet. Carpus curvus. Radius curvus 240
1° Étiologie 240
2° Symptômes 241
3° Anatomie pathologique 242
4° Traitement 243

Article III. — Rétraction des muscles moteurs des doigts. 244
1° Symptômes 244
2° Étiologie 245
3° Traitement 247

CINQUIÈME PARTIE

DÉFORMATIONS DU MEMBRE INFÉRIEUR

CHAPITRE I. — DÉFORMATIONS DE LA HANCHE 249

Article I. — Luxation congénitale de la hanche 249
§ 1. Anatomie pathologique 250
1° Situation de la tête fémorale 250
2° Déformations du cotyle 252
3° Déformations de l'extrémité supérieure du fémur . 254
4° Altérations des ligaments 257
5° Altérations des muscles 261
6° Déformations du bassin et du rachis 262
§ 2. Physiologie pathologigue 263
§ 3. Étiologie 266
§ 4. Pathogénie 267
1° Théorie mécanique 267
2° Théorie de la malformation primitive 270
§ 5. Symptômes 271
1° Claudication 272
2° Déformation 273
3° Signes objectifs 275
4° Limitation des mouvements 277
5° Étude radiographique 278
6° Variétés cliniques de la luxation congénitale 281
§ 6. Évolution, complications 285
1° Raccourcissement 285
2° Attitude vicieuse 285
3° Déformations statiques 286
4° Arthralgie. Arthrite 287

§ 7. Diagnostic 290
§ 8. Traitement 293
A. Réduction par la méthode non sanglante 295
1° Réduction 295
2° Maintien 297
3° Résultats 302
4° Indications 306
B). Réduction par la méthode sanglante 307
1° Opération de Hoffa 307
2° Réduction par arthrotomie 308
C). Traitement palliatif 309
1° Interventions palliatives 309
2° Traitement orthopédique 310
3° Traitement des complications 313

ARTICLE II. — **Déformations de l'extrémité supérieure du fémur. Coxa vara** 313
§ 1. — Déformations congénitales 315
§ 2. — Déformations traumatiques 315
§ 3. — Déformations rachitiques 316
1° Rachitisme des hanches dans la première enfance . 316
2° Coxa vara rachitique 318
§ 4. Déformations inflammatoires 320
§ 5. Déformations statiques 321
§ 6. Coxa vara des adolescents 322
1° Symptômes 322
2° Anatomie pathologique 324
3° Étiologie, pathogénie 326
4° Diagnostic 327
5° Traitement 328

ARTICLE III. — **Raideurs et ankyloses de la hanche** 329
§ 1. Étiologie, anatomie pathologique 330
§ 2. Symptômes 332
§ 3. Traitement 338
A) Ankyloses incomplètes 338
1° Raideurs consécutives aux traumatismes et aux arthrites guéries 338
2° Raideurs et ankyloses dans la coxalgie 338
B) Ankyloses complètes 349

ARTICLE IV. — **Luxations pathologiques de la hanche** . . . 351
§ 1. Déformations de la hanche consécutives aux arthrites de la première enfance 351

§ 2. Luxations pathologiques proprement dites 354
A) Luxations par altérations des os. 355
1° Anatomie pathologique 355
2° Symptômes 358
3° Traitement 359
B) Luxations par altérations des parties molles 359
1° Étiologie 359
2° Anatomie pathologique 360
3° Pathogénie 362
4° Symptômes. 363
5° Diagnostic 364
6° Traitement 366

ARTICLE V. — **Hanche paralytique** 369
1° Anatomie pathologique et pathogénie 369
2° Symptômes. 371
3° Traitement 374

CHAPITRE III. — **DÉFORMATIONS DU GENOU** 376

ARTICLE I. — **Absence congénitale de la rotule**. 376

ARTICLE II. — **Luxation congénitale de la rotule**. 377
1° Anatomie pathologique 377
2° Étiologie 378
3° Symptômes 379
4° Traitement 380

ARTICLE III. — **Genu recurvatum congénital**. 380
1° Symptômes. 381
2° Étiologie 382
3° Anatomie pathologique 383
4° Traitement 384

ARTICLE IV. — **Genu valgum** 385
§ 1. Étiologie 386
§ 2. Anatomie pathologique 387
1° Genu valgum rachitique. 387
2° Genu valgum des adolescents 389
§ 3. Pathogénie 392
§ 4. Symptômes 395
§ 5. Évolution, pronostic. 399
§ 6. Traitement 399
A) Traitement du genu valgum infantile 399
B) Traitement du genu valgum des adolescents. 401

1° Traitement orthopédique 401
2° Traitement opératoire 403
C) Traitement du genu valgum d'origine tibiale 408

ARTICLE V. — **Genu varum** 408
1° Étiologie 409
2° Anatomie pathologique 410
3° Symptômes 410
4° Traitement 411

ARTICLE VI. — **Raideurs et ankyloses du genou** 412
§ 1. Étiologie 412
§ 2. Anatomie pathologique 413
§ 3. Symptômes 419
§ 4. Traitement 422
A) Arthrite en évolution 423
1° Arthrite simple 423
2° Arthrite avec suppuration 426
B) Arthrite guérie avec ankylose fibreuse 427
1° Simples raideurs articulaires 427
2° Ankyloses fibreuses serrées 429
C) Ankylose osseuse 430
1° Ostéoclasie sus-condylienne 430
2° Résection 431
D) Ankylose fémoro-rotulienne 432
E) Correction des courbures fémorales et tibiales . . . 433

ARTICLE VII. — **Genou paralytique** 433
§ 1. Paralysie du quadriceps 434
§ 2. Déformations du genou paralytique 435
§ 3. Traitement du genou paralytique 437
1° Genou paralytique simple 437
2° Genou paralytique avec déformations 438

CHAPITRE III. — **DÉFORMATIONS DE LA JAMBE** 440

ARTICLE I. — **Malformations congénitales de la jambe** . . . 440
§ 1. Absence congénitale du tibia 440
1° Anatomie pathologique 441
2° Symptômes 442
3° Traitement 443
§ 2. Absence congénitale du péroné 444
1° Anatomie pathologique 444
2° Symptômes 445

3° Traitement 447
§ 3. Courbures et pseudarthroses congénitales de la jambe. 448
1° Symptômes. 448
2° Anatomie pathologique. 453
3° Traitement 454
§ 4. Pathogénie des déformations congénitales de la jambe. 455

ARTICLE II. — **Déformations rachitiques de la jambe**. . . . 457
1° Étiologie 458
2° Anatomie pathologique 458
3° Symptômes. 465
4° Évolution. 466
5° Traitement. 467

CHAPITRE IV. — **DÉFORMATIONS DU PIED** 473

ARTICLE I. — **Pied bot congénital**. 473
§ 1. Étiologie 474
§ 2. Anatomie pathologique 475
1° Déplacements des os 475
2° Déformations des os 478
3° Altérations des parties molles. 483
§ 3. Pathogénie 485
§ 4. Symptômes 489
1° Chez le nouveau-né. 489
2° Chez les enfants qui ont marché. 491
§ 5. Traitement. 494
A) Chez le nouveau-né 494
1° Redressement lent 494
2° Redressement forcé. 497
B) Chez les enfants qui ont marché 503
1° Massage forcé, tarsoclasie 503
2° Opération de Phelps 506
3° Tarsectomies 507
C) Chez l'adolescent et l'adulte 507

ARTICLE II. — **Pied paralytique** 508
§ 1. Pathogénie de déformations paralytiques du pied . . . 508
§ 2. Variétés du pied bot paralytique 510
A) Pied ballant 511
B) Pied équin 512
1° Anatomie pathologique 512
2° Symptômes 513

C) Pied varus et varus équin 515
1° Anatomie pathologique 515
2° Symptômes 517
D) Pied valgus 519
1° Anatomie pathologique 519
2° Symptômes 520
E) Pied talus 522
1° Talus par flexion 523
2° Talus proprement dit 524

§ 3. Traitement 526
A) Traitement des déformations 527
1° Traitement préventif 527
2° Réduction 528
B) Traitement de la paralysie 530
1° Suppléance musculaire 530
2° Fixation de l'articulation 533

ARTICLE III. — **Pied plat** 537

§ 1. Pied plat rachitique 540
1° Symptômes 541
2° Traitement 542

§ 2. Pied valgus simple des adolescents 543

§ 3. Pied plat valgus des adolescents, tarsalgie 544
A) Étiologie 544
B) Anatomie pathologique 546
1° Déplacements et déformations des os 546
2° Altérations de forme et de structure des os 547
3° Lésions inflammatoires 548
4° Altérations des parties molles 549
C) Pathogénie 549
1° Théorie inflammatoire 549
2° Théorie mécanique 550
D) Symptômes 552
1° Pied plat 552
2° Tarsalgie 555
E) Diagnostic 557
F) Traitement 558
1° Traitement orthopédique du pied plat simple . . . 558
2° Traitement du pied plat contracté 562
3° Traitement opératoire 563

ARTICLE IV. — **Déformations des orteils** 564

§ 1. Hallux valgus 564

1° Symptômes 564
2° Anatomie pathologique 566
3° Étiologie, pathogénie 567
4° Traitement 568

§ 2. Orteil en marteau 570
1° Symptômes 570
2° Étiologie 571
3° Traitement 571

TABLE DES MATIÈRES 573

TABLE ALPHABÉTIQUE 585

TABLE ALPHABÉTIQUE

Anastomose tendineuse dans le genou paralytique. 438
Anastomose tendineuse dans le pied bot paralytique . . . 531
Ankylose de l'épaule. 205
Ankylose de la hanche 329
— Anatomie pathologique. . . 330
— Etiologie 330
— Symptômes 332
— Traitement 338
Ankylose double des hanches. . . 350
Ankylose du coude. 219
— Etiologie 219
- Symptômes 222
— Traitement 223
Ankylose du genou 412
— Anatomie pathologique. . . 413
— Etiologie 412
- Symptômes 419
— Traitement 422
Ankylose fémoro-rotulienne. . . . 432
Appareil à traction élastique pour pied bot paralytique. . . 430
— de Martin, pour la main bote congénitale 236
— de Martin, pour la rétraction des fléchisseurs des doigts. 247
Appareils orthopédiques pour le dos rond. 78, 79
— orthopédiques pour l'épaule paralytique 214
— orthopédiques pour le pied bot congénital. 499
— pour la mobilisation de l'épaule. 209
— pour la mobilisation du coude. 225
Appareils pour le radius curvus . 243
Arthrodèse dans l'absence congénitale du péroné 448
Arthrodèse dans la luxation congénitale de la rotule. . . . 380
— dans la main bote congénitale 240
— de l'épaule paralytique. . . 215
— de la hanche paralytique. . 374
— du genou paralytique. 437, 438
— du pied paralytique 535
Astragale (Déformations de l') dans le pied bot congénital . . 478
— (Lésion de l') dans le pied plat. 547, 548
Astragalectomie dans le pied bot congénital. 507
— dans le pied plat 563
Attelles de Thomas. 401
— de Withmann 560
Attitudes vicieuses dans la scoliose, 133
Attitudes vicieuses (correction des) dans la scoliose 168
Autoplasties musculo-tendineuses dans le pied plat . . . 563

Bassin (Déformations du) dans la luxation congénitale . . . 262
— dans la scoliose. 128
— dans les gibbosités pottiques. 91

Cadre de Phelps pour le mal de Pott 103
Calcanéum (Déformations du) dans le pied bot congénital . . 480
Canal rachidien (Déformations du) dans les gibbosités pottiques 90

Carpus curvus. 240
Ceintures orthopédiques pour la luxation congénitale de la hanche 310
Col fémoral (Déformations congénitales du) 315
— (Déformations inflammatoires du). 320
— (Déformations du) dans la luxation congénitale de la hanche 254
— (Déformations rachitiques du). 316
— (Déformations statiques du). 321
— (Déformations traumatiques du). 315
Colliers orthopédiques pour le mal de Pott cervical. . . . 67
— pour le torticolis congénital. 45
Corsets orthopédiques pour la scoliose. 163, 180
Corset plâtré de Calot. 104
Corsets tuteurs pour le mal de Pott 105
Cotyle (Déformations du) dans la luxation congénitale de la hanche 252
Coude (Luxation congénitale du) . 217
— (Raideurs et ankyloses du) . 219
Coxa vara des adolescents. . . . 322
— Anatomie pathologique. . . 324
— Diagnostic 327
— Etiologie, pathogénie . . . 326
— Symptômes 322
— Traitement 328
Coxa vara rachitique. 318
Crâne (Déformations du) dans les gibbosités pottiques . . . 91
— (Déformations du) dans la scoliose. 128
— (Déformations du) dans le torticolis congénital. . 28, 39
Cubitus varus ostéogénique . . . 229
— traumatique. 229
Cyphose paralytique 83
— pottique (voir Gibbosité). .
— rachitique. 81
— traumatique. 84

Déformation tibio-tarsienne de Volkmann 451
Détorsion (Appareil de Lorenz pour la) du rachis 177

Doigts (Rétraction des muscles des. 244
Dos plat. 72
— Etiologie 73
— Pronostic 73
— Symptômes 72
— Traitement. 73
Dos rond. 74
— Etiologie 75
— Symptômes 74
— Traitement 76

Épaule ballante 213
Épaule paralytique. 211
— Etiologie 211
— Diagnostic 213
— Symptômes 212
— Traitement 214
Epaule (Luxation congénitale de l'). 203
Epaule (Raideurs et ankyloses de l'). 211

Face, (asymétrie de la) dans le torticolis congénital . . . 28, 39
— (Asymétrie de la) dans le torticolis acquis 55
Fémur (Déformations du) dans les ankyloses du genou. . 414, 433
Fracture intra-utérine de la jambe. 448

Genou (Intervention précoce dans les arthrites tuberculeuses du). 423
Genou paralytique 433
— avec déformations. 435
— simple 433
— (Traitement du) 437
Genou (Subluxation pathologique du). 416, 421
Genou (Troubles de croissance dans les ostéo-arthrites du) . . 417
Genu recurvatum congénital. . . . 380
— Anatomie pathologique. . . 383
— Etiologie 382
— Symptômes 381
— Traitement 384
Genu recurvatum paralytique. . . 435
Genu recurvatum dans les arthrites tuberculeuses 414
Genu recurvatum rachitique . . . 461
Genu valgum. 385
— Anatomie pathologique. . . 387
— Étiologie 386
— Évolution. 399

Genu valgum. Pathogénie 392
— Symptômes 395
— Traitement 399
Genu valgum des adolescents . . . 339
Genu valgum dans les arthrites tuberculeuses 414
Genu valgum d'origine tibiale. . . 408
Genu valgum paralytique. 437
Genu valgum rachitique 387
Genu varum. 408
— Anatomie pathologique. . . 410
— Etiologie 409
— Symptômes 410
— Traitement 411
Genu varum dans les arthrites tuberculeuses 414
Gibbosité pottique 86
— Anatomie pathologique. . . 87
— Consolidation 93
— Etiologie 86
— Symptômes 95
— Traitement 100
Gibbosité scoliotique. 154
Gouttière de Bonnet pour la coxalgie. 340
— pour mal de Pott. 101
— pour mal de Pott sous-occipital 64
Gymnastique dans le dos rond. . 76,79
— dans la luxation congénitale. 312
— dans le pied plat . . . 559,562
— dans la scoliose. . 165,171,178
— dans le torticolis congénital. 43

Hallux valgus. 564
— Anatomie pathologique. . . 566
— Etiologie, pathogénie. . . . 567
— Symptômes 564
— Traitement 568
Hanche. Raideurs et ankyloses (voir ankyloses) . . . . .
Hanche (Déformations de la) à la suite des arthrites de la première enfance 351
Hanche. Luxation congénitale (voir Luxations) . . . . . .
Hanche paralytique 369
— Anatomie pathologique. . . 369
— Pathogénie 369
— Symptômes. 371
— Traitement 374
Hanche paralytique avec déformations. 372
Jambe (Déformations rachitiques de la) 457
— Anatomie pathologique. . . 458
— Etiologie, ... 458
— Evolution. 466
— Symptômes. 465
— Traitement. 467
Jambe(Fracture intra-utérine de la). 448
Jambe (Incurvations congénitales de la) 448
— Anatomie pathologique. . . 453
— Pathogénie 455
— Traitement 454
Jambe (Malformations congénitales de la). 440
Jambe (Pseudarthroses congénitales de la). 352

Lit de Béély 175
— plâtré de Lorenz 103
Lordosation du rachis 109
Lordose. 80
— paralytique 83
— rachitique. 83
Luxation congénitale de la hanche. 249
— Anatomie pathologique. . . 250
— Complications. 285
— Diagnostic 290
— Etiologie 266
— Evolution. 285
— Pathogénie 267
— Physiologie pathologique. . 263
— Symptômes. 271
— Traitement curatif. 293
— Traitement palliatif 309
— (Arthrites dans la) 288
— (Etude radiographique de la) 278
— (Variétés cliniques de la). . . 281
Luxation congénitale de la rotule 377
— Anatomie pathologique. . . 377
— Etiologie 378
— Symptômes 379
— Traitement 380
Luxation congénitale de l'épaule . 203
Luxation congénitale du coude . . 217
Luxation paralytique de la hanche. 370, 372
Luxations pathologiques de la hanche. 351
— Diagnostic 364
— Pathogénie 362
— Symptômes 363
— Traitement 366

Luxations soudaines au cours de la coxalgie 360
Luxation spontanées de la hanche. 359

Main bote congénitale. 235
sans lésions des os. 235
par lésions des os 237
Mal de Pott. (Voir gibbosité pottique) . . . . . .
Mal de Pott sous-occipital 59
— Anatomie pathologique. . . 59
Diagnostic 61
— Symptômes 60
Traitement 63
Maladie de Little 11
— Evolution. 14
Symptômes 11
— Traitement 16
Massage dans le dos rond. . . . 76, 79
— dans la maladie de Little. . 19
— dans le pied plat. . . . 559, 562
— dans le torticolis congénital 43
Massage forcé de la scoliose . . . 182
Massage forcé du pied bot 503
Minerve orthopédique pour mal de Pott cervical 67
— pour le torticolis congénital. 67
— plâtrée pour mal de Pott cervical 64
Mobilisation forcée de l'épaule . . 210
— du coude 225, 227
Mobilisation instrumentale de la hanche 338
— de l'épaule 209
— du coude 225
— du genou 428
Mobilisation manuelle de la hanche.. 338
— de l'épaule 208
— du coude. 223
— du genou 426
Myotomie dans les ankyloses de la hanche. 348
— dans la hanche paralytique. 375

Omoplate (Position élevée de l') . 199
Opération de Gleich (pied plat) . . 563
— de la pseudarthrose de Hoffa 310
— économiques dans les ankyloses du coude. 226
— de Krukenberg. 407
— de Phelps. 506
Opération de Trendelenbourg. . . 563
— d'Ogston (genu valgum) . . 407
— d'Ogston (pied plat) 563
Orteil en marteau. 370
Etiologie 371
— Symptômes 570
Traitement 571
Ostéoclasie dans le genu valgum . 404
— dans le genu varum 411
— dans les courbures rachitiques de la jambe. . . . 469
— sus-condylienne dans les ankyloses du genou . . . 430
Ostéoclaste de Robin. 405
Ostéoplastie dans l'absence congénitale du tibia. 444
— dans les pseudarthroses congénitales de la jambe . . 455
Ostéotomie dans le cubitus varus . 234
— dans le genu valgum. . . . 405
— dans le genu varum 411
— dans le radius curvus . . . 243
— dans les ankyloses de la hanche 349
— dans les courbures congénitales de la jambe 454
— dans les courbures rachitiques de la jambe . . 469, 470
— double de Krukenberg . . . 471
— du premier métatarsien dans l'hallux valgus. 570
— du tibia dans l'absence congénitale du péroné . . . 447
— sous-trochantérienne dans la luxation congénitale de la hanche 310
— sous-trochantérienne dans les luxations pathologiques de la hanche 369
— dans les ankyloses coxalgiques 357

Paralysie de l'extenseur commun des orteils. 517
— des fessiers et des pelvitrochantériens. 373
— du deltoïde 212
— du jambier antérieur. . . . 520
— du quadriceps fémoral . . . 434
— du triceps sural 522
— ischémique de Volkmann. . 246
— obstétricale du plexus brachial 211

Péroné (absence congénitale du) . 444
— Anatomie pathologique. . . 444
— Symptômes 445
— Traitement 447
Pied (Développement du) 487
Pied ballant 511
Pied bot congénital 473
— Anatomie pathologique. . . 475
— Etiologie 474
— Pathogénie 485
— Symptômes 489
— Traitement 494
Pied bot congénital (Récidives du) 502
Pied équin paralytique. 512
Pied paralytique. 508
— (Pathogénie des déformations du). 508
— (Traitement du) 527
— (Variétés du) 510
Pied plat 537
Pied plat compensateur du genu varum 410
Pied plat par orteil en marteau . . 555
Pied plat rachitique 540
— Symptômes 541
— Traitement 542
Pied plat valgus des adolescents . 544
— Anatomie pathologique. . . 546
— Diagnostic. 537
— Etiologie 544
— Pathogénie 449
— Symptômes 552
— Traitement orthopédique . . 558
— Traitement opératoire . . .
Pied talus paralytique. 522
Pied valgus paralytique 519
Pied valgus simple 543
Pied varus de compensation dans le genu valgum 398
Pied varus équin paralytique. . . 515
Poignet (subluxation progressive du). 240
Pseudo-réduction de la luxation congénitale de la hanche . 309

Raccourcissement tendineux dans le pied paralytique . . . 536
Rachis (courbures normales du) . 9
— (Déformations du), dans la luxation congénitale de la hanche 262
— (Déformations du) dans la scoliose. 112
Radius (absence congénitale du). . 237
Radius curvus. 240
Raideurs articulaires congénitales. 5
Redressement du genou dans l'absence congénitale du tibia. 443
— du pied dans l'absence congénitale du péroné . . . 447
— du pied paralytique 528
Redressement forcé dans la maladie de Little. 17
— de la coxalgie 341, 347
— de la scoliose 182
— des ankyloses du genou. 425, 429
— des courbures rachitiques de la jambe 469
— des raideurs articulaires congénitales 10
— du genou paralytique . . . 438
— du genou valgum 403
— du mal de Pott 108
— du pied bot congénital. 497, 503
— du pied plat contracté. . . 562
— du pied plat rachitique. . . 543
— du torticolis acquis 58
— du torticolis congénital. . . 50
Redressement lent dans la maladie de Little 16
— de la coxalgie. . . . . .
— de la scoliose. 171
— des ankyloses du genou. 424, 437
— des raideurs articulaires congénitales 10
— du genu valgum. 401
— du mal de Pott sous-occipital. 63
— du pied bot congénital. . . 494
— du torticolis acquis 58
— du torticolis congénital. . . 44
Redressement par étapes dans la coxalgie 342
— des ankyloses du genou . . 424
— du genu valgum. 403
Redressement simple dans les luxations pathologiques . . . 368
Réduction des luxations soudaines de la coxalgie. 368
Réduction non sanglante de la luxation congénitale de la hanche. 308
— des luxations pathologiques de la hanche 366
— du genu recurvatum . . . 385

Réduction par arthrotomie de la luxation congénitale de la hanche 308
Réduction sanglante de la luxation congénitale de la hanche. 307
— de la luxation paralytique de la hanche 375
— de la luxation pathologique de la hanche 368
Réduction du genu recurvatum. . 385
Résection de la hanche dans la coxalgie. 344
— dans la luxation congénitale. 309
— dans les luxations pathologiques 368
Résection du genou dans l'arthrite tuberculeuse 426
Résection du premier métatarsien dans l'hallux valgus . . . 570
Résection du sterno-mastoïdien dans le torticolis congénital . . 48
Résection orthopédique de l'épaule. 210
— orthopédique de la tête radiale. 218
— du coude. 227
— phalango - phalanginienne dans l'orteil en marteau 572
— semi-articulaire du coude. . 227
— trapézoïdale du genou . . . 431
— trochléiforme du genou . . 431
Rotule (Absence congénitale de la) 376

Scoliose essentielle des adolescents. 111
— Anatomie pathologique. . . 112
— Diagnostic 157
— Etiologie 132
— Evolution. 159
— Pathogénie 129
— Pronostic. 159
— Symptômes. 137
— Théorie anatomique 122
— Traitement 161
Scolioses complexes 155
Scoliose congénitale 184
Scoliose dans le torticolis congénital 26, 37
Scoliose dorsale. 150
Scoliose douloureuse 142, 158
Scoliose hystérique. 197
Scoliose lombaire 148
Scoliose paralytique 193
Scoliose pleurétique 191
Scoliose pottique. 189
Scoliose rachitique. 186
Scoliose statique. 133
Scoliose totale. 145
Souliers pour pied bot congénital 500
— pour pied paralytique . . . 534
— pour pied plat. 559
— pour pied plat rachitique. . 544
Sterno-mastoïdien (Lésion du muscle) dans le torticolis congénital 24
Suspension dans la scoliose. . . . 173
— dans le torticolis 44

Tarsalgie des adolescents. 544
— Etiologie 545
— Pathogénie 551
— Symptômes 555
Tarsectomie dans le pied bot congénital 507
Tarsoclasie dans le pied bot congénital 504
Ténoplastie dans le pied bot paralytique 529
Ténotomie dans l'ankylose du genou. 428
— dans la maladie de Little. . 17
— dans le pied bot paralytique 529
— dans le torticolis congénital 46
— dans les raideurs articulaires congénitales 10
Thorax (Déformations du) dans la scoliose 126
— (Déformations du) dans le torticolis congénital . . . 30
— (Déformations du) dans les gibbosités pottiques . . . 91
Tibia (Absence congénitale du) . . 440
— Anatomie pathologique. . . . 440
— Symptômes 442
— Traitement 443
Tibia en lame de sabre. 463
— (Incurvation du) dans les ankyloses du genou. 414, 433
— (inflexion juxta-épiphysaire du) 416
Transplantation tendineuse dans la luxation de la rotule. . . 380
— dans la maladie de Little. . 19
— dans le genou paralytique . 438
— dans les raideurs du genou. 428

Torsion dans la scoliose . . 114, 140
Torticolis acquis. 50
— Anatomie pathologique. . . 54
— Diagnostic. 56
— Etiologie 51
— Symptômes 55
— Traitement 57
Torticolis articulaire. 53
Torticolis cicatriciel 52
Torticolis congénital 23
— Anatomie pathologique. . . 24
— Diagnostic. 41
— Etiologie 30
— Symptômes 34
— Pathogénie 31
— Pronostic 42
— Traitement 42
Torticolis habituel. 51
Torticolis musculaire 52
Torticolis nerveux. 52
Torticolis rhumatismal 52

Tuteur pour ankylose du genou. . 427
— pour courbures rachitiques de la jambe. 468
— pour coxalgie. 345
— pour genou paralytique . . 437
— pour genu valgum . . 400, 401
— pour genu varum 411
— pour hanche paralytique . . 374
— pour maladie de Little. . . 20
— pour pied paralytique . . . 534
— pour pied plat. 562
Vertèbres (Altérations des) dans le mal de Pott. 87
— (Déformations des) dans la scoliose. 115
Vertèbre en coin. 115
— oblique 115
Voûte plantaire normale 538
— pathologique 539

Wolm 174

ÉVREUX, IMPRIMERIE DE CHARLES HÉRISSEY